This is a digital copy of a book that was preserved for generations on library shelves before it was carefully scanned by Google as part of a project to make the world's books discoverable online.

It has survived long enough for the copyright to expire and the book to enter the public domain. A public domain book is one that was never subject to copyright or whose legal copyright term has expired. Whether a book is in the public domain may vary country to country. Public domain books are our gateways to the past, representing a wealth of history, culture and knowledge that's often difficult to discover.

Marks, notations and other marginalia present in the original volume will appear in this file - a reminder of this book's long journey from the publisher to a library and finally to you.

Usage guidelines

Google is proud to partner with libraries to digitize public domain materials and make them widely accessible. Public domain books belong to the public and we are merely their custodians. Nevertheless, this work is expensive, so in order to keep providing this resource, we have taken steps to prevent abuse by commercial parties, including placing technical restrictions on automated querying.

We also ask that you:

+ *Make non-commercial use of the files* We designed Google Book Search for use by individuals, and we request that you use these files for personal, non-commercial purposes.

+ *Refrain from automated querying* Do not send automated queries of any sort to Google's system: If you are conducting research on machine translation, optical character recognition or other areas where access to a large amount of text is helpful, please contact us. We encourage the use of public domain materials for these purposes and may be able to help.

+ *Maintain attribution* The Google "watermark" you see on each file is essential for informing people about this project and helping them find additional materials through Google Book Search. Please do not remove it.

+ *Keep it legal* Whatever your use, remember that you are responsible for ensuring that what you are doing is legal. Do not assume that just because we believe a book is in the public domain for users in the United States, that the work is also in the public domain for users in other countries. Whether a book is still in copyright varies from country to country, and we can't offer guidance on whether any specific use of any specific book is allowed. Please do not assume that a book's appearance in Google Book Search means it can be used in any manner anywhere in the world. Copyright infringement liability can be quite severe.

About Google Book Search

Google's mission is to organize the world's information and to make it universally accessible and useful. Google Book Search helps readers discover the world's books while helping authors and publishers reach new audiences. You can search through the full text of this book on the web at `http://books.google.com/`

UC-NRLF
B 3 778 214

UNIVERSITY
OF CALIFORNIA

Virchows Archiv

für

pathologische Anatomie und Physiologie

und für

klinische Medizin.

Herausgegeben

von

Johannes Orth.

Band 188.

Folge XVIII. Band VIII.

Mit 12 Tafeln, 46 Textfiguren.

Berlin

Druck und Verlag von Georg Reimer

1907.

QM1
V5
v.1

UNIV. OF
CALIFORNIA

Inhalt des 188. Bandes.

Erstes Heft (6. April).

Seite

Orth, Oscar Israel †.

I. Virchow, Rudolf, Über das Bedürfnis und die Richtigkeit einer Medizin vom mechanischen Standpunkt. Rede, gehalten zur Feier von Görckes Geburtstag am 3. Mai 1845 in dem med.-chir. Friedrich-Wilhelms-Institut zu Berlin. Mit Vorwort von J. Orth. 1

II. Fischer, Walther, Über großknotige tumorähnliche Tuberkulose der Leber, wahrscheinlich kombiniert mit Syphilis. (Aus dem Pathologischen Institut der Universität des Westendkrankenhauses Charlottenburg und dem Pathologischen Institut der Universität Königsberg i. Pr.) (Mit einer Abbildung im Text und Taf. I.) 21

III. Assmann, H., Zum Verständnis der Knochenneubildung bei der osteoplastischen Karzinose. (Mit 2 Abbildungen im Text.) 32

IV. Löwenstein, C., Die Entwicklung der Hypophysisadenome. Ein Beitrag zur Lehre von den Geschwülsten. (Aus dem Pathologischen Institut der Universität Bonn.) (Mit 2 Abbildungen im Text und Taf. II.) 44

V. Schilling, Karl, Über einen Fall von multiplen Nebenmilzen. (Aus dem Pathologisch-anatomischen Institut der Universität Heidelberg.) 65

VI. Westenhoeffer, M., Das Vorkommen von eisenhaltigen Bakterienzylindern in den Blutgefäßen der Niere bei puerperaler Sepsis. (Aus dem Pathologischen Institut des Krankenhauses Moabit in Berlin.) (Mit einer Abbildung im Text.) . 87

VII. Glaserfeld, Bruno, Das Vorkommen von Kalk in den Rindengefäßen der kindlichen Niere. (Aus dem Pathologischen Institut des Krankenhauses Moabit in Berlin.) 92

VIII. Schantz, Konstantin, Beitrag zur Kenntnis der Stauungsleber, insbesondere der Ungleichmäßigkeit ihres Baues. . . 98

IX. Karaś, Henrietta, Ein Fall von multilokulärer Zyste des Netzes. (Aus dem Pathologischen Institut der Universität Krakau.) (Mit 3 Abbildungen im Text.) 138

X. Morgenroth, J., und G. Stertz, Über den Nachweis syphilitischer Antikörper im Liquor cerebrospinalis von Paralytikern nach dem Wassermann-Plautschen Verfahren der Komplementablenkung. (Aus dem Pathologischen Institut der Universität Berlin.) 166

XI. Kleine Mitteilungen.

Orth, J., Über lokalisierte Tuberkulose der Leber. . . . 177

220240

Seite

Zweites Heft (15. Mai).

XII. Getzowa, Sophia, Über die Glandula parathyreoidea, intrathyreoideale Zellhaufen derselben und Reste des postbranchialen Körpers. (Aus dem Pathologischen Institute Bern.) (Hierzu Taf. III, IV, V.) 181
XIII. Schöppler, Hermann, Ein Fall von Hernia retroperitonaealis Treitzii. (Aus dem Pathologischen Institute München.) (Mit 1 Abbildung im Text.) 235
XIV. Thoma, R., Synostosis suturae sagittalis cranii. Ein Beitrag zur Histomechanik des Skeletts und zur Lehre von dem interstitiellen Knochenwachstum. (Mit 36 Abbildungen im Text.) 248
XV. Bregmann, L., und Steinhaus, J., Zur Kenntnis der Geschwülste der Hypophysis und der Hypophysisgegend. (Aus der Nervenabteilung und dem Pathologisch-anatomischen Laboratorium am Krankenhaus Czyste-Warschau.) (Vortrag, gehalten in der Warschauer Medizinischen Gesellschaft am 27. November 1906.) (Hierzu Taf. VI, VII, VIII.) 360
XVI. Kleine Mitteilungen.
Simmonds, Berichtigung 393

Drittes Heft (4. Juni).

XVII. Davidsohn, Carl, Beiträge zur Pathologie der Unterkieferspeicheldrüse (Glandula submaxillaris). (Aus dem Pathologischen Institut der Universität Berlin.) 395
XVIII. Fermi, Claudio, Untersuchungen über Tollwut. (Aus dem hygienischen und Pasteurschen Institut Sassari.) 428
XIX. Gambaroff, Gabriel, Untersuchungen über hämatogene Siderosis der Leber, ein Beitrag zur Arnoldschen Granulalehre. (Aus dem Pathologisch-anatomischen Institut zu Heidelberg.) (Hierzu Taf. IX.) 469
XX. Rössle, Robert, Die Veränderung der Blutkapillaren der Leber und ihre Bedeutung für die Histogenese der Leberzirrhose. (Aus dem Pathologischen Institut zu München.) . . 484
XXI. Roth, Ernst, Über Schrumpfnieren ohne Arteriosklerose. (Aus dem Pathologischen Institut des Augusta-Hospitals in Köln.) 527
XXII. Thompson, R. L., Die Bedeutung von embryonalen Entwicklungsstörungen für die Entstehung von Zysten in der Niere. (Aus dem Pathologischen Laboratorium der St. Louis University.) (Hierzu Taf. X, XI.) 551
XXIII. Fahr, Über die muskuläre Verbindung zwischen Vorhof und Ventrikel (das Hissche Bündel) im normalen Herzen und beim Adams-Stokesschen Symptomkomplex. (Aus dem Pathologisch-anatomischen Institut des Hafenkrankenhauses zu Hamburg.) (Hierzu Taf. XII.) 562

Oscar Israel †.

Am 5. März d. Js. ist der außerordentliche Professor der pathologischen Anatomie an der Universität Berlin und Prosektor des Berliner Pathologischen Instituts Geheimer Medizinalrat Dr. Oscar Israel, nachdem er schon im Herbst 1906 durch Krankheit gezwungen worden war, seinen Abschied zu nehmen, erst 52½ Jahr alt, aus diesem Leben geschieden. Sein ganzes wissenschaftliches Leben, seine Arbeit als Forscher wie als Lehrer hat sich am Pathologischen Institut zu Berlin abgespielt, denn alsbald nach Beendigung seiner Studien wurde er (1. April 1878) Assistent am Institut, und ununterbrochen ist er bis zu seiner Pensionierung an ihm tätig gewesen.

Kein anderer Assistent hat Virchow so lange nahe gestanden wie Israel, kein anderer hat von dem Meister so viel erreicht wie er. Während ich noch beim Antritt der Assistentenstelle an Virchows Institut zu Ostern 1873 auf die Privatdozentenwürde, welche ich mir in Bonn bereits errungen hatte, verzichten mußte, durfte 12 Jahre später Israel als erster der Virchowschen Assistenten sich für pathologische Anatomie an der Berliner Universität habilitieren, und acht Jahre später (1893) ist er zum Extraordinarius für pathologische Anatomie ernannt worden, der erste und einzige anatomische Assistent, der bis jetzt es zu dieser Stellung am Berliner Pathologischen Institut gebracht hat, der erste und bis jetzt einzige Privatdozent der pathologischen Anatomie an der Berliner Universität, welcher seit Virchows Amtsantritt diese akademische Stufe erlangt hat. Schon aus dieser Tatsache allein läßt sich entnehmen, wie hoch Virchow die Mithülfe dieses Assistenten bewertete, ich kann zum Beweise aber auch ein direktes Zeugnis Virchows anführen, denn in einem Berichte vom 18. August 1898 an den Kultusminister heißt es, daß die Herren Salkowski und Israel für den Unterricht im Institute vom höchsten Werte seien.

Es ist hier nicht der Ort, alle Arbeiten Israels aufzuzählen, es sei darum nur darauf hingewiesen, daß er keineswegs auf das pathologische Gebiet sich beschränkte, sondern auch in Nachbargebieten heimisch war. Im pathologischen Gebiete hat er, abgesehen von experimentellen Untersuchungen an den üblichen Versuchstieren, auch Beobachtungen an pflanzlichen Organismen für die Pathologie nutzbar zu machen gesucht. Von selbständigen Werken hat Israel ein Praktikum der pathologischen Histologie, welches in 2. Auflage erschienen ist, und Elemente der pathologisch-anatomischen Diagnose herausgegeben, außerdem hat er sich besondere Verdienste dadurch erworben, daß er eine große Zahl in- und ausländischer Gelehrter veranlaßte, Internationale Beiträge zur wissenschaftlichen Medizin als Festgabe zu Virchows 70. Geburtstagsfeier erscheinen zu lassen.

Es lag in den Verhältnissen begründet, daß ein großer Teil der Israelschen Veröffentlichungen in seines Meisters Archiv erschienen ist, aber er sollte auch noch in engere Beziehungen zu diesem treten. Als der tückische Fall die Arbeitskraft des Herausgebers lähmte, da war es wieder Oscar Israel, den Virchow als Helfer auch für das Archiv heranzog, und als dieses verwaist war, da hat er dafür gesorgt, daß es ohne Unterbrechung seinen Fortgang nahm. Es wäre mir als Nachfolger Virchows bei der Fülle der auf mir lastenden Obliegenheiten unmöglich gewesen, die Leitung des Archivs zu übernehmen, wenn nicht O. Israel die Redaktionsgeschäfte mir erspart hätte. Die Tätigkeit für das Archiv war Israels Freude; auch nachdem er die sonstige Arbeit hatte aufgeben müssen, da sorgte er immer noch für das Archiv, bis ihm die Feder aus der Hand fiel und er zu seinem größten Kummer auch auf diese letzte Tätigkeit verzichten mußte. Herausgeber und Verleger werden ihm ein dankbares Andenken bewahren.

Orth.

Virchows Archiv
für
pathologische Anatomie und Physiologie
und für
klinische Medizin.
Band 188. (Achtzehnte Folge Bd. VIII.) Heft 1.

I.

Über das Bedürfnis und die Richtigkeit einer Medizin vom mechanischen Standpunkt.

Rede, gehalten zur Feier von Görckes Geburtstag am 3. Mai 1845 in dem med.-chir. Friedrich-Wilhelms-Institut zu Berlin.

Von
Rudolf Virchow.
Mit Vorwort von J. Orth.

Durch die interessanten Briefe, welche Rudolf Virchow an seine Eltern geschrieben hat und welche Frau Virchow durch ihre Tochter, Frau Marie Rabl, in dankenswertester Weise hat veröffentlichen lassen,[1]) ist die Aufmerksamkeit auf zwei Reden gelenkt worden, welche der junge Dr. Virchow als Angehöriger des militärärztlichen Friedrich-Wilhelms-Institutes bei festlicher Gelegenheit gehalten hat. Die erste bildete die Festrede bei der üblichen Jahresfeier des Geburtstages des Generalarztes Görcke, des Begründers des Instituts. Am 3. Mai 1845 sprach Virchow vor einer nur aus Militärärzten zusammengesetzten Zuhörerschaft über das Bedürfnis und die Richtigkeit einer Medizin vom mechanischen Standpunkt. Wer jetzt diese Rede liest, wird ihre Bedeutung nicht würdigen können, wenn er sich nicht zurückversetzt in die Zeit der 40er Jahre, wo die deutsche Medizin in voller Gärung sich befand, wo die

[1]) Rudolf Virchow, Briefe an seine Eltern 1839 bis 1864, herausgegeben von Marie Rabl, geb. Virchow. Leipzig, W. Engelmann, 1906.

Humoralpathologie und die von ihr abhängige Krasenlehre in voller Blüte stand, wo die Mikroskopie, die Chemie und pathologische Anatomie das Alte erschüttert, aber noch nichts festes Neues an seine Stelle gesetzt hatten. Der junge Gelehrte, denn das war er schon mit seinen 23 Jahren, hatte sich eifrig in die Arbeit gestürzt und begonnen, Tatsachen zu sammeln, auch in der Medizin naturwissenschaftliche Beobachtungsmethode zur Anwendung zu bringen. So war er über seine Umgebung schon in so jungen Jahren hinausgewachsen und galt bereits damals als eine Autorität. Er war sich dessen wohl bewußt, wie aus seinen brieflichen Bemerkungen hervorgeht. Da heißt es z. B. (auf S. 96): „Obwohl ich noch kein Sterbenswort habe drucken lassen, so weiß man doch nicht bloß in Berlin, sondern auch in Halle, ja in Prag und Wien, daß jetzt ein Mensch in der Charité ist, dem es um die Sache ernst ist.“ Und weiter (S. 97): „Es ist aber eine wahre Danaïdenarbeit, diese Medizin: nichts ist ordentlich untersucht, alles muß man selbst von vornher wieder durcharbeiten, und das ist so viel, daß man manchmal wirklich den Mut verliert. Hätte ich nicht das Resultat vor mir, daß ich jetzt in wissenschaftlichen Dingen von jedem in der Charité als Autorität betrachtet werde, und daß jeder meinen Angaben glaubt, so hätte ich vielleicht wirklich schon aufgehört.“ Freilich hatte Virchow das Gefühl der Überlegenheit nur den anderen gegenüber, vor sich selbst und vor der Wissenschaft fehlte es ihm nicht an Bescheidenheit, denn er fährt fort: „Ich, der ich so kurze Zeit gearbeitet, und der ich so unendlich viel nicht weiß, ich eine Autorität? Es ist wirklich lächerlich! Wie wenig müssen die erst wissen, welche mich wenig Wissenden fragen!“ Dieses Gefühl des Mehrwissens kam in der Rede zum Ausdruck, denn dank der von Virchow selbst als solcher anerkannten seltenen Liberalität seines Vorgesetzten, des Generalarztes Eck, durfte Virchow frei seine Meinung äußern, und daß er das nicht in zurückhaltender und bescheidener Weise getan hat, gibt er selbst zu, denn er meldet dem Vater, daß Eck die Haltung im ganzen und den Ton an manchen einzelnen Stellen getadelt habe, „es klänge oft so, als wenn ich Mitglied der Akademie von Frankreich wäre.“ „Du kennst diesen alten Fehler“, meint Virchow lakonisch.

Der feurige junge Mann scheut den Kampf nicht, ja, er scheint ihn zu lieben, denn am 13. August 1846 schreibt er, er könne wohl auf eine außerordentliche Professur in einigen Jahren rechnen. „Wo nicht, so gibt das wieder Kämpfe, und vielleicht ist das noch besser. Ich kann nun doch einmal sagen: „Meine Zeit ist Unruhe etc.“ So begnügt er sich auch in seiner Rede nicht damit, seine eigene Ansicht auseinanderzusetzen, ein förmliches medizinisches Glaubensbekenntnis, wie er selbst sagt, abzulegen, sondern er verband dieses „mit oft nicht kraftlosen Angriffen auf die Gegner der heutigen Richtung“.

Mit dem Eindruck seiner Rede auf die Militärärzte war der Redner zufrieden, und nicht ohne Stolz meldete er dem Vater, daß auch die Generalstabsärzte Lohmeyer und Wiebel ihm Schmeichelhaftes über die Rede gesagt hätten. Daß auch Generalarzt Eck, trotz der Ausstellungen, welche er zu machen hatte, mit der Leistung des Redners wohl zufrieden war, geht daraus hervor, daß er, wie Virchow dem wegen der Rede anscheinend bedenklichen Vater mitteilt, ihn aufforderte, zur Feier des 50jährigen Jubiläums des Friedrich-Wilhelms-Institutes am 2. August 1845 abermals eine Rede zu halten „in der Art, wie meine letzte gewesen“.

Rudolf Virchow kam dieser Aufforderung nach, obwohl er die schwierige Aufgabe hatte, inmitten zweier so erfahrener Redner wie dem Prof. Preuß, dem Historiographen der brandenburgischen Geschichte und Herausgeber der Werke Friedrichs des Großen, und dem Generalarzt Eck zu sprechen. „Indessen“, so schreibt der Sohn dem Vater, „hatte ich den Gegenstand so pikant als möglich gehalten, die Ansichten über die Venenentzündung, die ich mitteilte, waren vollkommen neu und stellten alles auf den Kopf, was man bis dahin angenommen hatte, so daß man mich schon hören mußte.“ Und man hörte ihn, aber nicht überall mit Freuden! „Die alten Militärärzte wollten aus der Haut fahren ob so neuer Weisheit; daß das Leben so ganz mechanisch konstruiert werden sollte, schien ihnen vollkommen umwälzerisch, wenigstens ganz unpreußisch“, und der Direktor der geburtshülflichen Klinik, Busch, sagte: „Nun, haben Sie es gehört? Wir wissen also gar nichts mehr!“ Auf der anderen Seite fand der kühne Neuerer aber auch hohe Anerkennung, so

daß er den Tag doch als für sich doppelt wichtig bezeichnet; „einmal der Anerkennung wegen, die immer schmeichelt und namentlich im Beginn einer Laufbahn stets so schwer zu erringen ist, und dann, weil ich die Leute nie für so dumm gehalten hätte, als mir das an diesem Tage klar geworden ist".

Weder die erste noch die zweite Rede ist seitens des Friedrich-Wilhelms-Institutes gedruckt worden, Virchow selbst, vielfach dazu aufgefordert, entschloß sich schließlich, wie er am 15. Oktober 1845 dem Vater meldet, beide Reden an ein Blatt nach Tübingen behufs Veröffentlichung zu schicken. Das Resultat war eine Abweisung „mit wohlwollenden Ratschlägen" (Archiv IV S. 542), und diese Abweisung war, wie Virchow selbst in seinen gesammelten Abhandlungen zur wissenschaftlichen Medizin auf Seite 478 in einer Fußnote angibt, eine der Veranlassungen zu der Gründung seines Archivs. Diese Fußnote gehört zu der Wiedergabe des wesentlichsten Teils dieser zweiten Rede, die damit also doch noch ihre Veröffentlichung erlangt hat. Das Manuskript der ersten Rede aber und eine für die beabsichtigte Veröffentlichung der beiden Reden bestimmte Einleitung sind nicht veröffentlicht worden, haben sich jedoch in dem Nachlasse Virchows vorgefunden. Dasjenige Archiv, welches mit deswegen gegründet worden ist, weil jene Manuskripte keine Abnehmer gefunden haben, war sicher der geeignetste Ort, um das Versäumte nachzuholen, und nicht nur die Freunde und Verehrer Virchows, sondern alle, welche sich für die Entwicklung der medizinischen Anschauungen interessieren, werden der Frau Geh. Rat Virchow im höchsten Maße dankbar dafür sein, daß sie ihre Tochter, Frau Rabl, in den Stand gesetzt hat, mir die Veröffentlichung zu ermöglichen. Das medizinische Glaubensbekenntnis des jungen Virchow, welches den Gegensatz zwischen Humoral- und Solidarpathologie scharf hervortreten läßt und bereits den Keim der zukünftigen Zellularpathologie enthält, ist ein wichtiges Dokument nicht nur für die Entwicklungsgeschichte Rudolf Virchows, des Reformators der Pathologie, sondern auch für die Geschichte der Medizin überhaupt.

Virchows Einleitung.

Das medic.-chirurg. Friedrich-Wilhelms-Institut in Berlin beging in diesem Jahre die 95. Jahresfeier des Geburtstages seines Stifters und die 50jährige seines Bestehens. Die nachstehenden beiden Reden, welche an diesen Festtagen gehalten wurden, hatten den Zweck, die Zielpunkte des heutigen medizinischen Strebens in ihrer Bedeutung für die Praxis, die doch immer der nächste Gegenstand der Bildung einer militärärztlichen Anstalt sein muß, festzustellen. Es kam darauf an, zu zeigen, daß die praktische Medizin nie etwas anderes als angewandte Naturwissenschaft sein darf, daß ihre Begründung auf der Anatomie und Physiologie mehr als hohle Phrasen, die Zurückführung ihrer Erscheinungen auf die Lehrsätze der Physik und Chemie mehr als Blendwerk sein können. Die Medizin, von dem einfachen, mechanischen Standpunkt aufgefaßt, ist in Preußen noch immer sehr anrüchig; es sind Berliner Zeitschriften, die das Wort Mikroskop nie ohne ein Ausrufungszeichen schreiben und den „chemischen Topf“ mit gar vornehmem Lächeln betrachten. Als das Friedrich-Wilhelms-Institut vor 50 Jahren mit dem Zweck der Vereinigung von Medizin und Chirurgie ins Leben trat, fehlte diese selbstgefällige Ironie auch nicht; wie sollte sie vermißt werden, wo es sich um die viel schwierigere Vereinigung von Medizin und Naturwissenschaft handelt. Diejenigen, welche die Verirrungen der Naturwissenschaft in der Deutung pathologischer Erscheinungen hervorheben, vergessen, daß Mißgriffe nie fehlen können, wenn man Fremden die Herrschaft in seinem eigenen Hause gestattet. Der Praktiker muß selbst Naturkundiger sein, selbst die Entstehung des kranken Körpers deuten und selbst die Wirkung seiner Heilmittel erkennen. Die Physik und Chemie, die Anatomie und Physiologie müssen ihm dienstbar sein; sie müssen für ihn arbeiten, aber er selbst muß ihnen Fragen stellen und die Glaubwürdigkeit ihrer Antwort beurteilen können. Von diesem Gesichtspunkt aus ist in den beiden Reden der Versuch gemacht worden, einige Punkte der Pathologie und Therapie nach eigenen Untersuchungen zu deuten.

Virchows Rede.[1])

Wenn ein späteres Geschlecht den Gedächtnistag eines Verstorbenen begeht, so sind es nicht bloß Worte der Trauer, der Dankbarkeit oder der Ehrfurcht, die man von ihm zu hören verlangt, sondern vor allem eine ernste Rechenschaftslegung, wie es mit dem Nachlaß des Verstorbenen Haus gehalten habe. Die wahre Hinterlassenschaft großer Männer sind aber weniger materielle Güter als vielmehr entwicklungsfähige Ideen. Görckes Vermächtnis ist die Idee, wissenschaftliche Militärärzte zu bilden. Sein nächster Zweck, die Wiederherstellung einer einigen und unteilbaren Medizin ist nahezu erfüllt; ist aber die Erfüllung des nächsten Zwecks zugleich die Erfüllung der sich weiter entwickelnden Idee? Die Medizin will nicht bloß eine einige Wissenschaft, sie will Naturwissenschaft, und zwar die höchste und schönste Naturwissenschaft, sein. Lang verschollene Gedanken aus den Philosophenschulen des Altertums sind in ihr wieder wach geworden. Soll nicht der Arzt wieder ein naturkundiger Philosoph sein? Entdeckung folgt auf Entdeckung, jeder Tag häuft neues Material zu dem schon riesenhaft angesammelten Stoff. Wie soll der praktische Arzt die Verbindung mit der Wissenschaft unterhalten? Wie soll er neue Brücken schlagen von der Physiologie, der organischen Physik und Chemie zu dem allein fruchtbaren Gebiete der Praxis? Ein neues Schisma droht uns, und selbst die medizinische Industrie, so gewaltig sie auch mit Repertorien und Jahresberichten, mit Journalauszügen und Bibliotheken des Auslandes einherschreitet, hat die Verwirrung nicht zu hemmen vermocht. Ruhe, Mittel und Gelegenheit — die drei einzigen Bedingungen, in einer Zeit so rapider Entwicklung sich im Strome zu erhalten — sind dem einzelnen von vornherein selten vergönnt: sie müssen ihm geboten werden, wo der praktische Zweck es erfordert.

Ist das nicht die konsequente Entwicklung der ursprünglichen Görckeschen Idee? Und ist nicht das Bedürfnis nach einer Einigung der wissenschaftlichen Erfahrungen mit den praktischen Erfolgen fühlbarer als je? Es ist gleichzeitig der Kampf gegen

[1]) Der Text der Rede wird hier wiedergegeben, wie Virchow ihn niedergeschrieben hatte, also ohne die von Eck angebrachten Korrekturen.

den Unglauben, den Aberglauben und den Überglauben zu führen. Vor 60 Jahren sagte der Graf von Provence, nachmals Ludwig XVIII. genannt, von seinem Leibarzt Lieutaud: „In diesem Jahrhundert der fast allgemeinen Ungläubigkeit seiner Standesgenossen hatte er die Lächerlichkeit an sich, an die Arzneikunst zu glauben.“ Heutzutage sehen wir das merkwürdige Bild vor uns, wie dieselben Leute, deren Unglaube an die Medizin ein eingestandener ist, mit aller Gewalt die Mittel einer fortschreitenden Kenntnis abwehren. Aus diesen Reihen werden die Worte gehört, „die pathologische Anatomie sei eine Verirrung der Zeit und die pathologische Chemie eine Windbeutelei; der chemische Topf wolle herrschen in der Medizin“; — kurz, man redet, als ob diese Richtungen souverän sein wollten, als ob sie etwas anderes verlangten, als Gehör und Geltung! Weniger groß, doch um so bedeutungsvoller durch ihren Einfluß auf leicht bewegliche Volksmassen, ist die Kohorte der Propheten des Aberglaubens. Homöopathie und Hydropathie, Magnetismus und Exorzismus — Phantome des Mittelalters — erheben ungestört ihr Haupt, und das Licht der Wissenschaft ist noch nicht klar genug, um sie ungesäumt zerstreuen zu können. Und doch sind das noch nicht die schlimmsten Widersacher unserer frischen und lebensvollen Wissenschaft. Das ist vielmehr die Schar der Übergläubigen in Theorie und Praxis, denen eine Autorität über alles geht und die auf dem Wege wandeln, der einerseits zu Parasiten und Oxyproteinkrasen, andererseits zu Quassia-Übeln und Chelidonium-Krankheiten führt. Jede nur unsicher konstatierte Tatsache wird in diesen Händen zum flammenden Schwert, das hierhin und dorthin schlägt und alsbald wieder zur Seite geworfen wird, sobald neue Tatsachen da sind.

Die neueste Medizin hat ihre Anschauungsweise als die mechanische, ihr Ziel als die Feststellung einer Physik der Organismen definiert. Sie hat nachgewiesen, daß Leben nur ein Ausdruck für eine Summe von Erscheinungen ist, deren jede einzelne nach den gewöhnlichen physikalischen und chemischen (d. h. mechanischen) Gesetzen vonstatten geht. Sie leugnet die Existenz einer autokratischen Lebens- und Naturheilkraft. Mit dem Namen der Kräfte belegt der Naturkundige

ja überhaupt nur der Bequemlichkeit wegen das Gesetz, nach welchem die Eigenschaften der Körper in ihren Beziehungen zueinander sich manifestieren. Kraft ist immer nur die Resultante aus den Eigenschaften zweier Körper, ein Begriff, aber kein reales Ding. Die Erkenntnis des Gesetzes genügt auch vollkommen; nach dem Grunde des Gesetzes zu forschen, ist transzendentaler Vorwitz. Man hat nun freilich etwas ungeschickt versucht, an die Stelle der Lebenskraft und Naturheilkraft den allerdings richtigen Begriff „Idee des Organismus“ als eine legislative Potenz in den Körper einzuschmuggeln; man hat übersehen, daß „Idee des Organismus“ eben auch nur das Gesetz ausdrückt, nach welchem unter gegebenen Bedingungen (Befruchtung, Wärme, Nahrung, Luft) aus einem bestimmten, schon gegebenen Dinge (der Eizelle) etwas Bestimmtes werden muß. Die mechanische Medizin hat aber unseres Erachtens darin gefehlt, daß sie den Begriff der Zelle nicht scharf genug aufgefaßt hat. Die Zelle ist das organische Molekül, analog dem chemischen oder physikalischen Atom. Nachdem die Möglichkeit der generatio aequivoca durch die Entdeckung des Generationswechsels und der Wanderungen der Entozoen vernichtet ist, so ist für uns die Zelle ein Gegebenes, dessen erstes Entstehen vor allem menschlichen Wissen liegt. Ihre Fähigkeit zur Stoffaufnahme hat nichts Seltsames an sich, denn wenn die äußeren Bedingungen ebenso günstig für chemische Moleküle sind, so sammeln sie gleichfalls um sich gleichartiges Material; es kommt nur auf den „Primitivstock“ an. Das Wunderbare liegt eben in der Bildung dieses Primitivstockes, der Eizelle innerhalb des mütterlichen Organismus, was man endogene Zellenbildung genannt hat. Es ist ein ewiges Gesetz permanenter, innerer Bewegung in diesem Entstehen und Vergehen von Zellen. Jede Zelle aber hat in sich gewisse Eigenschaften, die nach Form, Mischung, Ort usw. different sind, und unter günstigen Bedingungen aktiv auftreten; die Summe dieser Erscheinungen nennen wir Leben. Leben ist seinem Wesen nach Zellentätigkeit, und von einem Leben der Atmosphäre, der Erde oder der Völker zu sprechen, ist ein logischer oder poetischer Irrtum.

Das Leben höherer Organismen, insonderheit des Menschen, ist bedingt durch die drei Faktoren Blut, Nerven, Organmasse, deren Integrität über gewisse Breitengrade hinaus nicht gestört sein darf. Indem ich einige nähere Betrachtungen über das Blut anstelle, hoffe ich einerseits die Richtigkeit der mechanischen Methode, andererseits ihre Anwendbarkeit für Pathologie und Therapie nachweisen zu können. Ich denke dabei zu zeigen, daß die Forschung über Krankheit und Heilung absolut einen dreifachen Weg gehen muß. Der erste ist der der Klinik: die Untersuchung des Kranken mit allen Hilfsmitteln der Physik und Chemie unter oberster Leitung der Physiologie. Der zweite ist der des Experiments: die Erzeugung der Krankheit und die Erforschung der Wirkung eines Arzneimittels am Tier. Der dritte endlich ist der der Nekroskopie: das Studium des Leichnams und seiner einzelnen Teile mit dem Skalpell, dem Mikroskop und dem Reagens. Ohne diese drei ist keine Hilfe möglich.

Das Blut ist ein flüssiges Gewebe, von den festen Geweben, z. B. den Epithelialbildungen, nur durch die Konsistenz des Bindemittels, welches seine Zellen zusammenhält, unterschieden. Dieses flüssige Bindemittel, Plasma genannt, enthält Salze, Fette, Extraktivstoffe und Proteinverbindungen. Letztere betrachtet man als Zusammensetzungen des Proteins mit Sauerstoff (Protein-Bi- und -Trioxyd) oder mit Schwefel, Phosphor und Salzen (Eiweiß und Faserstoff). Die körperlichen Teile des Bluts, die Blutkügelchen, sind einfache, kernlose, napfförmige, rotgefärbte Zellen, gefüllt mit einer eisenhaltigen Verbindung des Eiweißes, deren nähere Verhältnisse unbekannt sind. Von den außer ihnen vorkommenden farblosen Zellen, den sogegenannten Lymphkörperchen, einer den Eiterkörperchen gleichen Zellenformation, weiß man so wenig etwas Genaueres, als von den Extraktivstoffen.

Indem ich mich zu einigen Beziehungen der körperlichen Teile des Bluts wende, will ich mich nicht bei den Triumphen aufhalten, welche die Chemie gefeiert hat, als sie ihren Gegnern nachweisen konnte, daß bei der Chlorose die Menge der Blutkörperchen um mehr als $\frac{1}{3}$ abnimmt, beim Eisengebrauch aber die eisenführenden Teile des Bluts, die Körperchen, sich schnell

mehren; ich will auch nicht der pyämischen Blutkrase gedenken, deren Kenntnis erst mit dem Anbau der pathologischen Anatomie gewonnen ist. — Die innerlichen Mittel, welche man bei Blutungen anwendet, sind bekanntlich außer den adstringierenden und roborierenden Vegetabilien hauptsächlich Mineralsäuren und Salze. Die Mineralsäuren kommen im Blute gleichfalls als Salze, namentlich Natronsalze, an, obwohl man längere Zeit gemeint, sie zirkulierten als Säuren im Körper, und obwohl man auf diese Idee hin Salpetersäure bei Morbus Brightii verordnet. Nun gibt man bei Hämoptoë, wo Eile not tut, Kochsalz, man heilt Purpura haemorrhagica mit Bittersalz, und man rühmt bei der erblichen Bluterkrankheit Glaubersalz. Die neuere materia medica stimmt mit der alten darin überein, daß diese Salze das Blut verflüssigten. Sollte man da nicht eher eine Vermehrung der Blutungen erwarten? — Der scheinbare Widerspruch löst sich durch folgende Betrachtung: es gibt kein so feines Filtrum, durch welches man die Blutkörperchen vom Plasma trennen könnte. Während kleinere Körper, z. B. Niederschläge von Kalk, dessen Partikeln um das 10- und 20fache kleiner sind, mit der größten Leichtigkeit auf dem Filter gesammelt werden, fließen die weit größeren Blutkörperchen mit durch. Versetzt man aber Blut mit einer gesättigten Salzlösung, z. B. von Glaubersalz, so gelingt die Operation. Das Mikroskop zeigt den einfachen Grund dieser seltsamen Phänomene. Die Blutkügelchen sind Zellen von der allergrößten Volubilität; ihre Wandungen sind ebenso zart, als ihr Inhalt beweglich. Jede Veränderung des Fluidums, in dem sie sich befinden, verändert ihre Beschaffenheit nach den physikalischen Gesetzen der Endosmose und Exosmose. Je wässeriger das Fluidum, um so mehr blähen sie sich auf, bis sie endlich zergehen; je konzentrierter, namentlich je reicher an Salzen, um so mehr schrumpfen sie ein; ihre glatte Oberfläche wird höckerig und eckig, ihre Beweglichkeit verliert sich. Es ist also die physikalische Eigenschaft der Volubilität, welche ihr Durchgehen durch das Filtrum und durch die kleinsten Gefäßrupturen bedingt; die Aufhebung dieser Eigenschaft durch Salzzufuhr hält sie zurück. Ich habe einmal mit Franz Simon das Blut einer Kranken untersucht, die an der famosen Blutverdünnung, die man

Peliosis rheumatica genannt hat, litt. Obwohl ich damals noch nicht an diese Betrachtungsweise dachte, so ist mir die enorme Beweglichkeit der Blutkügelchen, welche sich zu den seltsamsten Formen auszogen, doch stets erinnerlich geblieben. Einwürfe gegen diese Ansicht, die man vom Seeskorbut hernehmen möchte, widerlegen sich durch die Untersuchungen von Busk und Williams. In Beziehung auf den Landskorbut ist namentlich eine Beobachtung des Dr. Novellis von Alexandrien wichtig, der, als er die Beziehung des Meersalzes zu demselben prüfte, eine auffallende Besserung der Kranken bei dem Gebrauche desselben fand.

Viel mehr als die Blutkörperchen hat von jeher der Faserstoff, namentlich die Speckhautbildung, die Aufmerksamkeit der Ärzte auf sich gezogen. Heutzutage sind wir mit unserer Kenntnis von der physiologischen Bedeutung des Faserstoffes bei dem Platonischen Satz angelangt: Ich weiß, daß ich nichts weiß. Der alten Ansicht gegenüber, die den Faserstoff als das eigentliche Lebenselement, als die Quelle aller organischen Bildung ansieht, hat Dr. Zimmermann (vom 2. Garderegiment) mit manchem guten Grunde in demselben den exkrementitiellen Bestandteil des Blutes nachweisen wollen. Mulder und Scherer haben uns gelehrt, daß das, was wir als Faserstoff auffassen, sehr verschiedene chemische Konstitution hat; Denis, daß sich schon der Faserstoff des venösen Bluts von dem arteriellen durch seine Löslichkeit in Salpeterwasser unterscheidet, wie ich nach eigenen Untersuchungen bestätigen kann. Wir wissen ferner, daß Eiweiß, Faserstoff und Käsestoff nur verschiedene Verbindungen eines einzigen organischen Radikals, des Proteins, sind, die sich durch chemische Operationen ineinander überführen lassen. Bei dem Mangel und der immensen Schwierigkeit hierher gehöriger Blutuntersuchungen, sowie bei dem warnenden Beispiel mancher Oxyproteinjäger kann man indes vorläufig die durch spontane Gerinnbarkeit charakterisierten, in geronnenem Zustande morphologisch gleichen Körper, die wir Faserstoff zu nennen gewohnt sind, noch als eine Einheit auffassen. Die Vermehrung des Faserstoffs hat man als Haupteigenschaft des entzündlichen Bluts aufgestellt und in die engste Verbindung damit das Phänomen der Speckhaut

gebracht. Man wußte längst, daß das letztere auch bei Anämie und Schwangerschaft vorkomme, allein es war den Tierärzten vorbehalten, die Unabhängigkeit desselben von der Entzündung als solcher auszusprechen. Nachdem Delafond in Alfort bei Pferden fast regelmäßig „Crusta“ beobachtet hatte, zog Hayne in Wien aus zahlreichen Beobachtungen den Schluß, daß dieselbe bei Tieren stets ein Zeichen einer asthenischen, von ihm faulig genannten Konstitution des Blutes sei. — Die Bildung der Speckhaut ist abhängig von der Gerinnung des Faserstoffs und der Senkung der Blutkörperchen. Haben letztere Zeit, sich vor der Zusammenziehung des Fibrins bis zu einer gewissen Tiefe zu senken, so entsteht eine von Blutkörperchen freie Schicht auf der Oberfläche des Kuchens. Abgesehen von den äußeren Verhältnissen des Aderlasses und des zur Aufnahme des Bluts dienenden Gefäßes, abgesehen von der oft langsameren Gerinnung des Faserstoffs, ist aber die schnellere oder langsamere Senkung der Blutkörperchen abhängig von ihrer Zahl, von ihrem Gewicht im Verhältnis zu dem Plasma und von ihrer Form, insofern sie nur so lange, als sie rund und platt sind, die Eigenschaft besitzen, sich mit ihren Flächen zu langen Rollen aneinander zu legen. Diese Bedingungen sind vereinigt in einem Blut, wo eine Verminderung der Blutkörperchen mit einer Vermehrung des Wassergehalts bei nicht zu geringen Faserstoffmengen koinzidiert; wir finden sie in nicht seltenen Fällen der Chlorose, in den späteren Monaten der Schwangerschaft, in Entzündungen nach geschehener Exsudation, und wir bringen sie willkürlich durch wiederholte Aderlässe hervor. Die Speckhaut ist weder ein Zeichen der Entzündung als solcher, noch ein Beweis der absoluten Vermehrung des Faserstoffgehaltes im Blute.

Die Entzündung ist in den letzten Jahrzehnten nach ontologischen Begriffen als eine Hämatose, als ein primäres Blutleiden aufgefaßt worden. Die Chirurgie, von der Anschauung der einfachen traumatischen Entzündung geleitet, hat diese Vorstellung nie in sich aufnehmen können. Freilich scheinen Blutkrasen vorzukommen, die im Bereich des Gefäßsystems selbst entzündliche Vorgänge hervorrufen, allein die Entzündung als solche ist ein rein örtlicher Prozeß, dessen Bedingungen

leider nicht so klar sind wie seine Erscheinungen. Auf einen örtlichen Reiz tritt nach vorgängiger Zusammenziehung eine Erweiterung der Kapillaren ein, in denen das Blut anfangs langsam fließt, endlich stockt und Serum, Plasma oder seine ganze Flüssigkeit als Exsudat in das Parenchym oder die Höhlen der Organe ergießt. Nun ist aber nicht von vornherein eine phlogistische Krase da, denn wie soll einer, der z. B. durch den Hufschlag eines Pferdes eine Peritonitis bekommt, plötzlich ein entzündliches Blut bekommen? Erst die Blutstase und das Exsudat machen die Krase. Ist das entzündete Organ unfähig zur Aufnahme größerer Exsudatmassen, so wird auch die zunächst entstehende Blutalteration nicht bedeutend sein. Wolff sah nach Lauers Zeugnis auch bei den heftigsten Hirnentzündungen nie eine Speckhaut. Bekanntlich sind es namentlich die so schnell große Exsudate setzenden Entzündungen der Pleuren, bei denen die Speckhaut (crusta pleuritica) am größten ist. Diese Exsudate bestehen aber hauptsächlich aus Wasser, in dem Eiweiß, Faserstoff und Salze gelöst sind; meist tritt zugleich ein Teil der Blutkörperchen aus, während ein anderer in den erweiterten Gefäßen steckt. Die nächste Folge ist nun eine bedeutende Verminderung des Wassers im Blut, eine mäßige der festen Bestandteile, also eine relative Vermehrung der letzteren. Das ist das gewöhnliche Ergebnis der ersten, frühzeitigen Venaesektion. Das Wasser wird aber schnell wieder ersetzt, denn die Kranken bekommen großen Durst und die Sekretion liegt darnieder; die Blutkörperchen, deren Bildung ebenso langsam als ihr Bestehen dauernd zu sein scheint, deren Zahl aber durch den ersten Aderlaß noch mehr gesunken ist, bleiben vermindert, während auf eine noch unbekannte Weise der Faserstoff sich (aus dem Eiweiß durch Oxydation von 1 Atom Schwefel?) bald regeneriert, ja über die Norm steigt. Das Resultat dieser Vorgänge ist eine Vermehrung des Wassers und Fibrins bei gleichzeitiger Verminderung der Blutkörperchen — das gewöhnliche entzündliche Blut der späteren Aderlässe. Während demnach die Wiener gezeigt haben, daß ein großer Teil der Exsudate, namentlich die spezifisch genannten, von der Blutkrase abhängen, dann aber auch ihrerseits sekundäre Krasen hervorrufen, müssen wir bei

der Ansicht stehen bleiben, daß selbst sogenannte primäre Blutkrasen durch das Exsudat bedingt sein können. Die Disposition zu Phlogosen liegt nicht in dem Blut, sondern in den Organen. Wo sollte man auch die Beweise für ein primäres Blutleiden suchen, seitdem man weiß, daß der puerperale Prozeß kein entzündlicher ist? Wie wollte man erklären, daß Enterobrose[1]) bei Typhus Bauchfellentzündung hervorruft? Daß aber jenes Gesetz von der Bedeutung der Exsudate auch weiterhin seine Anwendung findet, beweisen die Hydropsien, in denen das Blut bei steigender Ausschwitzung an festen Bestandteilen reicher wird. Ich habe bei Hydropischen Entzündungen seröser Häute mit plastischem Exsudat entstehen sehen, während ihr Blut eine Speckhaut bildete. Ich habe das Blut eines Kranken untersucht, der nach Fiebertumoren wassersüchtig auftrieb: es bildete einen großen, festen Kuchen mit derber Speckhaut und zeigte die unerhörte Vermehrung der festen Bestandteile bis auf $\frac{1}{3}$ des ganzen Bluts. Aderlässe verhalten sich aber wie Exsudate, die das ganze Blut erschöpfen. Die Untersuchungen von Lauer, von Andral und Gavarret und von Simon beweisen das hinreichend. Demnach ist der empirisch gestützte Lehrsatz Skodas, als Indikation zum Aderlaß in Pneumonie nur heftige Dyspnoe und lebhaftes Fieber zu betrachten, kein theoretischer Widerspruch, wie einige gemeint haben; die Bildung einer Speckhaut ist in keiner Weise eine Anzeige zu einer neuen Venaesektion. Die Versuche von Polli und Castiglioni sind hierher bezüglich.

Der letzte Punkt, auf welchen ich Ihre Aufmerksamkeit, meine Herren, zu lenken wünsche, sind die Fette des Blutes. Die Fette scheinen im allgemeinen einem dreifachen Zweck im Organismus zu dienen, wenn wir von ihrer Bedeutung für die Schönheit der Form und die Beweglichkeit der Glieder absehen. Sie sind eine Hauptquelle der tierischen Wärme, welche sie als schlechte Wärmeleiter im Körper zurückhalten, und als vorzügliche Respirationsmittel durch ihre Verbrennung in den Lungen fort und fort neu erzeugen. Sie sind ferner, wie nach Lehmanns Untersuchungen bei der Milchgärung, so bei der

[1]) Darmperforation. O.

Verdauung, beim Stoffumsatz und der Zellenbildung durchaus nötig und kommen daher nicht bloß stets mit den einzelnen Proteinkörpern zusammen, sondern auch in großer Menge im Vogelei vor. Sie bilden endlich einen wesentlichen Bestandteil in der Zusammensetzung der Nervensubstanz, vorzüglich des Gehirns. Die Fette sind, wie die Proteinkörper, durch die ganze organische Schöpfung verbreitet: nur ein Fett ist für den Tierkörper charakteristisch, ist ein ihm eigentümliches Erzeugnis — das Gallenfett oder Cholestearin. Die Zentralorgane des Nervensystems sind seine Lagerstätten; das Blut führt kleine Quantitäten davon, die in der Galle ausgeschieden werden. Leider ist das Cholestearin wenig gekannt, da Chemie und Medizin es gleichmäßig verachtet haben.

Das Fett, insofern es nicht abgelagert oder zur Zellenbildung verwendet wird, findet seine Vernichtung in den Lungen oder seine Ausscheidung in der Leber. Werden nun aber andere karbonreiche, zur Oxydation vorzugsweise geeignete Respirationsmittel in den Körper gebracht, so bleibt natürlich das Fett zurück und häuft sich teils im Blut, teils in einzelnen Organen an. Solche Substanzen sind vor allem Vegetabilien aus der Stärkereihe und geistige Getränke. Säufer verhalten sich wie Mastgänse. Nun hat Persoz gezeigt, daß das Blut von Nudelgänsen reicher an Fett wurde, während die Proteinkörper, namentlich das Eiweiß, ihre Eigenschaften änderten, und die Leber, stets wachsend, sich mit Fett füllte. Ähnliches weiß man von den Säufern. Allein die Praktiker haben sich meist damit begnügt, als die für Säufer charakteristische Krankheit das Delirium tremens aufzufassen. Das Delirium tremens ist keine Krankheit, sondern nur eine Episode in einer Krankheit. Alkohol, in den Körper eingebracht, wirkt nach zwei Richtungen. Als mächtiges Reizmittel, primär für die peripherischen Ausstrahlungen des Vagus, sekundär für die Zentralorgane des Nervensystems, bringt er bei anhaltendem Genuß eine chronische Reizung dieser Teile hervor, welche freilich nach der Art des Getränks differiert, am entschiedensten aber bei dem Branntwein hervortritt. Alsbald gelangt nun der Alkohol in die Zirkulation, um in den Lungen verbrannt zu werden. Als ein sehr leicht umsetzbarer Stoff beeinträchtigt er hier die Oxydation

der Fette und wahrscheinlich die Imbibition der Blutkörperchen mit Sauerstoff. Infolgedessen häufen sich die Fette an, und die metabolische Einwirkung der Blutkügelchen auf die Proteinkörper des Bluts wird gehindert, ja, es scheint sogar in den schlimmsten Fällen eine Auflösung der Blutkügelchen zu erfolgen. Daher ist das Blut der Säufer tief dunkel, in dünnen Schichten eigentümlich kirschrot gefärbt; die Gefäßhäute sind damit stark rot imbibiert, so daß sie oft wie lackiert aussehen; die Faserstoffgerinnsel, wenn sie sich bilden, haben eine gesättigte Fleischfarbe. Meist gerinnt das Blut aber nur zu reichen, leicht zerreiblichen, teerartigen Klumpen, zwischen denen man Tropfen von freiem Fett, das doch sonst an die Proteinkörper gebunden ist, schwimmen sieht; ein widerlich ranziger Geruch ist deutlich wahrnehmbar. — Das Fett lagert sich nun an einzelnen Stellen des Körpers, zunächst unter den Häuten, in großen Massen ab. Es sind namentlich der Panniculus adiposus, das Netz, die Nierenkapsel und die Platten des Mesenteriums, des Mediastinum posticum und der seröse Überzug des rechten Herzens, die sich damit füllen. Ebenso regelmäßig stockt das Fett in den Drüsenzellen der Leber, die allmählich bis zum Zerplatzen damit gefüllt werden können. Die Funktion dieser Zellen, die Absonderung der Galle wird gestört, und es leidet daher die Digestion, die schon durch die Läsion der Nervenzentren und des Vagus gelitten hat. Welchen Einfluß die Retention der Fette im Blut auf die Nervenzentren selbst ausübt, deren Integrität jedenfalls einen nicht unbedeutenden Umsatz der in ihnen vorhandenen Fette voraussetzt, läßt sich noch nicht absehen; jedenfalls scheint der Ausbruch des Delirium tremens für gewöhnlich nicht durch die Blut-Intoxikation für sich bedingt zu sein. Vielmehr treten die Erscheinungen des Säuferwahnsinns in den meisten Fällen nach einer plötzlichen Enthaltsamkeit von geistigen Getränken oder nach der Einwirkung heftigerer Noxen, die entweder das Gehirn selbst oder auch andere Körperteile treffen, auf. Im ersten Fall fehlt plötzlich der gewohnte Reiz, welcher das Nervensystem trotz der Angriffe des Bluts schützt; im zweiten wird das Gehirn durch irgend welche Ursache in einen Zustand der Resistenzlosigkeit (Impressionabilität) gesetzt. Bei diesem

Zustande des Gehirns werden durch die Blutkrase zwei Symptomen-Gruppen hervorgerufen. Die eine von diesen, die Delirien, hat man lange genug auf eine Entzündung des Gehirns oder seiner Häute bezogen, aber außer den Erscheinungen der Kongestion nie etwas am Sektionstisch gefunden; es ist die Blutintoxikation, welche jene Reihe von Erscheinungen hervorruft, die sich hauptsächlich als Sinnestäuschungen manifestieren. Die andere Gruppe, das Zittern, die Carpologie,[1]) der schwankende Gang, die Hastigkeit und Unsicherheit der willkürlichen Bewegungen, ist der Ausdruck des gestörten Muskel-Antagonismus und eines Mangels an Tonus, abhängig von dem gelähmten Einfluß der Medulla oblongata. Wir haben also kurzweg Erscheinungen von Irritation der Hirnganglien und des verlängerten Marks. Das therapeutische Problem ist demgemäß, mag man Opium oder anhaltende Bewegung oder was sonst in Anwendung ziehen, die Hervorrufung von Schlaf, um durch die anhaltende Ruhe die Impressionabilität des Gehirns zu vermindern. Man hat den Schlaf mehr geistreich als wahr die psychische, die Hirnkrise genannt. Sind aber die krankmachenden Momente entfernt, kritisch ausgeschieden? Nein — das Blut ist unverändert, nur die Reizbarkeit des Gehirns existiert nicht mehr. Das defibrinierte Blut ist nicht zur Ernährung der Muskeln tauglich — es bleibt Schwäche, Ermattung, Kraftlosigkeit zurück. Die fettgefüllte Leber sondert keine normale Galle ab — Dyspepsie mit dem ganzen Heer von Digestionsstörungen dauert an. Die Zirkulation bleibt träge und kraftlos — denn das fettentartete Herz, an dem häufig sogar die Muskelfasern degenerieren. vermag keine kräftige Kontraktion zu machen. Die Nerventätigkeit gewinnt selten ihre alte Energie wieder; häufig bleiben unheilbare Formen von Geisteskrankheiten zurück. Selbst die Knochen leiden; Nasse fand eine Verminderung der knorpeligen Grundlage bei einer Vermehrung ihres Fettgehaltes um das Vierfache.

Bald mit dem Delirium tremens koinzidierend, bald unabhängig davon auftretend, sehen wir ein anderes, dem Säuferskorbut angehörendes Übel; ich meine jene so verderbliche Form der Pneumonie. Diese Pneumonien sind im allgemeinen

[1]) Pflückbewegungen. O.

so unabhängig von den meteorologischen Verhältnissen, ihr Verlauf ist so akut und ihre Behandlung muß so eigentümlich sein, daß ich den Versuch nicht scheue, zu ihrer Erklärung einige neue Erfahrungen zu Hilfe zu nehmen. Gluge und Thiernesse in Brüssel haben kürzlich durch eine Reihe von Versuchen die Existenz einer fettigen oder öligen Lungenentzündung nachgewiesen. Hunde, Ziegen und Kaninchen, längere Zeit mit großen Dosen von Olivenöl und Lebertran neben ihrer gewöhnlichen Nahrung gefüttert, zeigten nach ihrem Tode, der unter den Erscheinungen lebhaft gestörter Respiration erfolgte, schwarzes, sirupartiges, nur wenig geronnenes Blut, mit vielen Öltropfen gemischt und namentlich im rechten Ventrikel, dessen Wandungen stark imbibiert waren, angehäuft. Die Lungen waren regelmäßig hepatisiert; das Exsudat enthielt außer Entzündungskugeln stets eine große Menge freien Fettes, und die aus Einschnitten ausfließende Flüssigkeit war braunrot, ins Graue ziehend, blutig-ölig. Der Umfang der Hepatisation entsprach der Menge des dargereichten Öles. Fettige Infiltration der Leber und Nieren bestand daneben. — Wenn wir nach drastischen Mitteln Enteritis, nach diuretischen Nephritis entstehen sehen, so wird es wohl nichts Auffallendes haben, daß bei einer fettigen Blutkrase die Lungen, in denen die Zersetzung der Fette und die Ausscheidung der dadurch entstehenden Produkte erfolgt, entzündet werden. In der Tat weist das Mikroskop häufig in dem pneumonischen Exsudat der Säufer freies Fett nach.

Eine dritte Episode, die namentlich im Beginne der Krankheit häufig zu sein, aber nur unter den Tropen heftigere Erscheinungen hervorzurufen scheint, bildet die akute Fettinfiltration der Leber, die man gewöhnlich als Hepatitis zu diagnostizieren pflegt. Ähnlich der lobulären Pneumonie bei Pyämie, findet man hier ziemlich umschriebene Stellen der Leber, soviel ein kleinerer oder größerer Pfortaderast umfaßt, mit einem gelben Fett gefüllt.

Übersteht ein Säufer diese akuteren Zufälle, so entwickelt sich die chronische Säuferkachexie, deren Erscheinungen durch den wechselseitigen Einfluß der leidenden Partien so kompliziert werden, daß sie sich bis jetzt noch nicht übersehen lassen. Die

hervorstechendsten Erscheinungen gehen in der Leber, im Blut und im Gehirn vor sich. Indem nämlich die Leberzellen sich immer mehr mit Fett füllen und sich nach allen Seiten ausdehnen, beeinträchtigen sie die Zirkulation des Bluts in den Kapillaren mehr und mehr. Das aus den zuführenden Gefäßen der Pfortader austretende Plasma, dessen Aufnahme in die Leberzellen mechanisch unmöglich ist, organisiert sich nun in der Interlobulärsubstanz, und während die Kapillaren allmählich obliteriert werden, bildet sich ein der Narbensubstanz analoges, sich mit der Zeit verkürzendes Bindegewebe um die intumeszierten Läppchen. Durch den kombinierten Einfluß dieser beiden Elemente entsteht zuletzt eine kugelige Abschnürung der vergrößerten, fettgefüllten Läppchen, die sogenannte granulierte oder zirrhotische Leber. Oppolzer in Prag konnte als Ursache derselben stets den übermäßigen Genuß geistiger Getränke nachweisen; Bang in Stockholm fand sie siebenmal unter acht bei Säufern. Aus einer Reihe eigener Beobachtungen will ich nur den interessanten Fall einer ganz exquisiten Zirrhose bei einem Manne von 27 Jahren, der täglich mindestens ½ Quart Schnaps zu genießen gewohnt gewesen war, erwähnen.

Aus der Zirrhose resultieren nun zwei Reihen von Erscheinungen. Zuerst die Stauung des Pfortaderbluts, deren Erfolge wir aus Meyers Versuchen an Tieren kennen: Hyperämie der Milz, des Magens und Darmkanals mit ihren Folgen, unter denen Wassersucht den höchsten Platz einnimmt. Dann Störung in der Ausscheidung der Galle aus dem Blut, wodurch nicht bloß eine gestörte Verdauung, sondern auch wegen Retention des Abzuscheidenden im Blute eine sekundäre Krase sich entwickelt. Unter diesen Exkretionsstoffen zeichnet sich besonders das Cholestearin aus. Ich habe in solchem Blut die Menge des Fetts, das zum großen Teil aus Cholestearin bestand, um das Sechsfache des Normalen vermehrt gefunden. Wie früher für das Fett, so bilden sich jetzt für das Cholestearin Ablagerungsstätten. Ich habe seine schönen, rhombischen Tafeln in Fällen von Zirrhose, in Nierenzysten und in der Flüssigkeit mancher Hydrozelen, in den sogenannten Verknöcherungen und Atheromen der Arterien, in Kröpfen und hypertrophischen Lymphdrüsen wiedergefunden. Scherer machte

die merkwürdige Beobachtung eines großen Cholesteatoms im Mesenterium bei gleichzeitigem Fehlen des Cholestearins in der Galle. — Über die übrigen Veränderungen des Bluts müssen noch weitere Untersuchungen abgewartet werden; die ziemlich regelmäßig mit Zirrhose komplizierte Brightsche Nierenentartung scheint wohl auf eine konstante Alteration hinzudeuten. In Beziehung auf die Veränderungen der Gehirntätigkeit mag es genügen, die Hypochondria cum materia zu erwähnen, um uns zu erinnern, daß wir ein unendliches, noch gar nicht angebautes Feld der Spekulation ungerüstet betreten würden. Therapeutische Resultate lassen sich auf diesem Gebiet, dessen Kenntnis sich uns eben erst zu erschließen beginnt, überdies nicht gewinnen. Allein Ordnung und Einheit der Anschauung. Realität des Wissens — sind das nicht die notwendigen Vorbedingungen für ein vernünftiges, praktisches Handeln? Die Erforschung der chronischen Erkrankungen läßt sich noch weniger als die der akuten durch die Spekulation allein machen, denn die einzelnen Phänomene, die der synthetische Arzt erkennt, liegen zu weit auseinander, um je für sich ein klares Bild gewähren zu können. Es ist leicht, in seiner Phantasie mit den Masern anzufangen und mit der Phthise zu endigen, allein der Nachweis einer Verbindung zwischen diesen oft ein Menschenleben eingrenzenden Vorgänge muß mit den positiven Mitteln der Analyse geführt werden. Es ist an der Zeit, der Krankheit auf jedem Schritt, jeder leisen Spur zu folgen. Man studiert heutzutage nicht mehr die Zufälligkeiten, die bei der gesetzmäßigen Entwicklung der Lebenserscheinungen mit unterlaufen; man verlangt nicht mehr die Geschichte von Mißgeburten oder die Mitteilung von kuriosen Krankheitsfällen, und man wird hoffentlich bald nicht mehr an Wunderkuren glauben. Man forscht nach dem Gesetz und nach den Mitteln, wodurch es realisiert wird. Die Militärärzte, im Besitz des Friedrich-Wilhelms-Instituts und der Charité, haben die Mittel, also die Verpflichtung zu dieser Forschung; jeder Beitrag zu einer wissenschaftlichen Geschichte der Krankheit, jede Entdeckung eines gesetzmäßigen Zusammenhanges zwischen den Prinzipien der Physiologie, der Physik und Chemie, und den Problemen der Pathologie und Therapie ist ein Tribut, dem

Andenken Görckes dargebracht. Das ist die zeitgemäße und konsequente Entwicklung der Idee von der Bildung wissenschaftlicher Militärärzte.

II.

Über großknotige tumorähnliche Tuberkulose der Leber, wahrscheinlich kombiniert mit Syphilis.

(Aus dem Pathologischen Institut des Westendkrankenhauses Charlottenburg und dem Pathologischen Institut der Universität Königsberg i. Pr.).

Von

Walther Fischer,

II. Assistenten am Pathologischen Institut zu Königsberg.

(Hierzu eine Textfigur und Tafel I.)

Die großknotige tumorartige Tuberkulose der Leber ist nicht gerade häufig beobachtet. Ich möchte im folgenden einen Fall mitteilen, der durch seinen ungewöhnlichen Befund von Interesse ist und besonders differentialdiagnostisch außerordentlich lehrreich war.

Die 42 jährige Ehefrau M. E. wurde am 23. Juli 1905 ins Westendkrankenhaus-Charlottenburg aufgenommen. Sie gab an, seit längerer Zeit krank zu sein; der behandelnde Arzt habe das Leiden als unheilbar erklärt. Sie konnte noch angeben, Beschwerden von seiten des Magens zu haben. Näheres war nicht zu ermitteln, da sie abends eingeliefert wurde, am nächsten Morgen benommen war und im Laufe des Tages, ohne das Bewußtsein erlangt zu haben, ad exitum kam.

Aus dem Aufnahmebefund sei mitgeteilt, daß es sich um eine schwächliche Person in sehr abgemagertem Zustand handelte. Es bestanden Ödeme, Drüsenschwellungen waren zu fühlen. Patientin ist bewußtlos, reagiert auf Hautreize gar nicht. Pupillen ungleich, linke weit, rechte eng, auf intensive Belichtung reaktionslos. Schleimhautreflexe völlig erloschen.

Der rechte Unterarm zeigt eine handtellergroße, rötlichblaue, narbige Veränderung mit circumscripten, gelblich gefärbten Stellen. Am linken Unterarm eine dreimarkstückgroße, strahlige weiße Narbe.

Die rechte Tibia zeigt eine deutliche Exostose. Lungen und Herz intakt, soweit Untersuchung möglich ist.

Abdomen überall weich, eindrückbar; eine Resistenz weder palpatorisch noch perkutorisch festzustellen.

Urin ohne Eiweiß und Zucker.

Temperatur afebril.

Pat. kommt im Laufe des Tages ohne Konvulsionen zum Exitus, ohne das Bewußtsein erlangt zu haben.

Die klinische Diagnose wurde auf Lues (?) gestellt. Es konnte nachträglich festgestellt werden, daß von luetischer Infektion nichts bekannt war.

Am 25. Juli fand die Obduktion statt (Dr. Deahna). Aus dem Sektionsprotokoll sei folgendes mitgeteilt:

Stark abgemagerte weibliche Leiche. Die Mitte der rechten Tibiakante ist stark verdickt; nach Herausnahme des Knochens zeigt sich eine etwa 2 cm starke Knochenverdickung der Corticalis; die Markhöhle ist an dieser Stelle verengert.

Beide Lungenspitzen sind mit dem Brustkorb verwachsen. Die Unterlappen sind sehr blutreich, ödematös durchtränkt. In beiden Oberlappen fühlt man einen derben apfelgroßen Knoten; beim Einschneiden zeigt sich hier das Lungengewebe mit kleinen grauen Knötchen durchsetzt. Die Bronchien enthalten Schleim, die Schleimhäute sind injiciert.

Glatte Atrophie des Zungengrundes; im übrigen weisen die Halsorgane keine pathologischen Veränderungen auf.

Herz: sehr klein; von dunkel braunroter Farbe. Die Kranzarterien klaffen beim Einschnitt. Klappen gut schließend; der freie Rand der Mitralis zeigt an mehreren Stellen stecknadelkopfgroße fibröse Verdickungen.

Peritonaeum überall spiegelnd und glatt. Milz mit Umgebung verwachsen. Kapsel fleckweise fibrös verdickt. Milz groß, Pulpa weich, dunkelrot.

Nieren sehr blutreich, Zeichnung scharf, die Oberfläche ist glatt.

Nebennieren o. B.

Die Leber ist stellenweise innig mit der Umgebung verwachsen. Die Oberfläche ist derb granuliert; der rechte Leberlappen zeigt sogar Abschnürung eines etwa handtellergroßen Lappens, der wiederum aus kleinen, traubenförmigen, durch Bindegewebe fast völlig getrennten Knollen von Lebergewebe besteht. Der linke Leberlappen ist durch eine ziemlich schmale Bindegewebsbrücke fast völlig abgeschnürt und besteht seinerseits wiederum aus kleineren, durch Bindegewebe voneinander getrennten traubigen Läppchen (vgl. Fig. 1, Taf. I).

Im Lebergewebe fühlt man mehrere derbe Knoten, die beim Einschneiden ein fast tumorartiges Aussehen zeigen. Sie sind von blaßgelber Farbe, sehen glasig aus und sind vom Lebergewebe nicht scharf abgegrenzt. Auf einzelnen Schnittflächen solcher Herde findet man gelbweiße, scharf abgegrenzte, landkartenähnliche Flecke aus nekrotischem Gewebe. Die Knoten zeichnen sich durch ihre markige Beschaffenheit aus und besitzen wenig Narbengewebe; einzelne haben die Größe eines Hühnereies.

An der Leberpforte finden sich mehrere kirschgroße Drüsen, die auf der Schnittfläche ein gleichmäßiges markiges Aussehen zeigen.

Gallenblase und Gallengänge, Magen, Darm, Pankreas ohne Besonderheiten.

Uterus klein, derb. Beide Ovarien cystisch entartet, das linke gänseeigroß, das rechte mannsfaustgroß. Beim Einschneiden in die Cystenräume entleert sich klare, gelbe Flüssigkeit.

Blase und Mastdarm ohne Veränderungen.

Gehirn und Rückenmark weisen keine pathologischen Veränderungen auf.

Auf Grund dieses Obduktionsbefundes lautete die anatomische Diagnose: Lues.

Todesursache: Hypostases pulmonis utriusque.

Diagnose: Gummata hepatis. Perihepatitis chronica adhaesiva. Cirrhosis hepatis syphilitica. Induratio cyanotica renum. Perisplenitis chronica. Cystoma ovarii utriusque. Arteriosclerosis levis arteriarum coron. cordis. Atrophia fusca cordis. Endocarditis chronica valvulae mitralis. Tuberculosis chronica apicum pulmonum. Bronchitis. Periostitis chronica tibiae dextrae.

Das makroskopische Bild der Leber war also das des syphilitischen Hepar lobatum. Die makroskopische Beschaffenheit der Leberknoten ließ die Diagnose auf Lebergummata stellen; gesichert schien diese Diagnose noch durch das Bestehen anderweitiger Veränderungen, der glatten Atrophie des Zungengrundes und der Periostitis der Tibia, welche beide wohl nur auf luetische Prozesse zurückgeführt werden konnten.

Zu dem oben mitgeteilten Leberbefund ist hinzuzufügen, daß das Organ in toto wesentlich verkleinert ist. Die größte Länge beträgt 20 cm, die größte Dicke 14 cm. Der abgeschnürte, wurstförmige Teil des rechten Leberlappens ist etwa gleich lang wie breit, je etwa 7 cm; die Maße des linken Leberlappens sind 4 : 5. Die in die Leber eingelagerten Knoten machen, wie Fig. 1 zeigt, zunächst ganz den Eindruck von Sarkomknoten.

Die mikroskopische Untersuchung der Leber ergab nun ein recht interessantes Resultat. Es wurden Stückchen sowohl mitten aus den großen Knoten, als besonders vom Rand dieser Knoten, wie auch mitten aus dem anscheinend weniger veränderten Lebergewebe selbst entnommen. Härtung teils in Formol, teils in Alkohol, teils in Aceton; Einbettung in Paraffin. Irgendwelche durch die Härtung bedingten Unterschiede haben sich nicht ergeben. Die Färbung erfolgte in der gewöhnlichen

Weise mit Hämatoxylin-Eosin oder Kongorot; besonders scharfe und instruktive Bilder gaben Färbung nach Heidenhain mit Eisenhämatoxylin und mit Weigerts Eisenhämatoxylin und Differenzierung nach van Gieson.

Im mikroskopischen Bilde nun findet sich das Lebergewebe durchsetzt von stärkeren und schwächeren Bindegewebszügen, die kleinere Inseln von Lebergewebe abgrenzen. Die Leberzellen selbst haben in diesen Inseln ihre Form im allgemeinen noch gut erhalten, doch sind die Zellen vielfach in Balkenform zu Strängen angeordnet, dazwischen finden sich Blutungen in ziemlich reichlicher Menge. In den Bindegewebszügen ist fast überall ausgesprochene kleinzellige Infiltration nachzuweisen.

Die oben beschriebenen graugelben Knoten erweisen sich als nekrotisches, verkästes Gewebe, in dem nirgends mehr eine Zellstruktur oder Kerne nachweisbar sind. Diese Knoten sind gegen das Lebergewebe teils durch mehr oder weniger entwickeltes Bindegewebe abgegrenzt, teils stoßen sie an fast normales Lebergewebe an. Die Grenze zwischen den größeren und kleineren Knoten und dem Lebergewebe ist nicht überall eine scharfe; an verschiedenen Stellen geht das nekrotische Gewebe allmählich in Lebergewebe über, in dem sich sehr reichliches junges Bindegewebe und deutliche kleinzellige Infiltration findet. In diesem Grenzgebiet finden sich auch vereinzelt Riesenzellen.

An einer anderen Stelle aber ist ein etwa walnußgroßer verkäster Knoten konzentrisch umgeben von einem Kranz von meist miliaren, durchaus typischen Tuberkeln (s. Fig. 2). Hier finden sich in jedem Tuberkel eine oder mehrere Riesenzellen von ausgesprochenem Langhansschen Typus, teilweise so reichlich, daß in einem Gesichtsfeld bei schwacher Vergrößerung bis zu 15 Riesenzellen zu zählen sind. Dementsprechend finden sich auch, teils in den Riesenzellen, teils in den Tuberkeln und an ihrem Rand, eine mäßige Anzahl von Tuberkelbazillen. In den verkästen Partien und in den Randzonen, wo sich keine typischen Tuberkel, sondern nur Bindegewebe und kleinzellige Infiltration fanden, konnten Tuberkelbazillen nicht nachgewiesen werden.

Von verschiedenen Stellen der Leber, besonders von den Grenzgebieten zwischen den Knoten und dem Lebergewebe, waren Stückchen in Formalin gehärtet und nach der Levaditischen Methode mit Silbernitrat und Pyrogallol behandelt worden. Es ließen sich aber in diesen Präparaten keine Spirochaeten

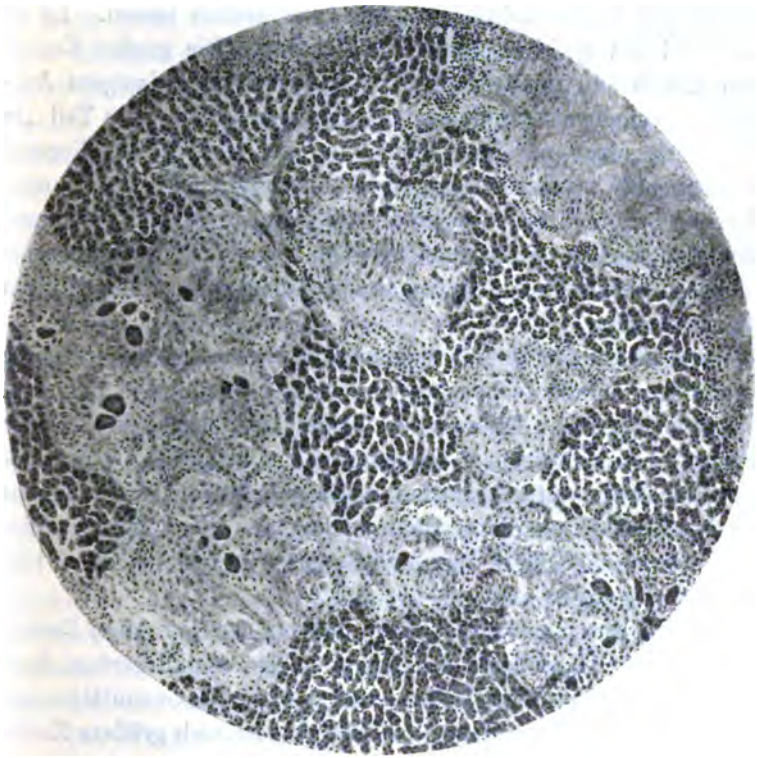

Fig. 2. Links unten: Randpartie eines etwa walnußgroßen käsigen Knotens. Zahlreiche Tuberkel mit Riesenzellen. Färbung: Eisenhämatoxylin van Gieson. Leitz-Ok. I, Obj. 3.

nachweisen, weder in den nekrotischen Partien, noch in der Übergangszone, noch im unversehrten Lebergewebe. Von Färbung der Schnitte nach Giemsa wurde, als aussichtslos, abgesehen.

Nach diesem histologischen Befunde war also festgestellt, daß es sich im vorliegenden Falle um tuberkulöse Prozesse

handelt. Bei dem Nachweis von säurefesten Bazillen in Riesenzellen vom Langhansschen Typus kann ja darüber kein Zweifel mehr sein. Es fragt sich nun, handelt es sich im vorliegenden Falle nur um tuberkulöse Veränderungen oder um Kombination eines tuberkulösen mit einem syphilitischen Prozesse?

Das makroskopische Aussehen der Leber mußte die Diagnose mit Wahrscheinlichkeit auf Lues stellen lassen. Es ist das Bild des syphilitischen Hepar lobatum. Die großen Knoten am Rande und inmitten des Lebergewebes mit glasigem Aussehen, stellenweise landkartenähnlich angeordnet, zum Teil „in der Tiefe einer narbigen Einziehung der Oberfläche" liegend, müssen z. B. nach Kaufmann als charakteristisch für Gummiknoten gelten. Und doch ergab die histologische Untersuchung der Randpartien eines solchen größeren glasigen Knotens die sicheren histologischen Merkmale der Tuberkulose mit positivem Bazillenbefund.

An allen anderen untersuchten Stellen, wo ein solcher Knoten mehr oder minder scharf abgegrenzt in Lebergewebe übergeht, fanden sich außer Riesenzellen keine für tuberkulöse Prozesse typischen histologischen Veränderungen; ebensowenig ist hier der Nachweis von säurefesten Bazillen gelungen. Es mag aus diesem Grunde an dieser Stelle daher auf die Differentialdiagnose zwischen Tuberkulose und Syphilis im histologischen Bild kurz eingegangen werden.

Nach Baumgarten (Verhandlungen der Deutschen Pathol. Gesellschaft III, S. 110ff.) finden sich bei syphilitischen Neubildungen mehr kleine Zellen, die denen des Granulationsgewebes ähnlich sind, während bei Tuberkulose sich größere Zellen finden. Die Fibroblasten der syphilitischen Wucherungen liegen gleichmäßig verteilt und sind vielfach von den leukocytären Infiltrationen stark verdeckt. Epitheloidzellen dagegen finden sich, bei Tuberkulose, stets in scharf begrenzten Nestern, die dann fast völlig frei von Lymphocyten sind. Das größte Gewicht ist jedoch auf ein weiteres histologisches differentialdiagnostisches Merkmal zu legen, die Riesenzelle. Wenn sich auch Riesenzellen im weiteren Sinne gelegentlich auch bei luetischen Prozessen finden, so ist doch die Riesenzelle vom Langhansschen Typ als fast pathognomonisch für Tuberkulose zu betrachten.

Auf diesen letzten Punkt sei hier gleich eingegangen. Ich habe in allen Schnitten, die vom vorliegenden Fall gemacht wurden, Riesenzellen gefunden, oft nur eine im Präparat. Absehen von der einen Stelle, wo sich massenhaft Langhanssche Riesenzellen mit Bazillen fanden, waren die Riesenzellen nur teilweise vom Langhansschen Typus; Bazillen konnte ich in ihnen nicht nachweisen. Diese Zellen lagen meist direkt in dem Randgebiete zwischen den Knoten und dem Lebergewebe, meist unmittelbar am Rand des nekrotischen Herdes in einem Gebiete mit kleinzelliger Infiltration; ganz vereinzelt wurden solche auch in den Partien gefunden, wo nekrotischer Herd und Lebergewebe durch eine breitere Zone mit älterem und frischerem Bindegewebe getrennt war. Gerade dieser Umstand, daß sich zwischen den nekrotischen Herden eine oft nicht unbeträchtliche Narbenzone ohne typische Tuberkel fand, und die sich findenden Riesenzellen nur in der Minderzahl Langhansschen Typus aufwiesen, ließe sich hier wohl für die Annahme luetischer Prozesse verwenden.

Der Bazillennachweis ist ja auch an diesen Stellen nicht geglückt. Da nun im vorliegenden Falle im Körper sich anderweitige luetische Veränderungen fanden, glatte Atrophie und eine hochgradige Periostitis der rechten Tibia, die wohl sicher auf luetische Prozesse zurückzuführen ist (das Präparat ist als solches in toto in der Sammlung des Westendkrankenhauses aufbewahrt), ist es im vorliegenden Falle nicht bloß möglich, sondern bis zu gewissem Grade wahrscheinlich, daß es sich hier um eine Kombination beider Prozesse handle.

Der Nachweis von Spirochaeten nach der Levaditischen Methode ist nicht geglückt. Es sind ja gerade in allerletzter Zeit wieder Bedenken laut geworden, die „Silberspirochaete“ als Charakteristikum der syphilitischen Prozesse anzusehen. Bis diese Frage endgültig geklärt ist, möchte ich von dem negativen Befund im vorliegenden Falle keinen Schluß auf das Nichtvorhandensein einer luetischen Veränderung ziehen. Aber gesetzt auch, die „Silberspirochaete“ werde in Zukunft als sicheres Kennzeichen des luetischen Prozesses zu gelten haben, so ist sie doch in tertiär luetischen Prozessen nur so vereinzelt bisher nachgewiesen worden, daß ein negativer Befund doch

die Diagnose Lues nicht ausschließen läßt. Wir werden also zunächst noch an die bisher bekannten differentialdiagnostischen Merkmale uns halten müssen.

Und da ist dieser Fall ganz besonders lehrreich. Wenn man hier nach den Bildern schließen wollte, wie sie beliebige Schnitte aus irgendwelchen Stellen am Rand der größeren Knoten ergeben, würde man nach dem histologischen Bilde kaum wagen dürfen, mit Sicherheit Tuberkulose oder Lues zu diagnostizieren. Den Ausschlag gäbe hier der makroskopische Befund, und demnach müßte die Diagnose ja auf Syphilis lauten. Und da findet man plötzlich am Rande eines ganz gleichartigen großen Knotens Bilder, wie sie Fig. 2 zeigt, man findet typische Epitheloidzellentuberkel, typische Langhanssche Riesenzellen mit säurefesten Bazillen! Man wird nach diesem überraschenden Ergebnis nur den ausgezeichneten Ausführungen Baumgartens über die histologische Differentialdiagnose zwischen Tuberkulose und Syphilis beistimmen müssen und insbesondere die Bedeutung der Langhansschen Riesenzellen für die Stellung der Diagnose nicht zu gering anschlagen dürfen.

Nun hat Stroebe (Zieglers Beiträge, Bd. 37) kürzlich einen Fall von Gummi der Hypophyse publiziert, bei dem er in dem zellreichen Gewebe unregelmäßige, zackige nekrotische Herde, sowohl kleinere nekrotische ähnliche Herde als auch zellige Herde von tuberkelähnlichem Bau fand. In diesen letzteren fand er vielfach so reichlich Leukocyten, daß die Epitheloidzellen fast verdeckt waren; er fand hier und in dem Grenzgebiete um die Nekrosen auch nicht selten Riesenzellen, die vielfach den Langhansschen glichen. Säurefeste Bazillen ließen sich nicht nachweisen. Da nun in diesem Fall anderweitige tertiär luetische Prozesse zu konstatieren waren, faßt Ströbe die Veränderungen an der Hypophyse als syphilitische auf, wenn auch manche der histologischen Befunde für Tuberkulose sprechen konnten. Bei dem negativen Bazillenbefund und dem Fehlen irgendwelcher anderweitiger tuberkulöser Herde ist dieser Auffassung wohl zuzustimmen; trotzdem aber wird die diagnostische Bedeutung der Langhansschen Riesenzellen bei der histologische Tuberkelstruktur nicht zu gering

anzuschlagen sein. Finden sich in einem differentialdiagnostisch unsichern Falle mikroskopisch Riesenzellen mit randständigem Kern und tuberkelähnlichen Strukturen, so ist die Diagnose Tuberkulose wahrscheinlich, aber der Beweis ist durch den Nachweis der Bazillen noch zu bringen und wird in diesen Fällen wohl auch immer gelingen. Gelingt er in Schnitten nicht, so haben wir im Tierexperiment ja noch ein feineres Reagens, und es sollte in zweifelhaften Fällen die Impfung nicht versäumt werden. Bleibt der Effekt aus, so kann erst dann Tuberkulose ausgeschlossen werden.

Die großknotige Tuberkulose der Leber bzw. Solitärtuberkel der Leber sind nicht allzu häufig beobachtet. Die bisher bekannten Fälle finden sich zusammengestellt bei Pertik in Lubarsch-Ostertags Ergebnissen (Jahrg. 8, II, S. 279 ff.). Ich finde bis 1904 insgesamt 19 Fälle. Aber von diesen werden bei genauerem Zusehen einige als nicht sicher ausscheiden müssen. Denn, wie unser Fall lehrt, sollte die Diagnose nicht bloß nach dem makroskopischen Befund gestellt werden; und ist der mikroskopische Befund nicht absolut eindeutig, so ist in Fällen, wo es sich eventuell um Syphilis, also um Gummigeschwülste handeln kann, der Nachweis von Bazillen zu führen, um die Diagnose Tuberkulose zu sichern. Er gelingt sicher, falls es sich wirklich um Tuberkulose handelt, wenn man die nötige Geduld hat, die nötige Anzahl von Schnitten zu durchmustern. Die Ansicht, daß im Lebergewebe die Färbbarkeit der Tuberkelbazillen beeinträchtigt werde, habe ich bis jetzt noch nicht bestätigen können.

Von den zusammengestellten Fällen dürfte von den beiden Fällen Orths (dieses Archiv, Bd. 66) wenigstens der zweite wohl ausscheiden; ebenso vielleicht einige der von Wagner (Archiv für Heilkunde 1861, II) beschriebenen Fälle. Von neueren Fällen sind in den beiden von Simmonds (Zentralblatt für allgemeine Pathologie IX, 1898) Bazillen nachgewiesen; auch Clements Fall (No. 3) (dieses Archiv, Bd. 139) ist hierher zu rechnen, obwohl sich hier Tuberkelbazillen nicht, dagegen typische Riesenzellen Langhansschen Typs nachweisen ließen. Elliesen (Über multiple Solitärtuberkel in der Leber. Inaug.-Diss. Erlangen 1900) hat einen ebenfalls sicheren Fall

mitgeteilt, zwar mit negativem Bazillenbefund, aber eindeutigem histologischem Bilde. Zwei weitere hier mitgeteilte Fälle werden zwar nach dem ganzen Verhalten hierher zu rechnen sein, aber nicht mit Sicherheit, da eine histologische Untersuchung nicht stattgefunden hat. Endlich sind von Ernst (Isolierte Konglomerattuberkel der Leber, Verhandlung der deutschen pathol. Gesellschaft, 4. Tagung, Hamburg 1901/02) zwei Fälle mitgeteilt, von denen der zweite sicher ist; beim ersten Fall fanden sich keine Bazillen und die Differentialdiagnose zwischen Gumma und Tuberkel ist hier nicht mit Sicherheit zu stellen.

Man sieht, die Anzahl der sicheren Fälle ist demnach eine sehr geringe. Bemerkt sei übrigens, daß in allen beschriebenen Fällen außer der Lebertuberkulose auch anderweitig tuberkulöse Veränderungen sich fanden.

Daß die Leber kein besonders günstiger Ort für die Entwicklung chronischer tuberkulöser Veränderungen ist, das ist ja schon lange aufgefallen und bekannt.

Man mag sich vorstellen, daß die Leberzellen gewisse antibakterielle Wirkungen entfalten, oder daß die Vernichtung der toxischen Produkte der Leber anheimfällt. Wird die Leber von Tuberkelbazillen überschwemmt, so entsteht, wenn überhaupt, keine Solitärtuberkulose, sondern eine miliare. Die Entstehung von größeren Konglomerattuberkeln setzt eine chronische Tuberkulose voraus oder, besser gesagt, einen chronischen Verlauf. So finden wir auch in den beschriebenen Fällen stets anderweitige Tuberkulose, und zwar fast stets exquisit chronische Prozesse; auch in unserm Fall eine alte indurierte, klinisch „ausgeheilte“ Spitzentuberkulose. Auf welchem Weg in unserem Fall die Infektion erfolgt ist, muß fraglich erscheinen; zweifellos waren die Veränderungen in der Lunge schon älter.

Die Kombination von Tuberkulose und Leberzirrhose ist eine ziemlich häufige.

Bock (Über das Zusammentreffen der Leberzirrhose mit Tuberkulose. I.-D. Freiburg 1901) sowie Suzuki (Über die Lebertuberkulose bei Tuberkulose anderer Organe. I.-D. Würzburg 1899) haben darüber ausführlich berichtet und eine große Anzahl von Fällen zusammengestellt. Simmonds (Deutsches Archiv für klinische Medizin, Bd. 27) teilt 52 Fälle von Tuber-

kulose mit, bei denen sich im ganzen 31 mal atrophische Leberzirrhose fand. Es kann sich nach ihm entweder um Übergreifen der Entzündung auf die Leber handeln; oder es entsteht die Zirrhose im Anschluß an submiliare Tuberkeleruptionen; oder es sind Stoffwechselprodukte der Tuberkelbazillen, die die Leberzirrhose hervorrufen sollen. Es wird nicht leicht sein, jedesmal die schuldige Ursache zu ermitteln. Auch in unserm Fall bot das Lebergewebe ja das Bild der interstitiellen Entzündung, vielfach mehr der cyanotischen Induration. Wie weit hier nun diese zirrhotischen Veränderungen auf Tuberkulose und nicht auf Lues zurückzuführen sind, wird nicht auszumachen sein. Doch mag immerhin auf das häufige Zusammentreffen von tuberkulösen und zirrhotischen Veränderungen hingewiesen werden. Gilbert-Weil (zitiert nach Lubarsch-Ostertag VIII, 2. Abt. 1902) stellen ja geradezu das Hepar moschatum tuberculosum als etwas ganz Typisches auf. Nach ihnen ist meist die Stauung das Primäre, die Zirrhose sekundär; und Schlenker (dieses Archiv, Bd. 134) geht so weit, die Leberzirrhose älterer Phthisiker als ein Zeichen abgelaufener Lebertuberkulose zu betrachten.

Es dürfte sich vielleicht lohnen, über die letzte Frage noch eingehende Untersuchungen anzustellen und etwa die Wirkung von Bacterio-Toxinen auf die Leber zu studieren, schon in Rücksicht auf die bisher geläufige Anschauung über die Entstehung der gewöhnlichen Potatoren-Zirrhose.

Es ist mir eine angenehme Pflicht, zum Schluß Herrn Professor Dr. Henke für die gütige Überlassung der Arbeit und die vielfache Anregung, sowie Herrn Professor Dr. Grawitz für die Überlassung der Krankengeschichte zu danken.

Erklärung der Abbildung auf Taf. I.

Fig. 1 zeigt die aufgeklappte Leber, etwas von oben und links gesehen. Bei A abgeschnürter Teil des rechten Leberlappens, B linker Leberlappen.

Literatur.

Baumgarten, Über die histologische Differentialdiagnose zwischen tuberkulöser und gummöser Orchitis. Verhandlungen der Deutschen Pathol. Gesellschaft III, S. 107 ff.

Baumgarten, Über die histologische Differentialdiagnose zwischen den tuberkulösen und syphilitischen Prozessen. Wiener med. Wochenschrift 1900, Nr. 47.

Bock, Über das Zusammentreffen von Leberzirrhose mit Tuberkulose. In.-Diss. Freiburg 1901.

Clement, Über seltene Arten der Kombination von Krebs und Tuberkulose. Dieses Archiv, Bd. 139, S. 46ff.

Elliesen, P., Über multiple Solitärtuberkel in der Leber. In.-Diss. Erlangen 1900.

Ernst, Isolierte Konglomerattuberkel der Leber. Verhandlungen der Deutschen Pathol. Gesellschaft IV.

Gilbert et Claude, Variétés de la tuberculose hépatique etc. Zit. nach Pertik, Lubarsch-Ostertags Ergebnisse VIII, 2.

Gilbert et Weil, Étude anatomo-pathologique comparative de la tuberculose etc. Zit. nach Pertik, Lubarsch-Ostertags Ergebn. VIII, 2.

Henke, F., Die Pathogenese des Chalazion nebst Bemerkungen zur histologischen Differentialdiagnose der Tuberkulose und über Fremdkörperriesenzellen. Verhandlungen der Deutschen Pathol. Gesellschaft IV, S. 166ff.

Miller, J., Die Histogenese des hämatogenen Tuberkels in der Leber des Kaninchens. Zieglers Beiträge, Bd. 31, Heft 2.

Orth, Über lokalisierte Tuberkulose der Leber. Dieses Archiv, Bd. 66, S. 113.

Simmonds, Über lokalisierte Tuberkulose der Leber. Zentralblatt für allg. Pathologie, Bd. 9, S. 865.

Stroebe, H., Über ein Gummi der Hypophysis, nebst Bemerkungen über Riesenzellen und Tuberkelstrukturen. Zieglers Beitr., Bd. 37, S. 455.

Suzuki, Über die Lebertuberkulose bei Tuberkulose anderer Organe. In.-Diss. Würzburg 1899.

III.

Zum Verständnis der Knochenneubildung bei der osteoplastischen Karzinose.

Von

Dr. H. Assmann,

II. Assistenten am Pathologischen Institut der Universität Genf.

(Mit 2 Abbildungen im Text.)

v. Recklinghausen[1] bezeichnet in seiner grundlegenden Arbeit über die osteoplastische Karzinose als Ursache dieser eigenartigen Knochenwucherung die innerhalb der Knochen auftretenden Zirkulationsstörungen. Diese sollen vornehmlich

in einer „zyanotischen Hyperämie“ bestehen, welche der krebsigen Thrombose der kleinen Venen des Knochenmarks folgt. Zur Stütze dieser Annahme führt er mehrere Beispiele an, in denen eine Knochenneubildung bei Stauung stattfindet, so die ossifizierende Periostitis der Extremitätenknochen bei jugendlichen Herzkranken und Bronchiektatikern mit Zyanose, die Beschleunigung der Frakturheilung durch künstlich geschaffene lokale Stauung usw. Die meisten Autoren, welche nach ihm ähnliche Fälle beschrieben, pflichten ihm in dieser Erklärung bei, wenn sie überhaupt zu dieser Frage Stellung nehmen. In zweiter Linie erwähnt v. Recklinghausen noch chemische Reize, die von den Karzinomzellen ausgehen und eine Knochenneubildung anregen könnten und findet in Goetsch[2] einen Anhänger, der diese Deutung wenigstens für einige besondere Fälle in Anspruch nimmt. Gegenüber der ersten Annahme darf wohl vom theoretischen Gesichtspunkt aus der Einwand erhoben werden, daß es ohne weiteres nicht ersichtlich ist, wie eine Hyperämie allein eine Knochenbildung hervorrufen soll, welche doch für gewöhnlich in Fällen allgemeiner wie lokaler Stauung, zumal bei älteren Individuen, ganz ausbleibt. Auch bei der Frakturheilung stellt doch die künstliche Stauung nur ein begünstigendes, nicht aber das ursächliche Moment dar, welches eben in dem durch die Fraktur gesetzten „funktionellen Reize“ gegeben ist. Daß die angenommene zyanotische Hyperämie an der Knochenneubildung einen wesentlichen Anteil hat, ist dagegen auch bei den osteoplastischen Krebsen wohl denkbar, und ebenso wie die Einflüsse chemischer, von den Karzinomzellen ausgehender Reize als theoretische Möglichkeit nicht in Abrede zu stellen. Tatsächlich erwiesen sind jedoch weder diese noch die Kongestionen; wenigstens erwähnt v. Recklinghausen keine anatomische Beobachtung bei Schilderung der osteoplastischen Karzinose. Die von ihm erwähnten „braunen Pigmentkörner und pigmentierten Zellen“ beweisen nur, daß an den betr. Stellen ehemals Blutungen stattgefunden haben, die auch in anderer Weise erklärt werden können (siehe weiter).

Um so wertvoller erscheint unter diesen Umständen jede neue Tatsache, welche Beziehungen zu den Knochenverände-

rungen aufweist. In seiner Arbeit „Über Anschmelzung jungen Knochengewebes an totes“ teilt nun Askanazy[8] einen Fall von Osteosklerose infolge von Knochenmetastasen eines primären Prostatakarzinoms mit und beschreibt folgenden Befund: „Bei genauerem Zusehen zeigt sich, daß die Knochenbälkchen teils aus kernlosem, abgestorbenem Knochen, zuweilen mit eigenartig zerklüfteter Grundsubstanz (Gitterfiguren), teils aus kernhaltigem und dann als neugebildet zu erkennendem Knochengewebe bestehen. Der tote Knochen bildet einen breiten, zentralen Kern der Bälkchen, wird von jungen Knochenschichten mehr oder weniger vollständig umhüllt oder er stößt direkt an das Tumorgewebe.... Die Grenze zwischen dem jungen und toten Knochen ist scharf, eine gestreckte oder zackige Linie.“

Gleiche Befunde sind bis jetzt in der Literatur nicht mitgeteilt worden. v. Recklinghausen spricht wohl von einer schlechten Färbbarkeit und geringeren Anzahl der Knochenkörperchen von pathologisch entkalktem Knochen in Fällen von „reiner Osteomalacie“ und sagt auch nachher S. 66 bei der Abhandlung der osteoplastischen Krebse: „Trotzdem war es auch mikroskopisch leicht zu verfolgen, daß neben diesem Anbau neuen Knochens auch ein Abbau, nämlich eine Destruktion nach Art der malacischen, Platz gegriffen hatte. Inmitten der alten Knochenbälkchen, und zwar ihrer gut kalkhaltigen Teile, kamen deutliche Gitterfiguren zum Vorschein.... Diese Interfibrillärräume treten besonders deutlich, namentlich in solchen alten Knochenbälkchen hervor, welche von evidenter neuer Knochensubstanz eingesäumt waren, nicht etwa dort, wo kein Knochenanbau, sondern ein Abbau stattfand.“ Vielleicht entsprechen diese Bilder denen, die Askanazy als „kernlose, abgestorbene Zonen mit eigenartig zerklüfteter Grundsubstanz“ bezeichnet, doch erwähnt v. Recklinghausen bei den osteoplastischen Krebsen nirgends besonders den völligen Mangel von Färbbarkeit der Knochenzellen und spricht an keiner Stelle von einer „Nekrose der Knochenbälkchen“, nur von einer Nekrose und Degeneration der Karzinomzellen. Ebensowenig tut dies Fischer-Defoy[4], der vielleicht ähnliche Bilder wie die geschilderten gesehen hat, wenn er schreibt: „Zuweilen läßt sich, abgesehen von Unterschieden der Färbung, eine deutliche

Grenzlinie zwischen dem zellärmeren Innern und den zellreicheren Rändern beobachten.“ Speziell im Hinblick auf die Arbeit von v. Recklinghausens sagt Erbslöh[5]: „Sowohl die alten wie die neuen Balken zeigen an einzelnen Stellen die Halisterese. Degenerationen in großem Maßstabe waren bei den Knochenmetastasen in unseren Fällen nicht vorhanden.“ Zade[6] erwähnt „Reste alter Knochenbalken mit teilweise noch färbbaren Knochenzellen.“ Nur Cone[7] spricht von einer „evidence of necrosis of the old trabeculae of the tibia“, und Goetsch[2] schreibt in einem Falle: „Stellenweise sind ganze Krebszellen samt dem umgebenden Mark und Spongiosabalken abgestorben.“ Nirgends aber findet sich eine Unterscheidung einer inneren kernlosen alten Zone und äußeren kernhaltigen neugebildeten Schichten, wie Askanazy sie schildert.

Die Angaben der Literatur über diesen hier interessierenden Punkt sind also sehr spärlich, und nirgends ist den hier und da konstatierten Knochennekrosen eine besondere Bedeutung beigemessen. Herr Professor Askanazy hielt die in seinem Falle erhobenen Befunde einer weiteren Verfolgung für wert und betraute mich mit der mikroskopischen Untersuchung dreier anderer Fälle von osteoplastischem Karzinom nach primärem Prostatakrebs. In sämtlichen Fällen war eine schon mit bloßem Auge deutlich erkennbare Knochenverdickung vorhanden. Auf die genaue Wiedergabe der Sektionsprotokolle und Beschreibung der primären Tumoren glaube ich verzichten zu können, da sich dieselben in allen wesentlichen Punkten mit den erschöpfenden Angaben v. Recklinghausens decken, und hier allein das mikroskopische Verhalten der Knochen interessiert. Es kamen Stücke aus den verschiedensten Teilen: Becken, Wirbel, Sternum, Femur zur Untersuchung, deren nähere Bezeichnung in folgendem fortgelassen ist, da die Resultate überall analog waren. Das Material ist nach Vorbehandlung mit Müller-Formalin in Alkohol gehärtet, mit 6prozentiger Salpetersäure entkalkt, in Zelloidin eingebettet und mit Hämatoxylin-Eosin gefärbt worden.

Fall I.

Die Markräume sind fast vollständig von Karzinommassen erfüllt, die aus kubischen Zellen bestehen und an vereinzelten Stellen drüsen-

artige Lumina aufweisen. Im ganzen kommt ein annähernd alveolärer Bau dadurch zu stande, daß zwischen den Krebsmassen einzelne freie, teils klaffende, teils kollabierte Gefäße (meist Kapillaren) verlaufen, umgeben von sehr spärlichen Bindegewebszügen. An einigen Kapillaren ist die Ausbreitung des Karzinoms auf dem Blutwege deutlich zu beobachten. Während die venösen Kapillaren stellenweise mit Blut von normaler Zusammensetzung gefüllt sind, zeigen sie an anderen Orten eine Ausstopfung mit Tumorzellen, die das Lumen vollständig verschließen und die Endothelwand spindelförmig aufbauchen. Auch ist an einer Stelle die Verzweigung einer Kapillare zu sehen, deren einer Ast normal bluthaltig ist, während der andere von Krebszellen völlig erfüllt und enorm ausgeweitet erscheint. Normales „lymphoides" Markgewebe ist nur in ganz spärlichen Resten vorhanden, fibröses Bindegewebe findet sich außer in spärlichen Mengen zwischen den Krebspartien in größerer Ausdehnung rings um die gleich näher zu besprechenden miliaren Nekrosen herum verbreitet.

Das Knochengerüst ist im ganzen weit stärker als normal entwickelt, indem sowohl die einzelnen Bälkchen dicker als gewöhnlich sind, als auch stellenweise zu diesen noch kleine schmale Spangen hinzukommen, welche in den Markräumen zwischen den dickeren Balken liegen und sich an diese ansetzen. Fast an allen Knochenbälkchen ist folgendes eigenartige Verhalten deutlich ausgesprochen: Das Innere der Bälkchen ist kernlos, zeigt nur leere Knochenhöhlen. Die äußere Grenze dieser nekrotischen Zentralzone wird meist durch eine diffuse bläuliche Färbung in breiterer Ausdehnung bzw. eine oder mehrere leicht geschwungene dunkle blaue Linien bezeichnet. Scharf von dieser kernlosen Innenschicht heben sich zu beiden Seiten meist etwas intensiver rot gefärbte, mehr oder minder dicke Säume ab, in denen die Färbung der Knochenkörperchen völlig gut erhalten ist. An einigen Stellen erschienen diese Außenschichten von der inneren Zone durch dünne freie Zwischenräume getrennt, künstliche, beim Schneiden entstandene Risse, welche die nur lockere Adhärenz bzw. die verschiedene Beschaffenheit beider Schichten aufs deutlichste dokumentieren. Während die inneren abgestorbenen Teile zweifellos alt sind, zeigen die äußeren Säume ganz den Charakter jungen Knochens. Ihre Grundsubstanz läßt im Gegensatz zu den zentralen Resten keine lamelläre Schichtung erkennen; enthält dagegen zahlreiche parallel verlaufende, zur Längsrichtung senkrecht gestellte Sharpeysche Fasern, welche nach der Methode v. Recklinghausens zur Darstellung gebracht wurden. Die Knochenhöhlen und Knochenzellen bzw. ihre Kerne sind meist deutlich größer als im alten Knochen (sofern hier überhaupt noch Kerne erkennbar sind); an der Peripherie des Anbaus sind die Knochenzellen oft unregelmäßig verteilt, so daß bisweilen zwei dicht nebeneinander liegen. Außen zeigen die hiernach offenbar neugebildeten Bälkchen einen kontinuierlichen Belag von platten Zellen; Überzüge mit höheren kubischen Zellen, den typischen Osteoblasten, sind nirgends vorhanden. An einigen Stellen liegen diese

platten Zellen in kleinen halbmondförmigen Einbuchtungen an der Oberfläche des Knochens oder werden von diesem schon halb umschlossen, ein Zeichen, daß hier die Knochenneubildung noch fortschreitet.

Dieser fast überall erkennbaren Apposition stehen keinerlei Abbauerscheinungen in Gestalt Volkmannscher Kanäle, Howshipscher Lakunen und Ostoklasten gegenüber. In allen Präparaten verbreitet sind

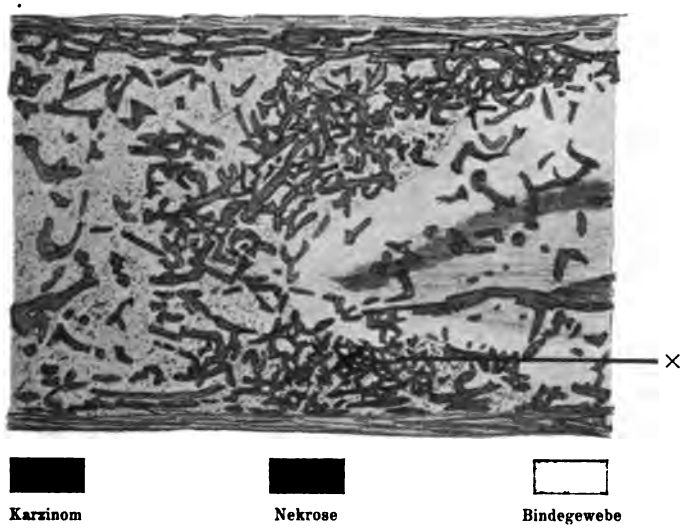

Fig. 1. Verg. 8. Schnitt durch das Sternum von Fall I. Rechts nekrotischer Herd, in den dunkleren Partien Kernpyknose. In der Umgebung heller Ring von Bindegewebe, hieran anschließend im Bereiche der lebenden Krebsmassen starke Knochenwucherung. Links geringere Knochenneubildung.

dagegen miliare herdförmige Nekrosen, die sowohl die Krebszellmassen wie die zwischen ihnen gelegenen Knochenbälkchen umfassen. Als typisches Beispiel sei hier das Verhalten einer etwa kleinpfefferkorngroßen Nekrose im Sternum näher beschrieben. (Vgl. Textfig. 1.) Im Zentrum des Herdes (in der Abbildung rechts) ist keine Spur einer Kernfärbung vorhanden, alles durch Eosin gleichmäßig rot gefärbt, an den Rändern ist dann eine Karyorhexis der die Markräume ausfüllenden Krebszellen bemerkbar. Eingefaßt wird der Herd von einem breiten Ringe ziemlich straffen Bindegewebes, das die Markräume ganz einnimmt und reichliche Hämosiderinkörner enthält. In der weiteren Umgebung dringt das Bindegewebe zwischen die noch gut gefärbten Karzinommassen in dünnen Zügen vor und bildet hier ein feines Netzwerk. Gerade hier am Rande der Nekrose, aber schon innerhalb der lebende Tumormassen und normale Gefäße aufweisenden Partien ist eine lebhafte Knochenneubildung

erkennbar. (Vgl. Textfig. 2.) Die zentrale Zone der Bälkchen ist noch in weitester Entfernung von dem nekrotischen Herde abgestorben, ohne Kernfärbung. Hieran aber setzen sich Säume jungen Knochens mit gut gefärbten Knochenkörperchen an und an diese wieder kleine dünne Spangen, welche an der Spitze oft an die beschriebenen Bindegewebszüge sich anlehnen und ein dichtes Geflecht bilden, die Markräume zum großen Teil erfüllend. In weiterem Abstand von dem Zentrum der Nekrose nimmt

Fig. 2. Leitz Obj. 5. Ok. 3. Vergr. 250. Eine Stelle des Knochenwalles in der Umgebung der Nekrose (× in Fig. 1). Toter, kernloser Knochen umrahmt von jungem, kernhaltigem. In den Markräumen Krebsmassen und geringe Bindegewebsentwickelung. Um die Gefäße herum Hämosiderinkörner.

diese Knochenanbildung immer mehr ab, junge Randschichten umgeben noch die kernlosen inneren Partien, es fehlen aber die vielen Verzweigungen innerhalb der Markräume, die hier fast ganz von Krebs eingenommen werden. In noch weiterer Entfernung treten dann vereinzelt auch im Innern kernhaltige Bälkchen auf, denen auch teilweise noch neugebildete Säume aufliegen. Bemerkenswerterweise fehlt aber an einigen gut erhaltenen Bälkchen eine Apposition jungen Knochens vollständig.

An einem Punkte fällt die reichliche Menge neugebildeter Bälkchen im Periost auf, das von Karzinom durchwachsen ist. Auch diese Stelle ist einer im Innern des Knochens liegenden Nekrose dicht benachbart. An einigen Arterien sind endarteriitische Veränderungen bemerkbar.

Fall II.

Die Markräume werden größtenteils eingenommen von ziemlich zellarmem, einige Hämosiderinablagerungen enthaltendem Bindegewebe und Strängen von Krebszellen, die der Form nach den Ausgüssen erweiterter Gefäßbahnen entsprechen. Meist sind diese Züge von Tumorzellen von einem Endothelbelag eingefaßt, an manchen Stellen ist aber eine solche Einsäumung nicht deutlich erkennbar. Einige Stränge sind nekrotisch. Normale Markbestandteile sind fast gar nicht vorhanden.

Das Knochengerüst ist noch mehr wie im ersten Falle verstärkt. Ebenso sind auch hier nekrotische Herde, Markräume und Bälkchen umfassend, vorhanden. Eine Unterscheidung einer zentralen kernlosen und einer äußeren kernhaltigen Schicht ist auch hier besonders in der Umgebung der nekrotischen Herde deutlich, auch sonst häufig. Es gibt aber auch alte gut erhaltene Bälkchen, an denen sich außen junger Knochen angebildet hat. Diese Knochenauflagerungen werden eingesäumt von Reihen von Zellen, die meist etwas höher als die im ersten Falle beschriebenen sind und besonders um die Nekrosen herum stellenweise ganz typischen Osteoblasten gleichen. Eine besonders reichliche Knochenneubildung in der Umgebung der nekrotischen Herde ist hier nicht zu konstatieren; vielmehr sind fast sämtliche Balken an sich verdickt, von nur wenig sich verästelnden jungen Auflagerungen in ziemlich gleichmäßiger Stärke umgeben. Zeichen von Abbau in Gestalt perforierender Kanäle. Lakunen und Riesenzellen sind auch hier nicht bemerkbar. Einige kleine Arterien sind der Sitz einer Endarteriitis obliterans.

Fall III.

Ein altes Museumspräparat, von dem nur die Wirbel aufgehoben sind. Laut Protokoll waren in fast allen Knochen Metastasen eines primären Prostatakrebses vorhanden.

Makroskopisch wie mikroskopisch ist in den Wirbeln ein dichtes Fachwerk ziemlich grober Knochenbälkchen mit feineren Ansätzen erkennbar, das die Markräume erheblich einengt. Normales Markgewebe ist fast nirgends nachzuweisen, nur an einigen Stellen sind noch Reste gallertig-atrophischen Markes erhalten. Im übrigen sind die Markräume fast völlig von Krebsmetastasen eingenommen. Teils treten diese in Form schlauchartiger Bildungen von mehrschichtigem, hohem Zylinderepithel auf: die Lumina dieser drüsenähnlichen Formationen sind entweder leer oder enthalten eine mit Hämatoxylin blau gefärbte, fädige, schleimartige Substanz. An anderen Stellen erscheint das Karzinom in Gestalt kompakter, unregelmäßiger Massen kubischer Epithelien, die die Markräume völlig ausstopfen und bisweilen deutlich innerhalb von Kapillarwänden liegen. Zwischen den Krebszellen verlaufen feine Züge von Bindegewebe.

Auch in diesem kaum 2 qcm haltenden Präparat finden sich mehrere submiliare nekrotische Herde, in welchen sämtliche Gewebe abgestorben sind. In gleicher Weise wie in den vorigen Fällen sind diese Herde umgeben von Zügen ziemlich straffen Bindegewebes mit reichlichen Hämosiderinkörnern und einigen Hämatoidinkristallen. An diese Zone schließt sich außen, schon innerhalb lebender Krebsmassen gelegen, eine Region mit lebhafter Knochenneubildung an, in der junger, kernhaltiger Knochen an die alten abgestorbenen Bälkchen apponiert wird. Diese Auflagerungen, welche teils von platten Zellen, teils von höheren Osteoblasten eingesäumt werden, sind als junge Bildungen durch sämtliche im ersten Falle hervorgehobenen Merkmale charakterisiert. Am stärksten ist die Knochenanschmelzung in der Umgebung der Nekrosen, aber auch an entfernteren Stellen zeigt sich derselbe Gegensatz zwischen jungen kernhaltigen Außenschichten und einem kernlosen Innern. An einigen wenigen Partien sind hier am alten, abgestorbenen Knochen, wo diesem keine jungen Säume aufliegen und derselbe von Bindegewebe eingefaßt wird, lakunäre Vertiefungen bemerkbar, in denen keine Zellen, insbesondere keine Osteoblasten liegen.

Das Ergebnis der Untersuchungen läßt sich etwa im folgenden zusammenfassen:

In allen drei Fällen haben sich die Krebsmassen innerhalb der Markräume auf dem Wege der Blutbahn allenthalben verbreitet. Während die Zellen im zweiten Falle noch deutlich innerhalb der Gefäße liegen und diese ganz erfüllen und verschließen, hat im ersten und dritten Falle eine schrankenlosere Wucherung bis zur fast völligen Einnahme der Markräume stattgefunden, in denen noch einige bluthaltige Kapillaren erhalten sind. Markgewebe ist nur noch in Spuren vorhanden. Im zweiten Falle ist innerhalb der Markräume eine ausgedehnte Bindegewebsbildung erfolgt, im ersten und dritten handelt es sich nur um einige Züge innerhalb der Tumormassen und um die bindegewebige Umgrenzung der nekrotischen Herde. Das Knochengerüst ist wesentlich verstärkt und zeigt zum größten Teil ein besonderes Verhalten. Es besteht meist eine deutliche Scheidung zwischen einer abgestorbenen kernlosen Innenzone und Auflagerungen neugebildeten lebenden Knochens, der die Balken wie ein Mantel allseitig umgibt und außerdem noch an besonderen Stellen ein verzweigtes Netzwerk darüber bildet. Diesem lebhaften, überall

nachweislich in Progression begriffenen Anbau stehen keinerlei nennenswerte Abbauerscheinungen der obengenannten Art gegenüber. Daß tatsächlich ein langsamer Schwund des toten Knochens und Ersatz durch neuen an der Grenzlinie zwischen beiden Zonen nach dem Modus der „insensiblen Resorption“ stattfindet, ist dagegen in hohem Maße wahrscheinlich. Bekanntlich ist diese Art des Knochenumbaues, nämlich ein unmerkliches Verschwinden toter Knochensubstanz unter dem Einflusse neu entstehenden Knochengewebes zuerst von Barth[8] und Marchand[9] bei ihren Studien über Knochenimplantation beschrieben worden.

Als offensichtliche regressive Bildungen fallen in allen Präparaten verstreute miliare Nekrosen auf, die alle Gewebe, Knochen, darunter auch bisweilen apponierten jüngeren Knochen, wie Markrauminhalt, umfassen. Während in der Umgebung dieser Herde kernhaltiges Bindegewebe entwickelt ist und sich an dieses lebende Tumormassen anschließen, setzt sich die Nekrose der Knochenbälkchen noch weithin nach allen Seiten ausstrahlend fort, kenntlich an den leeren Knochenhöhlen der zentralen Zone. Die Masse der nekrotischen Bälkchen macht einen beträchtlichen Anteil des gesamten Knochengerüstes aus, und es darf wohl besonders darauf hingewiesen werden, daß in den beschriebenen Fällen die Sklerose nicht nur durch die Knochenneubildung, sondern auch in sehr wesentlichem Maße durch die Persistenz toten Knochens bedingt ist. Zurückzuführen sind diese ausgedehnten Nekrosen wohl fast ausschließlich auf den überall sichtbaren Verschluß der Kapillaren durch Krebszellen, außerdem kann vielleicht noch eine vereinzelt beobachtete Endarteriitis obliterans und die erfahrungsmäßig festgestellte Tatsache in Betracht kommen, daß maligne Tumoren oft ohne erkennbare Ursache mitsamt dem Stroma ausgedehnte Nekrosen erleiden.

Von besonderem Interesse dürfte das Verhalten des jungen Knochens zum abgestorbenen für die Frage nach der Ursache der Knochenneubildung sein. Die durchgehends zu beobachtende Erscheinung, daß die Knochenneubildung vornehmlich in Anlehnung an die nekrotischen Bälkchen stattfindet, und besonders

das charakteristische Bild des ersten Falles, indem die weitaus lebhafteste Entwicklung eines ganzen Netzwerkes von jungem Knochen ausschließlich und allseitig in der Umgebung eines großen nekrotischen Herdes erfolgt (siehe Textfig. 1), legen den Gedanken nahe, daß die Nekrose selbst die Knochenneubildung hervorruft. Der Verstopfung eines Gefäßes durch Krebszellen folgt die Nekrose des versorgten Bezirkes, wenn die Ernährungsstörung nicht durch benachbarte Gefäße ausgeglichen werden kann. In der Umgebung kommt es zu Blutaustritten, von denen die hier besonders reichlich abgelagerten Hämosiderinkörner zeugen. Als erste Reaktion auf den Vorgang des Absterbens eines Gewebsherdes folgt dann zunächst eine Bindegewebsentwicklung, welche, vom Rande aus beginnend, in der Umgebung der Nekrosen überall sichtbar ist und allmählich an die Stelle der abgestorbenen Gewebe tritt, wie aus dem Befunde von Hämatoidinkristallen innerhalb des Bindegewebes hervorgeht. In weiterer Entfernung ist dann zu verfolgen, wie sich junger Knochen als Saum an die nekrotischen Bälkchen ansetzt und außerdem bisweilen ein feines Flechtwerk in den Markräumen bildet, dessen Enden in Bindegewebszüge übergehen. Die bindegewebige Vernarbung ist hier offenbar die Vorstufe zur knöchernen. Von besonderer Bedeutung für die Knochenanbildung sind vermutlich statische Momente. Da der tote, eines Stoffwechsels entbehrende Knochen nicht mehr leistungsfähig ist, ist ein funktioneller Reiz für die Bildung eines Ersatzes gegeben, und dieser findet, den unveränderten statischen Einflüssen folgend, ganz in der alten Weise statt, indem sich junges Knochengewebe allseitig an die toten Bälkchen ansetzt. Wo eine herdförmige Nekrose vorhanden ist, bildet sich um sie herum ein stärkerer Wall jungen Knochens, auch innerhalb der Markräume, und scheinbar mehr regellos, ähnlich einer Kalluswucherung in der Umgebung einer Fraktur. Außerdem werden aber durch die multiplen, miliaren Nekrosen die statischen Verhältnisse im allgemeinen verändert und die Festigkeit des Knochens im ganzen nimmt ab; hierdurch wird eine ausgedehnte Knochenneubildung erforderlich, wenn ein Zusammenbruch der Knochen verhütet werden soll. Durch diese Deutung würde sich auch die von Goetsch[2] beobachtete

Tatsache leicht erklären lassen, der eine Knochenneubildung in weiter Entfernung von jeder Krebsentwicklung mitten in normalem Gewebe vorfand, wofür er ihrer Natur nach jedenfalls sehr dunkle, „im allgemeinen chemische, durch die Krebsinvasion hervorgerufene Prozesse“ vermutungsweise verantwortlich macht. In demselben Falle beschreibt er ausdrücklich die bereits in der Einleitung erwähnten Nekrosen von Krebspartien, Mark und Spongiosabalken. Gerade diese Beobachtung von Goetsch, zu der ich bei der ausgedehnten Krebsinfiltration in meinen Fällen keine Analoga finden konnte, scheint mir von hoher theoretischer Bedeutung zu sein. Denn da hier Knochenanbau und Krebspartien räumlich weit voneinander getrennt waren, versagt in diesem Falle völlig eine sonst gewiß begründete und beachtenswerte Auffassung, nach der die mit einer Bindegewebswucherung einhergehende Knochenneubildung nichts anderes darstellt als die spezifische Reaktion der sämtlichen Stützgewebe gegen die Karzinominvasion ähnlich der enormen Entwickelung des Stromas bei Skirrhen, z. B. der Mamma.

Es ist hiermit versucht worden, die Knochenneubildung bei der osteoplastischen Karzinose auf primäre Nekrosen zurückzuführen. Ohne die Bedeutung der von v. Recklinghausen angeführten zirkulatorischen und chemischen Einflüsse leugnen zu wollen, scheint mir bei der Seltenheit der Erkrankung das übereinstimmende Verhalten sämtlicher Knochen in allen drei bzw. (mit dem von Askanazy mitgeteilten) in vier Fällen bemerkenswert genug, um den Nekrosen einen wichtigen Anteil bei dem Zustandekommen der Osteosklerose zuzuerkennen. Übrigens dürfte sich diese Deutung nicht nur auf Prostatakrebse beschränken, sondern auch auf Knochenkarzinome anderen Ursprungs auszudehnen sein. Es sei nur auf die ähnlichen Befunde hingewiesen, die Askanazy[8] in der genannten Arbeit an karzinomatös infiltriertem Knochen nach primärem Magenkrebs beschrieben hat.

Meinem hochverehrten Chef, Herrn Professor Askanazy, spreche ich für die Anregung zu dieser Arbeit meinen ergebenen Dank aus.

Literatur.

1. Recklinghausen, v., Die fibröse Ostitis etc. Festschrift zu R. Virchows 71. Geburtstage, 1891.
2. Goetsch, Über den Einfluß von Karzinommetastasen auf das Knochengewebe. Zieglers Beiträge, 39. Band, 2. Heft, 1906.
3. Askanazy, M., Beitäge zur Knochenpathologie. Festschrift zum 60. Geburtstage von Max Jaffe.
4. Fischer-Defoy, Vier Fälle von osteoplastischem Prostatakarzinom. Zeitschrift für Krebsforschung, 3. Bd., 2. Heft, 1905.
5. Erbslöh, Fünf Fälle von osteoplastischem Karzinom. Dieses Archiv, 163. Bd.
6. Zade, Ein primäres Magenkarzinom mit Skelettmetastasen. Zieglers Beiträge, 37. Bd., 3. Heft, 1904.
7. Cone, A case of carcinoma metastasis in bone from a primary tumor of the prostate. Bulletin of the John Hopkins Hospital, 1898.
8. Barth, Histologische Untersuchungen über Knochenimplantionen. Zieglers Beiträge, 17. Bd., 1895.
9. Marchand, Verhandlungen der Deutschen Pathologischen Gesellschaft II, 1899.
10. Sasse, Ostitis carcinomatosa bei Carcinom der Prostata. Langenbecks Archiv f. klinische Chirurgie, 48. Bd., 1894.
11. Braun, Wiener medizin. Wochenschrift, 1896.
12. Bamberger u. Paltauf, Ein Fall von osteoplastischem Prostatakarzinom. Wiener klin. Wochenschrift, 1899, S. 1100.
13. Wolff, Deutsche Zeitschrift für Chirurgie, 52. Bd.
14. Comisso, Über osteoplastische Karzinome. Wiener klin. Wochenschrift, 1902, S. 1330.
15. Schmidt, M. B., Allgemeine Pathologie der Knochen. Lubarsch-Ostertags Ergebnisse, 1897.

IV.

Die Entwicklung der Hypophysisadenome.

Ein Beitrag zur Lehre von den Geschwülsten.

(Aus dem Pathologischen Institut der Universität Bonn.)

Von

Dr. C. Löwenstein.

(Mit 2 Abbildungen im Text und Tafel II.)

Nachdem die Cohnheim-Ribbertsche Theorie von der Entstehung der Geschwülste aus embryonalen oder postembryonal isolierten Gewebskeimen durch neu aufgefundene Tatsachen immer mehr gestützt werden konnte, indem es vor allem

gelang, diese früher noch hypothetischen Keime in manchen Organen auch dann nachzuweisen, wenn sie sich noch nicht zu Tumoren entwickelt hatten — ich erinnere nur an die versprengten Nebennierenkeime (Grawitz), die Plattenepithelreste in der Thyreoidea und der Hypophysis (Erdheim), habe ich versucht, ob es nicht gelänge, diesen Nachweis auf eine Geschwulstform auszudehnen, die bisher für sehr selten angesehen wurde, die Adenome der Hypophysis. Es bewog mich dazu einerseits die Möglichkeit, das ganze Organ durch Serienschnitte genau zu untersuchen, andererseits ein eigentümlicher Befund, den ich anläßlich der Anfertigung von Kontrollpräparaten bei einer früheren Arbeit über Akromegalie von verschiedenen Hypophysen machte. Ich fand bei der mikroskopischen Untersuchung in dem Hirnanhange eines älteren Mannes einen etwa linsengroßen Gewebsbezirk, der sich in seinem ganzen Bau — er drängte die ihn kreisförmig einschließenden Drüsenalveolen bei Seite und brachte sie zur Atrophie — als umschriebene Neubildung, somit im großen und ganzen als Geschwulst angesehen werden mußte, und zwar infolge seines drüsenähnlichen, dem normalen Gewebe des Vorderlappens fast gleichen Aufbaues, als Adenom. Bei Durchsicht der Literatur fand ich nun in Erdheims Arbeit über Hypophysenganggeschwülste die Bemerkung, daß Erdheim derartige umschriebene Hyperplasien, die er ebenfalls als echte Adenome anspricht, gar nicht selten im Hirnanhang älterer Leute fand. Auf Aufforderung Herrn Prof. Ribberts, dem ich auch an dieser Stelle meinen ergebensten Dank dafür sowie für Überlassung des Materials und das Interesse, das er dieser Arbeit entgegenbrachte, ausspreche, begann ich daher eine genauere Untersuchung der menschlichen Hypophysis cerebri.

Es wurden eine größere Anzahl Einzelschnitte angefertigt von einer Hypophyse eines menschlichen Embryos aus dem 4. Monat, von den betr. Organen mehrerer Neugeborner und einer Anzahl Erwachsener. Außerdem wurden 9 Hypophysen Erwachsener im Alter von 37 bis 70 Jahren in Serien geschnitten und von 3 Schnitten jedesmal zwei aufgeklebt. Fixiert wurden die Organe mit Zenkerscher Flüssigkeit (nur der Embryo hatte in 96prozentigem Alkohol gelegen) und nach entsprechender Vorbehandlung in Zelloidin oder nach Behandlung mit Chloroformparaffin in Paraffin eingebettet. Schnittdicke 10 bis 15 μ. Färbung mit Hämatoxylin

alaun (Boehmer) und nach Differenzierung in verdünnter Salzsäure mit Eosin, z. T. ohne diese mit van Giesons Gemisch. Einbettung in Kanadabalsam (nach entsprechender Vorbehandlung mit Alc. absol. u. Xylol). Die feineren, besonders von Benda angegebenen Methoden, wurden nicht angewandt, da sie einesteils nur für Einzelschnitte in Betracht kommen können, sodann aber etwas unsichere Resultate ergeben und vor allem die einfache Hämatoxylin-Eosinfärbung für unsere Untersuchungen völlig ausreichte und ganz eindeutige Ergebnisse brachte.

Ohne die hergestellten Präparate im einzelnen zu beschreiben. werde ich die Ergebnisse im Zusammenhang besprechen.

Zum Verständnis der pathologischen Wachstumsvorgänge im Hirnanhang müssen die normalen vorher besprochen werden. Die Beschreibung der Entwicklung des Hirnanhangs soll indes nicht am Ende des Embryonallebens stehen bleiben, sondern bis in das höhere Alter fortgeführt werden, was bisher noch nicht im Zusammenhange geschehen ist. Das Hauptgewicht soll auf die histologischen Vorgänge gelegt werden.

Die Anlage des Vorderlappens — um den es sich speziell handelt — des Hirnanhangs entwickelt sich beim Menschen in der 4. Woche des embryonalen Lebens (His) durch eine Ausstülpung der Rathkeschen Tasche von der Mundhöhle aus (Rathke, Mihalkovics, Luschka u. a.) nach der Gehirnbasis zu. Diese Ausstülpung wird gebildet durch einen Gang. dessen blindes Ende sich zur Hypophysenhöhle erweitert, und selbst späterhin durch die verknorpelnde und verknöchernde Schädelbasis von dieser Höhle abgetrennt wird. Beim Menschen verschwindet er bis auf Reste, von denen später noch die Rede sein wird. Das Hypophysensäckchen besitzt eine bindegewebige Hülle und ist mit geschichtetem Zylinderepithel ausgekleidet.

In der zweiten Hälfte des zweiten Monats (His) treibt das Säckchen hohle, mit Zylinderepithel ausgekleidete Schläuche in das umliegende Bindegewebe, die sich vielfach durchflechten und ein Konvolut bilden, in das hinein von einem Ästchen der Karotis aus (Luschka) zahlreiche Kapillaren wachsen. Die Zellschläuche füllen sich bald mit einem homogenen Kolloid, das sich bei dem Embryo des 4. Monats mit Hämatoxylinalaun van Gieson stark braun und gleichmäßig färbte. Vom Gehirn aus ist dem Säckchen inzwischen der Trichter entgegengewachsen, der sich mit ihm vereinigt und dessen Endanschwellung

den Hinterlappen der Hypophysis bildet. Die Alveolen vermehren und vergrößern sich und bilden beim Neugebornen Schläuche, deren Wand mit zylindrischen, bald mehr kubischen, durch das Kolloid abgeplatteten, bald sehr hohen schmalen Zellen besetzt ist. Die Hypophysenhöhle verschwindet bis auf Reste.

Die Zellen sind beim Embryo hochzylindrisch. Der bläschenförmige Kern nimmt fast die ganze Breite des Protoplasmaleibes ein. Letzterer ist sehr zart, seine Grenzen oft schlecht sichtbar. Das Protoplasma ist ganz zartkörnig. Zellen mit grober chromophiler Körnelung finden sich beim Embryo überhaupt nicht. Ein ähnliches Aussehen haben die Zellen beim Neugeborenen.

Die Anordnung der Alveolen ist beim Neugebornen ebenso wie beim Embryo sehr unregelmäßig, eine gewisse Ordnung läßt sich gleichwohl nicht verkennen. Zunächst befindet sich dort, wo Vorder- und Hinterlappen sich berühren, eine Platte, bestehend aus weiten, vielfach mit Kolloid oder schleimigen Massen angefüllten Alveolen, die „Markschicht“ Peremeschkos. An diese schließt sich nach vorne ohne scharfe Abgrenzung von ihr die Hauptmasse der Drüsenschläuche in unregelmäßiger Anordnung, die Peremeschko als die „Korkschicht“ bezeichnet. Diesen mittleren Teil von kugeliger, bis walzenförmiger, gegen die Markschicht leicht abgeplatteter Gestalt schließt als äußere die „Mantelschicht“ (Stieda) ein. Alle drei Schichten (Lothringer nennt die Markschicht „Epithelsaum“) gehen allmählich ineinander über. Die Markschicht zeichnet sich durch weite Alveolen, die z. T. die Reste der embryonalen Hypophysenhöhle darstellen, aus, die Mantelschicht besitzt schon beim Kinde parallel der Oberfläche verlaufende Alveolen. Die Alveolen der Korkschicht sind unregelmäßig angeordnet, scheinen indes hin und wieder von den zwei Bindegewebsknöpfen auszustrahlen, die vom Trichter aus in die Drüsensubstanz hineinragen.

Das ganze Organ wird von einer bindegewebigen Kapsel eingehüllt, die fast überall mit der Dura mater bezw. dem den Türkensattel auskleidenden Periost zusammenhängt. Nur außen an der Peripherie der Berührungsfläche von Vorder- und Hinterlappen befindet sich ein aus Fettgewebe bestehendes Polster.

Durch den Vorder- und Hinterlappen wird nämlich an dieser Stelle die Sella nicht ausgefüllt und in dem leeren Raume, der sonst hier entstehen müßte, liegt das Fettgewebe (siehe Fig. 1 und 4, Taf. II). An dieser Stelle besitzt die Hypophyse eine eigene Kapsel, an die das Fettgewebe stößt. Das ganze ist dann nochmals eingehüllt von dem Periost (siehe den Durchschnitt auf Taf. II, Fig. 1: Ka, F und P).

Die Unterscheidung der verschiedenen Schichten des Vorderlappens wird nun bald nach der Geburt deutlicher. Es treten nämlich in den Bildern bei einige Monate alten Kindern Zellen mit großem Protoplasmaleib auf, die sich zunächst noch schlecht färben und ein dunkles, aber schon gröber granuliertes Protoplasma besitzen. Bald nimmt dieses das Eosin stärker auf, und man erkennt in diesen Zellen die zuerst von Flesch und Dostoiewsky beschriebenen chromophilen Zellen in ihrer zuerst von Schoenemann unterschiedenen Form der „eosinophilen", Bendas „azidophilen" Zellen. Über die Bedeutung dieser Zellen ist viel diskutiert worden. Schoenemann selbst sah sie dort, wo sie in größeren Mengen auftraten, als pathologisch an. Dem widersprachen alle späteren Untersucher, besonders Benda und Erdheim. Die Vermehrung der eosinophilen Zellen ist ein normaler Vorgang, denn sie findet sich mit zunehmendem Alter bei jedem Individuum, wie das an meinen sämtlichen Präparaten zu sehen ist. Die eosinophilen Zellen besitzen Durchmesser von 10—14 μ. Ihr Körper ist angefüllt mit zahlreichen, groben, an ungefärbten Präparaten den Zellen ein dunkles, trübes Aussehen verleihenden, sich mit Eosin leuchtend rot färbenden Körnchen. Sie besitzen ein oder auch mehrere bläschenförmige Kerne. Die Hauptzellen messen etwa 7 μ in der Breite und 9 μ in der Höhe, manche sind auch kubisch geformt, und gleichen sie, abgesehen von ihrer Größe, sonst den embryonalen Zellen. Die eosinophilen Zellen gehen, was Comte zwar bestreitet, aus den Hauptzellen hervor. Denn nur so ist ihre Verteilung zu verstehen. Sie treten nämlich beim kindlichen Organ zunächst in der Korkschicht, und zwar vereinzelt, auf und bilden mit dem Alter fortschreitend allmählich diesen ganzen Teil der Drüse, nur wenige Hauptzellen zwischen sich als solche bestehen lassend. In der

Markschicht indes und — hierauf lege ich besonders Gewicht — in der Mantelzone sind sie, was für letztere Stieda hervorhebt, nur vereinzelt anzutreffen, jedenfalls bleibt hier der embryonale Typus der Hauptzellen bis in das späteste Alter vorwiegend. Man sieht das an gut gefärbten Schnitten schon makroskopisch, indem bei Hämatoxylin-Eosin-Färbung die Randzone des Vorderlappens blau, die Mitte rot gefärbt ist (s. Fig. 1). Dieses Verhältnis findet sich in jedem Hirnanhang des Erwachsenen. Einer von Benda gemachten Annahme, daß die verschiedenen Zellen verschiedenen Funktionsstadien einer Zellart entsprechen, da Übergänge zwischen den einzelnen Arten vorhanden sind, kann deshalb nur insofern beigepflichtet werden, als die Übergänge von den Haupt- zu den eosinophilen Zellen führen, niemals umgekehrt, da sonst ebenso oft die Verteilung der beiden Zellarten eine umgekehrte sein müßte, d. h. die eosinophilen müßten in der Hälfte der Fälle die Mantelzone, in der andern Hälfte die Korkschicht einnehmen. Das ist aber nicht der Fall, das Verhältnis ist beim Menschen stets das oben erwähnte. Über die Funktion der einzelnen Zellen sich auszusprechen ist hier nicht der Ort. Jedenfalls ist die Kolloidproduktion nicht an die chromophilen Zellen gebunden, da sie bereits im Embryonalleben statthat, wo die eosinophile Körnelung den Zellen noch fehlt.

Der dritte Typus der Hypophysiszellen wird von den zyanophilen (Schoenemann) oder amphophilen (Benda) gebildet. Sie besitzen die Größe der eosinophilen Zellen oder sind noch größer wie sie. Sie haben das gleiche grobgranulierte Protoplasma wie die eosinophilen, nehmen indes bei der Färbung mit Hämatoxylin einen tiefblauen Farbenton an. Benda nimmt an, daß sie durch Verlust der azidophilen Körnelung aus den azidophilen Zellen hervorgehen, wofür auch ihr Gehalt an großen Fetttropfen, den früher oft mißdeuteten „Vakuolen“ spricht, der nach Erdheims Untersuchungen eine Anzeige für ihr Alter darstellt. Zudem treten diese zyanophilen Zellen erst im höheren Alter auf, wo die eosinophilen an Zahl etwas abnehmen.

Sehe ich nun ab von den Drüsen, die Erdheim bei Kindern an der Grenze von Vorder- und Hinterlappen fand,

und die er ihrem Bau nach als Speicheldrüschen deutet, die in die Hypophysenhöhle münden und, wie mir scheint, in diese hinein ein schleimiges Produkt absondern, ferner von den erweiterten Follikeln, die man an der gleichen Stelle auch im späteren Leben findet und die zum Teil aus jenen Drüschen hervorgegangen sind, ferner von den Plattenepithelresten, die ebenfalls Erdheim als erster als solche deutete und auf die er die hier vorkommenden Plattenepithelkarzinome zurückführen konnte, so bleibt noch eine weitere Bildung zu besprechen, die von den verschiedensten Autoren erwähnt und abgebildet wird, nämlich die sog. „nackten Kerne" (Luschka, Langen, Peremeschko u. a.) und „Kernhaufen" (Rogovitsch, Stieda u. a.). Schon Dostoiewsky sah die „nackten Kerne", die ohne Protoplasma in den Alveolen liegen sollten, als von zerfallenen Zellen abstammend an. Die Kernhaufen werden beschrieben als bestehend aus einer Anzahl von Kernen, die in ein Protoplasma eingebettet sind, welches keine Zellgrenzen erkennen läßt, und werden von Rogovitsch als „unfertiges, embryonales" Gewebe gedeutet. Schon oben ist darauf hingewiesen, daß das embryonale Gewebe der Hypophysis in ihrem Vorderlappen aus hochzylindrischen Zellen besteht und nicht aus einem Syncytium mit Kernen. Mit Erdheim muß ich nach meinen Präparaten, in denen sich häufig solche Bildungen fanden, annehmen, daß es sich um postmortale Veränderungen in den Hauptzellen handelt, wie auch hier wieder betont werden soll, daß derartige Veränderungen sehr bald nach dem Tode einzutreten scheinen und besonders die Haupt- und ihnen ähnliche Zellen zu betreffen scheinen. Benda erwähnt noch, daß er die „Kernhaufen" besonders in der Greisenhypophyse traf. Daß es sich bei letzteren indes wahrscheinlich um andere Bildungen handelt, werden wir gleich sehen.

Wie schon erwähnt, werden nicht alle Zellen zu chromophilen Zellen differenziert, in der Markschicht, in dem sog. Fortsatze, d. h. dem Teil des Vorderlappens, der sich in dünner Schicht am Trichter hinaufzieht, und vor allem in der Mantelzone bleibt der embryonale Typus der Zellen, die Hauptzellen, zum größten Teil undifferenziert bestehen. Einzelne oder kleine Gruppen von Hauptzellen liegen auch in der Korkschicht. Wie

man nun aus den Präparaten ersehen kann, beginnen bei einer Anzahl Individuen diese nicht differenzierten Zellen von embryonalem Typus etwa um die Mitte der dreißiger Jahre sich zu vermehren. Man sieht (Fig. 2, Taf. II) besonders in der Mantel-, aber auch hin und wieder in der Korkschicht oder Markschicht diesen oder jenen Alveolus, der statt der gewöhnlichen 20—100 Zellen in einem Durchschnitt etwa 800 enthält, und zwar sind dieses, abgesehen von der einen oder anderen eosinophilen Zelle, die wohl schon lange in diesem Alveolus lag und durch ihre Fettvakuolen eventuell als ältere Zelle erkennbar ist, nur Zellen vom Typus der Hauptzellen, oft noch etwas kleiner wie diese und den Zellen des Embryos gleichend. Sie sind hochzylindrisch und vielfach sehr schmal, wie plattgedrückt, was indes wohl durch den infolge der Zellvermehrung angewachsenen Druck in dem Alveolus hervorgerufen sein kann. Oft liegt dieser Alveolus für sich als einziger, indem die ihn umgebenden nichts Abnormes zeigen. Vor allem unterscheidet sich dieser Alveolus von den ihn umgebenden und, nach den Abbildungen zu schließen, auch vor allem von den „Kernhaufen" Rogovitschs durch seine abnorme Größe. Er mißt z. B. 250 μ statt der gewöhnlichen 60—100 μ. Ein solcher Alveolus ist in Fig. 2, Taf. II. abgebildet. Vielfach indes und besonders im späteren Alter, liegen diese Alveolen nicht mehr vereinzelt. Sei es nun, daß der eine oder andere Nachbaralveolus ebenfalls sich in der beschriebenen Weise vergrößert — aber das könnten aus gleich anzugebenden Gründen nur ganz vereinzelte Nachbaralveolen sein —, oder, was nach unseren Präparaten das wahrscheinlichere ist, daß der Alveolus schon jetzt nur aus sich selbst herauswächst, kurzum, man sieht in anderen Organen oder in tiefer gelegenen Serienschnitten schon 3, 6, zuletzt eine größere Anzahl derartiger Alveolen zusammenliegen, wie dieses in Fig. 3, Taf. II, abgebildet ist. Zugleich mit oder bald nach dem Epithel hat nun auch das Bindegewebe angefangen zu wuchern. Man erblickt in und zwischen den stark vergrößerten Alveolen schmale und sehr breite Bindegewebszüge, die als die Quer- bzw. Flachschnitte von Bindegewebssepten zu deuten sein dürften, die sich von den Wänden

der Alveolen aus erheben. In diesen Bindegewebssepten verlaufen auch Blutkapillaren, die offenbar ebenfalls schon früh angefangen haben zu wuchern, denn in einem der untersuchten Präparate (Nr. 3) konnte ich beobachten, daß mitten in dem Durchschnitt eines einzelnen, stark vergrößerten Alveolus ein Gefäßdurchschnitt lag, der von allen Seiten von den gewucherten Epithelzellen umgeben wurde. Diese Epithelzellen entsprechen, wie schon erwähnt, dem Typus der embryonalen Zellen. Nur die Kerne sind auch im Verhältnis zum Protoplasma größer wie in den embryonalen und den Hauptzellen, und unterliegen im Gegensatze zum Protoplasma, nicht so stark wie in den Hauptzellen, den postmortalen Veränderungen. In der in Fig. 3, Taf. II, abgebildeten Wucherung sind sie bläschenförmig, besser erhalten als die Kerne der normalen, die Wucherung umgebenden Alveolen, die zum Teil pyknotisch und kleiner sind wie erstere.

Es sei hier kurz eingeschaltet, daß nach unseren Präparaten die verschiedenen Kernformen durch postmortale Veränderungen hervorgerufen werden, wenigstens in der größten Anzahl der Fälle. Je frischer die Hypophysen fixiert werden, desto größer ist die Anzahl der bläschenförmigen Kerne, die bei längerem Liegen der Leiche vielfach pyknotisch werden. Ein gleiches Verhalten der Kerne beschreibt Peiser für die Rattenschilddrüse.

Nach der gegebenen Beschreibung der Gebilde dürfte es keinem Zweifel mehr unterliegen, daß wir es in dem in Fig. 3, Taf. II, abgebildeten Gewebekomplex bereits mit einem kleinen Adenome zu tun haben. Dieses Adenom ist, um es kurz zu wiederholen, aufgebaut aus einem Alveolen bildenden Bindegewebsgerüst. Die Alveolen sind dicht angefüllt von hohem, vielschichtigem Zylinderepithel, das am meisten dem Typus der embryonalen und Hauptzellen gleicht und dementsprechend nicht selten Kolloid abscheidet.

Diese kleinen Adenome sitzen fast stets in der Mantelzone, und da hier stets die Hauptzellen überwiegen, dürften sie aus diesen — schon abgesehen von dem Aussehen ihrer Zellen — abzuleiten sein. Die chromophilen Zellen fehlen ihnen noch. Die Bildungen besitzen in

den von mir untersuchten Organen bis auf das größere Adenom in Organ 9 eine durchschnittliche Größe von 0,7×1,5 mm in den größten Durchmessern im Präparate. Die Adenome sind schon trotz ihrer Kleinheit gut gegen die Umgebung abgegrenzt, indem ihnen zwar, abgesehen von der einen Seite, mit der sie direkt an die Bindegewebskapsel, die das ganze Organ einhüllt, stoßen, eine solche sonst fehlt, sie bedrängen indes die anliegenden Alveolen des normalen Drüsengewebes (s. Fig. 3, Taf. II) und liefern dadurch einen weiteren Beweis, daß es sich hier um eine Neubildung handelt. Die bedrängten Alveolen legen sich wie ein Mantel um die Geschwulst. Bei weiterem Wachstum werden sie immer schmaler, ziehen sich lang aus und enthalten dann nur noch eine einfache Reihe von Drüsenzellen, die mehr und mehr atrophisch werden und bald verschwinden, unter Verlust zunächst ihres Protoplasmas, dann weiterhin gehen auch die Kerne zugrunde. In einem Falle sah ich eine kleinere Wucherung von einem breiten Bindegewebsstreifen von den normalen Alveolen stellenweise abgetrennt. Bei starker Vergrößerung bemerkte man in diesem Streifen kleine, rundliche, scharf umgrenzte Lücken, in denen einzelne oder einige atrophische Drüsenzellen lagen, die durch ihr verschieden gekörntes Protoplasma als solche sicher zu erkennen waren. Der Bindegewebsstreifen war also aus den Wänden der atrophischen Drüsen gebildet.

Diese kleinen Tumoren wachsen nun langsam weiter, indem sich in ihrem Innern immer neue Epithelzellen bilden, die die Alveolen erweitern. Das Bindegewebe wächst mit und entsendet seinerseits auch neue Septen in die Alveolen hinein, die natürlich mit Epithel, dessen Schichten mit der Größe des Tumors an Zahl abnimmt, überkleidet sind. Ein derartiges größeres Adenom ist in Fig. 1, Taf. II, bei Lupenvergrößerung abgebildet. Es stammt aus Organ 9 (s. u. die Tabelle). Nach dem oben schon bei dem erst aus wenigen Alveolen bestehenden Adenome beschriebenen Verhalten der an die Geschwulst anstoßenden Alveolen des normalen Teiles der Drüse dürfte es nicht zweifelhaft sein, daß das Wachstum auch dieser kleinsten Adenome nur aus sich heraus geschieht und nicht, wie Benda für die größeren annimmt, dadurch, daß auch die Nachbar-

alveolen zur Wucherung „gereizt“ werden, eine Ansicht, die Ribbert ja für jegliches Geschwulstwachstum für unzulässig erachtet. Wenn man nun auch nicht stets die Stadien der Atrophie dieser die Geschwulst umgebenden Alveolen verfolgen kann, so spricht auch dann nichts dafür, daß sie Anteil nehmen an dem Bau des Tumors. Bei den größeren Tumoren ist eine Täuschung, die ein Wachstum jener Alveolen annehmen lassen könnte, leicht erklärlich. Man sieht nämlich bei größeren Adenomen am Rande des Tumors normale Alveolen in offener Kommunikation mit den Alveolen des Tumors und zum Teil, besonders auf der dem Tumor zugewendeten Seite, mit zahlreichen Zellen angefüllt. Die Erklärung ist einfach und die verschiedenen Bilder sprechen für ihre Richtigkeit: durch Druck und Zerrung sind die Alveolen, die dicht am Tumor liegen — und sie haben natürlich den größten Druck auszuhalten —, stark in die Länge gezogen und so gezerrt, daß ihre Wandung geplatzt ist. In die so geschaffene Öffnung dringen die Zellen des Tumors ein und mischen sich mit denen des alten Alveolus, dessen Zellen wohl zum größten Teil bald zugrunde gehen, die eine oder andere sieht man in etwas vom Rande entfernten Alveolen des Tumors noch liegen. Für eine Wucherung dieser Zellen spricht nichts.

Bei weiterem Wachstum des Tumors geht das Drüsenepithel einige Änderungen ein. Zunächst ist es, wie schon erwähnt, oft nur noch ein- oder zweischichtig und die Epithelzellen sitzen dem Bindegewebe nicht mehr mit ihrer Längsachse senkrecht auf, sondern meistens im spitzen Winkel. Sie entfernen sich von ihrer ursprünglichen Form vielfach, indem sie sehr lang auswachsen und dünne Spindeln bilden. Hierauf dürfte die Verwechselung dieser Tumoren mit Spindelzellensarkomen vielleicht zurückzuführen sein. Dann aber tritt jetzt nicht selten eine eosinophile Körnelung der Zellen auf, indem der Protoplasmaleib größer und rundlicher wird und grobe Körnchen in ihm sichtbar werden, die sich leuchtend rot mit Eosin färben. Es wiederholt sich also derselbe Vorgang wie bei der oben beschriebenen Entwicklung der normalen Drüse. Nunmehr haben wir das fertige Bild des großen Hypophysenadenoms. Der Tumor wächst, aber nur in seltenen Fällen —

hauptsächlich bei Akromegalie — über die Grenzen des Organs hinaus. Das Wachstum geht offenbar außerordentlich langsam vor sich, denn größere Tumoren sind sehr selten und selbst bei Akromegalie spricht vieles dafür, daß die Tumoren jahre-, vielleicht jahrzehntelang bestehen können, ohne infolge ihrer Kleinheit klinische Erscheinungen hervorzurufen. Ich gebe in Fig. A (Textabbildung) das histologische Bild dieser Adenome wieder. Der Tumor stammt von einem bereits früher beschriebenen Falle von Akromegalie. Ihm gleichen in ihrem Aufbau die kleinen Adenome, die ich in Organ 2, 5, 7 und 9 fand (s. Tab.). Die Tumoren, die derartig gebaut sind, möchte ich alveoläre Adenome nennen. Sie sind im ganzen gutartiger Natur und werden nur durch ihren Sitz, falls sie die Grenzen der Sella überschreiten, gefährlich. Sie können dann die knöchernen Wände der Sella zerstören, wachsen aus ihr heraus und verdrängen die Teile an der Basis des Gehirns, besonders die Karotiden und die Augennerven. Auch der Boden des dritten Ventrikel kann komprimiert werden. Es ist nicht meine Absicht, die dadurch hervorgerufenen Erscheinungen hier zu besprechen, und muß ich es mir auch versagen, auf den Zusammenhang zwischen diesen Tumoren und der Adipositas universalis oder der Polyurie mit oder ohne Melliturie einzugehen. Letzteren Punkt habe ich kurz in einer früheren Arbeit besprochen, ersteren hat besonders Erdheim einer eingehenden Kritik unterzogen. Erdheim ist es auch gelungen, die vergrößerte Hypophysis auf der Röntgenplatte zu diagnostizieren.

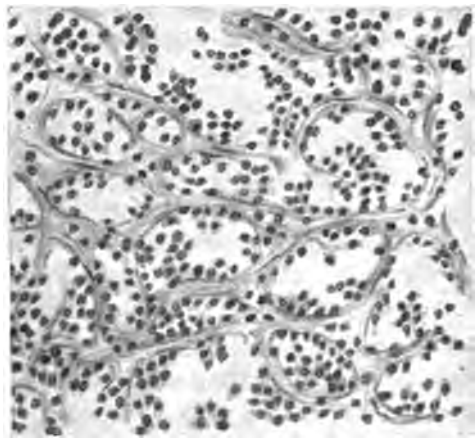

Fig. A. (Vergrößerung etwa 200fach.)

Es ist nun nur ein Teil der Hypophysisadenome in der bis jetzt beschriebenen Art gebaut und nur als solche diagnostiziert, ich nenne die von Loeb und Arnold, Weigert, Eisenlohr. Weichselbaum. Ribbert, Breitner, v. Hippel. Wolf, Benda, Erdheim und Cagnetto, sowie den in Fig. A abgebildeten; ferner wie letzterer und ebenso die von Benda und Cagnetto bei Akromegalie gefundenen von Marie und Marinesco, Tamburini, Linsmayer und Boltz. Die andern gingen ohne Akromegalie einher. Die übrigen bei Akromegalie gefundenen Tumoren des Hirnanhangs gehen unter verschiedensten Bezeichnungen durch die Literatur, Lymphosarkome, Spindelzellensarkome, Angiosarkome, oder sie werden, wie dieses neuerdings noch Schoenborn tut, in die Gruppe der Peritheliome gerechnet, einer Geschwulstart. deren Vorkommen überhaupt noch nicht bewiesen ist. — Erst Bendas Untersuchungen haben für diese zweite Art der Hypophysentumoren viel zur Klärung beigetragen, und es ist wahrscheinlich, für einige dieser Geschwülste bereits nachgewiesen, daß es sich hier um echte Adenome der Hypophysis handelt. Jedenfalls sollte man. ehe man die Diagnose auf irgend eine Art von Sarkomen stellt, entweder die von Benda angegebenen Methoden zur Färbung und Auffindung etwa vorhandener chromophiler Zellen anwenden, oder wenigstens die schon von Benda gegebene Abbildung, die auch mir in einem Falle von Akromegalie (a. a. O.) gestattete, die Geschwulst als Adenom zu diagnostizieren, vergleichen. Ich gebe hier nochmals die Abbildung dieses Geschwulsttypus in Fig. B (Textabbildung), bemerke dazu indes, daß man so klare Bilder nicht an allen Stellen der großen Tumoren und meistens nur an sehr dünnen Schnitten (3—5 μ) erhält. Die Entwicklung dieser Geschwulstform läßt sich auf folgende Art erklären:

Bei den bisher beschriebenen alveolären Adenomen wuchs zugleich mit dem Epithel das Bindegewebe durch Bildung neuer, in die Alveolen ragender Septen. Tritt nun diese Septenbildung gegenüber der Epitelwucherung zurück, oder besteht die Wucherung des Bindegewebes nur im Aussenden einiger Sprossen in das sich stark vermehrende Epithel, so bekommen wir ein Bild, wie es in Fig. B. dargestellt ist. Der Tumor besteht aus kleinen, kubischen

bis spindligen Zellen, die ganz unregelmäßig in ungeheuren Mengen nebeneinander liegen und nur dort einige Regelmäßigkeit erkennen lassen, wo dieser Haufen von Epithelzellen — denn um solche handelt es sich, wie wir sehen werden — von einem Gefäße oder von einer Bindegewebssprosse durchzogen werden. Um diese herum ordnet sich das Epithel, indem es den Querschnitten strahlenförmig aufsitzt. Sonst läßt sich von einem bindegewebigen Reticulum nichts erkennen.

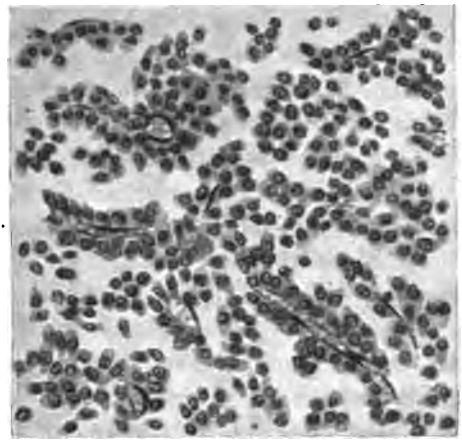

Fig. B. (Vergrößerung etwa 200fach.)

Dieser Typus der Adenome ging bisher, wie oben erwähnt, unter den verschiedensten Namen. Die Zellen haben große Ähnlichkeit mit Lymphocyten, besonders infolge ihres geringen Protoplasmas und ihres großen Kernes. Manchen, z. B. Strümpell, fiel indes ihre Ähnlichkeit mit den Hauptzellen der normalen Hypophyse auf, und nur der Umstand, daß er offenbar diese Hauptzellen für bindegewebiger Abkunft hielt, ließ Strümpell die Diagnose auf Sarkom stellen. Benda gelang es nun durch besondere Färbemethoden, auf die hier nicht näher einzugehen ist (s. Lit.-Verzeichnis), in einigen von diesen Zellen eine chromophile, azidophile Körnelung nachzuweisen und so ihre Identität mit den Epithelzellen des Vorderlappens festzustellen. Benda standen zunächst vier eigene Fälle von Akromegalie zur Verfügung, in denen ihm der Nachweis in den betreffenden Tumoren gelang. Sodann vermochte er noch nachträglich in dem früher von Mendel veröffentlichten Falle von Akromegalie, wo Mendel den Tumor als Sarkom angesehen hatte, die azidophile Körnelung in einigen der Zellen nachzuweisen und somit auch hier den Adenomcharakter des Tumors festzulegen. Im übrigen weist

Benda darauf hin, daß auch Hanau in mehreren Fällen aus der Ähnlichkeit der Tumor- mit den Hauptzellen den epithelialen Charakter der Tumoren diagnostiziert hatte. Ob nun die Diagnose „Adenom" für alle bisher unter anderm Namen geführten Hypophysistumoren dieser und ähnlicher Art zutrifft, läßt sich heute natürlich nicht mehr feststellen.

Nach allen Beschreibungen, die von dem klinischen und grobanatomischen Verhalten dieser Tumoren bisher gegeben wurden, vor allem aber auch nach dem histologischen Bilde, in dem der Zellreichtum so sehr in die Augen springt, haben wir es hier mit einem bösartigeren Gewächse zu tun und dürften diese Tumoren als „maligne Adenome" zu bezeichnen sein. Sie wachsen offenbar schneller und überschreiten die normalen Gewebsgrenzen häufiger wie die alveolären Adenome, die als der benigne Typus angesehen werden können. Sie zerstören den umgebenden Knochen, wachsen in die Keilbeinhöhle hinein, dringen durch die Gehirnsubstanz, die Nervenscheiden usw., ja, es ist nunmehr, und zwar von Cagnetto, auch ein Fall — wohl der einzige bisher veröffentlichte — von Metastasenbildung dieser malignen Adenome beschrieben worden.

Oben wurde zum Teil beschrieben, auf welche Weise die Entwicklung dieses Typus zu denken ist. Welches sind nun die ersten Anfänge dieser Art von Adenomen? Es scheint, daß die malignen Adenome auf verschiedene Weise entstehen können. Zunächst findet sich bei manchen Beschreibungen der Autoren angegeben, daß nur ein Teil der Geschwülste adenomatös, ein anderer ganz unregelmäßig gebaut sei, z. B. bei Ribbert und bei v. Hippel. Nach diesen Angaben scheint der betreffende Tumor teilweise nach Art der malignen gebaut zu sein, so daß er anfangs gutartig unter Alveolenbildung, späterhin bösartig unter Zurücktreten des Bindegewebes und starker Entwicklung der Epithelzellen gewachsen ist. v. Hippels Angabe läßt diese Annahme um so richtiger erscheinen, als sich bei seinem Adenom die unregelmäßige Anordnung der Zellen im Zentrum, wo das stärkste Wachstum der Tumoren statthat, findet. Die Malignität ist dann auch hier nur eine Wachstumserscheinung (Ribbert).

Nach einem Befunde, den ich in der Hypophysis Nr. 2 (s. Tabelle) machen konnte, erscheint es mir wahrscheinlich,

daß diese malignen Adenome auch von vornherein die oben beschriebene Bauart besitzen können. Es fand sich nämlich in der Mantelzone dieses Organs eine Stelle, deren Durchmesser im Präparate 0,6 × 1,5 mm betrugen, die in gleicher Weise gebaut war wie die malignen Adenome: es war ein Haufen von Zellen, die den Zellen dieser Tumoren glichen und die ganz unregelmäßig, nur stellenweise um einige Bindegewebs- und Gefäßquerschnitte radiär angeordnet waren. Da die Bildung in der Mantelzone saß, die Nachbaralveolen komprimiert und die Zellen in diesen größtenteils zur Atrophie gebracht hatte, Merkmale, wie sie oben für Adenome als charakteristisch beschrieben wurden, so dürfte es hier sich ebenfalls um eine Neubildung vom Typus der malignen Adenome handeln.

Nun ist aber noch eine dritte Art der Entstehung denkbar. Nachdem die älteren Autoren wenig darauf geachtet hatten, ist besonders von Erdheim hervorgehoben worden, daß das Gewebe des Vorderlappens der Hypophyse fast bei jedem älteren Individuum in den Hinterlappen hineinwuchert. Dieses Verhalten der Hypophyse kann auch nach meinen Präparaten durchaus bestätigt werden. Das Hineinwachsen findet nun nicht überall dort statt, wo Vorder- und Hinterlappen sich berühren, sondern hauptsächlich an der Peripherie dieser Berührungsfläche. Die Wucherung geht aus von dem Gewebe des Teiles des Vorderlappens, der an den Hinterlappen grenzt, also von der Markschicht. Schon oben ist betont worden, daß wie in der Mantel-, so auch in der Markschicht die eosinophilen Zellen gegenüber den Hauptzellen gänzlich in den Hintergrund treten und an Zahl hier sehr gering sind. Das bestätigt unsere Auffassung von der Wucherungsfähigkeit des embryonalen Typus, der Hauptzellen, im vollsten Maße. Dem entspricht auch die Art der Zellen, die man im Hinterlappen findet: es sind 8—9 μ große, kubische Zellen mit 5—6 μ großem Kern (Durchmesser der Zellen bzw. Kerne), die den Hauptzellen, besonders aber den Zellen der malignen Tumoren gleichen, zumal sie vielfach etwas mehr Protoplasma besitzen, wie die Hauptzellen. Eine eosinophile Körnelung fehlt den Zellen oder ist hin und wieder angedeutet. Sie gleichen auch hier den erwähnten Zellen.

Die Wucherungen sind nun selten alveolär angeordnet, sondern die Zellen wachsen ganz unregelmäßig, bald einzeln, bald in größeren Haufen liegend, in das lockere Gewebe des Hinterlappens hinein. Dabei bleiben sie aber nicht stets stehen. sondern sie vermögen, wie Fig. 4 Tafel II zeigt, die Kapsel des Organs zu durchbrechen und sich außerhalb desselben, z. B. in dem Fettgewebe, weiter zu verbreiten, d. h. das Wachstum hat einen gewissen Grad von Malignität. Es ist daher annehmbar, daß diese Bildungen ebenfalls die Grundlage der großen malignen Adenome bilden können.

Nachdem somit dargelegt ist, wie die Entwicklung der Hypophysenadenome vor sich geht, sollen noch einige weitere Punkte besprochen werden.

Schon oben wurde erwähnt, daß das normale Hypophysengewebe durch postmortale Veränderungen leicht geschädigt wird. Solche Veränderungen treten in gleichem Maße an den Adenomen auf. Bei ihnen werden aber nicht selten regressive Vorgänge beobachtet, die sich während des Lebens abgespielt haben müssen. In den größeren Adenomen findet man so hyaline und colloïde Veränderungen am Epithel und erstere auch am Bindegewebe (Breitner, Weichselbaum, Ribbert) und auffallend häufig Nekrosen und Blutungen (Eisenlohr, Weichselbaum, Breitner, Linsmayer, Verf.). Die Erscheinung beruht offenbar auf der, besonders im Vergleich zum normalen Organ, geringen Gefäß- und Blutversorgung der Tumoren.

Es ist nunmehr noch auf die Häufigkeit der Hypophysenadenome einzugehen. Die bisher herrschende Ansicht (Weigert, Wolff, v. Hippel u. a.) ging dahin, daß die Hypophysenadenome zu den größten Seltenheiten gehören. Das kann nach diesen Unternehmungen nicht mehr behauptet werden. Zur Übersicht lasse ich eine Zusammenstellung der systematisch, d. h. durch Serienschnitte untersuchten Organe hier folgen.

Hieraus ergiebt sich die auffallende Tatsache, daß sich — ganz abgesehen von den Wucherungen in den Hinterlappen hinein — bei fünf von den neun über 37 Jahre alten Leuten Wucherungen fanden, die nach obigen Auseinandersetzungen als Adenome aufzufassen sind. Hierhin

sind nicht die beginnenden Adenome, d. h. die einzelnen stark vergrößerten Alveolen gerechnet, von denen einer in Fig. 2 abgebildet ist.

Bei Kindern sah ich weder Adenome noch vergrößerte Alveolen.

Obiger Satz von der Seltenheit der Hypophysenadenome muß daher dahin abgeändert werden, daß man sagt: Hypophysenadenome sind bei jungen Leuten selten, bei älteren Leuten, jenseits des 40. Jahres, häufig. Sie bleiben indes auch hier meistens nur klein und überschreiten selten die Grenzen des Organs.

Nach diesen Untersuchungen erscheint nunmehr der Hirnanhang, soweit sein Vorderlappen in Betracht kommt, als ein enorm wucherungsfähiges Organ. Wie ist das zu erklären?

Organ Nr.	Geschlecht	Todesursache (Anatom. Diagnose)	Alter	Anzahl und Durchmesser der Adenome mm
1	m.	Miliare Tuberkulose beider Lungen	37	0
2	m.	Anämie nach Exstirp. Carc. int.	40	1. 0,55 × 0,5 2. 0,6 × 1,5
3	w.		43	0
4	m.	Struma. Lungengangrän. Pleuraempyem.	45	0
5	m.	Carc. pylori		
6	w.	Multipl. Sklerose Peritonitis	54	1. 0,6 × 1,4 2. 1,4 × 1,7
7	m.	Lungenemphysem. Hypertr. d. r. Ventr.	55	0,7 × 1,4
8	w.	Struma. Pneumonie, Gangraena pulm. Pleuritis	68 70	0,47 × 1,4 0
9	m.	Carc. pylori	70	3,0 × 4,5[1])

Es sei noch bemerkt, daß Organ Nr. 6, 7 und 9 nur teilweise, da sich schon in den ersten Präparaten eine Wucherung fand, untersucht wurden.

[1]) Der Tumor war erst beim Durchschneiden des Organs an seiner sehr hellen Farbe erkennbar, die von dem dunklen Drüsengewebe scharf abstach. Die Fig. 1 ist nach einem gefärbten Präparat gezeichnet.

Bisher wurde der Hirnanhang für ein in absteigender Entwicklungsrichtung sich befindendes Organ gehalten (Strümpell u. a.). Aber schon Mihalkóvics betont gerade das Gegenteil: Amphioxus hat keine Hypophyse, die Myxinoiden besitzen eine solche, bei höheren Wirbeltieren reduziert sie sich nicht nur nicht, sondern sie nimmt im Gegenteil zu. Demnach befindet sie sich in aufsteigender Entwicklungsrichtung. Wie die Phylogenese, lehrt das auch die Ontogenese: während beim Menschen die Differenzierung der Hypophysenzellen beim Embryo fehlt, beginnt sie nach der Geburt mit dem Auftreten der Umwandlung eines Teils der Hauptzellen, die den embryonalen Zelltypus darstellen, in chromophile Zellen und nimmt mit dem Alter zu, etwa bis zum 40. Lebensjahre. Niemals werden aber sämtliche Hauptzellen differenziert, stets behält ein Teil seinen embryonalen Typus und somit seine Wachstumsenergie bei, und zwar vorwiegend in der Markschicht, der Mantelzone und im sog. Fortsatz, d. h. dem Teil des Vorderlappens, der am Trichter eine Strecke weit hinaufzieht und oben knopfförmig endet (Luschka, Erdheim u. a.). Hier, an diesen drei Stellen, ist auch der typische Sitz der Wucherungen; von den sieben in obigen neun Organen enthaltenen Adenomen (in zwei Organen fanden sich je zwei kleine Adenome) saßen sechs in der Mantelschicht. Die Wucherungen in den Hinterlappen gehen von der Markschicht aus, im „Fortsatz" sah Erdheim ein kleines Adenom. Da Hauptzellen überall in dem Organ auch noch beim Erwachsenen, wenn auch nur vereinzelt oder zu wenigen, vorhanden sind, so widerspricht das Vorkommen der kleinen Adenome in der Korkschicht nicht unsern Anschauungen.

Ein weiterer Beweis für die große Wucherungsfähigkeit der Hypophyse ist das Vorkommen zahlreicher vergrößerter — voneinander völlig getrennter Alveolen — in demselben Organ und, wie ich es in zwei Fällen sah (s. Tab.), mehrerer ebenfalls voneinander unabhängiger kleiner Adenome in einer Hypophyse.

Ist die Hypophyse aber ein sehr wucherungsfähiges Organ, so ist das Auftreten von Geschwülsten — offenbar in den meisten, wenn nicht allen Fällen Adenomen — bei Akromegalie

nichts Überraschendes, da wir bei der Akromegalie ein gesteigertes Wachstum nicht nur der „Spitzen", sondern ebenso der parenchymatösen Organe haben, ein Wachstum, das an den Organen des Kopfes besonders stark hervortritt, ja hier beginnen kann, wie die Fälle von Israel und Bleibtreu lehren, und das besonders auch die sog. Blutdrüsen, Schilddrüse und Nebenniere, mit denen die Hypophysis nach verbreiteter Ansicht anatomisch und physiologisch Ähnlichkeit hat, betreffen kann. Im übrigen habe ich die Frage schon an anderer Stelle erörtert.

Es spricht durchaus nicht dagegen, daß die bei weitem größte Anzahl der Akromegalen ihre Krankheit vor dem 40. Lebensjahre erworben hat, wo Wucherungsvorgänge in der Hypophyse gewöhnlich noch nicht stattfinden. Die Grundlage der Adenome, d. h. die so enorm wucherungsfähigen, embryonalen, Hauptzellen, sind gerade bei jüngeren Individuen noch zahlreicher als bei älteren.

Zum Schlusse möchte ich noch darauf hinweisen, daß gerade dann, wenn die Differenzierung der Hauptzellen zu eosinophilen Zellen ihre größte Ausdehnung erreicht hat und — ein Teil der Drüsenzellen bleibt undifferenziert — damit aufhört, etwa um das Ende der dreißiger Jahre, daß dann die Geschwulstbildung mit der Vergrößerung einiger Alveolen, wie beschrieben, ihren Anfang nimmt.

Erklärung der Abbildungen auf Taf. II.

Fig. 1. Sagittalschnitt durch den seitlichen Teil der Hypophysis Nr. 9. Lupenvergrößerung (etwa 6 : 1). V Vorderlappen, K Korkschicht, MK Markschicht, M Mantelschicht, Kol Kolloidzysten, H Hinterlappen, F Fettgewebe, Ka Kapsel der Hypophyse; A Adenom in der Mantelschicht.

Fig. 2. Stark vergrößerter Alveolus aus Organ 3. Vergr. etwa 100 : 1. Der Alveolus mißt im queren Durchmesser 250 μ, die ihn umgebenden zwischen 50 und 100 μ.

Fig. 3. Kleines Adenom aus der Mantelschicht des Organs 6. A Alveolen des Adenoms, NA normale Alveolen, KA komprimierte Alveolen, K Kapsel des Organs. Vergr. etwa 40 : 1.

Fig. 4. Wucherung des Vorderlappens in den Hinterlappen. Aus Organ 2. V Vorderlappen, H Hinterlappen, C Kolloidzyste der Markschicht,

H Hypophysenkapsel, P Periost, B Blutgefäß, F Fettgewebe, W wucherndes Epithel, das bei * die Kapsel der Hypophyse durchbricht und in das Fettgewebe hineinwächst. Vergr. 40 : 1.

Literatur.

Benda, C., Bericht über vier Fälle von Akromegalie. Deutsche mediz. Wochenschr. 1901. S. 537.

Derselbe, Über den normalen Bau und einige pathologische Veränderungen der menschlichen Hypoph. cerebri. Arch. f. Anat. u. Physiol. Physiol. Abt. 1900. S. 373. Vgl. auch Neurol. Zentralblatt. 1900. S. 786.

Bleibtreu, L., Ein Fall von Akromegalie. Münch. mediz. Wochenschr. 1905. S. 2079.

Breitner, Zur Kasuistik der Hypophysistumoren. Dieses Archiv, Bd. 93. S. 367. 1883.

Cagnetto, Zur Frage der anatomischen Beziehungen zwischen Akromegalie und Hypophysistumoren. Dieses Archiv, Bd. 176. S. 115. 1904.

Comte, Contrib. à l'étude de l'hypoph. humaine usw. Zieglers Beiträge, Bd. 23. S. 90. 1898.

Dostoiewsky, Über den Bau des Vorderlappens des Hirnanhangs. Arch. f. mikrosk. Anat. Bd. 26. S. 592. 1886.

Eisenlohr, Zur Kasuistik der Tumoren der Hypophysis. Dieses Archiv. Bd. 68. S. 461. 1876.

Erdheim, Zur normalen und pathologischen Anatomie d. Gland. thyr., parathyr. und Hypophysis. Zieglers Beiträge, Bd. 33. S. 158. 1903.

Derselbe, Über Hypophysenganggeschwülste und Hirncholesteatome. Wiener Sitzungsberichte, mathem.-naturwiss. Kl. Bd. CXIII, Heft 10, Abt. III. S. 537. 1904.

Flesch, Tagebuch der 57. Versammlung Deutscher Naturforscher und Ärzte. Magdeburg 1884. (zit. b. Dostoiewsky).

v. Hippel, Ein Beitrag zur Kasuistik der Hypophysistumoren. Dieses Archiv, Bd. 126. S. 124. 1891.

His, W., Zur allgemeinen Morphologie des Gehirns. Arch. f. Anat. u. Physiol. Anat. Abt. 1892. S. 347.

Israel, O., Der Akromegale Kauerauf. Dieses Archiv, Bd. 164. S. 344.

Langen, De hypophys. cerebri disquis. microsc. I.-D. Bonn. 1864.

Loeb u. Arnold, Adenom d. Gland. pituit. Dieses Archiv, Bd. 57. S. 172. 1873.

Löwenstein, C., Pathologisch-anatomische Untersuchungen über zwei Fälle von Akromegalie. I.-D. Bonn. 1906.

Lothringer, Untersuchungen an der Hypophysis einiger Säugetiere und des Menschen. Arch. f. mikrosk. Anatomie. Bd. 28. S. 257. 1886.

Luschka, Der Hirnanhang und die Steißdrüse der Menschen. Berlin, 1860.

Marie u. Marinesco, Sur l'anat. pathol. de l'acromégalie. Arch. de méd. exp. 1891. S. 539.

Mendel, E., Ein Fall von Akromegalie. Berl. klin. Wochenschrift. 1895 S. 1129.
Mihalkovics, Wirbelsaite und Hirnanhang. Arch. f. mikr. Anatomie. Bd. 11. S. 389. 1875.
Peiser, J., Über kadaveröse Kernveränderungen. Centr.-Blatt f. allgem. Path. u. path. Anat. Bd. 16. S. 513. 1905.
Peremeschko, Über den Bau des Hirnanhangs. Dieses Archiv. Bd. 38. S. 329. 1867.
Rathke, Über die Entstehung des Gland. pituit. Müllers Arch. f. Anat. u. Physiol. 1838. S. 482.
Ribbert, Ein Tumor der Hypophysis. Dieses Archiv, Bd. 90. S. 539. 1882.
Derselbe, Geschwulstlehre. Bonn, 1904.
Rogovitsch, Die Veränderungen der Hypophysis usw., Zieglers Beiträge. Bd. 4. S. 457. 1889.
Schoenborn, Über Akromegalie. Zieglers Beiträge. 7. Suppl. Festschr. f. Arnold. S. 468. 1905.
Schoenemann, Hypophysis und Thyreoïdea. Dieses Archiv. Bd. 129. S. 310. 1892.
Stieda, Über das Verhalten der Hypophysis des Kaninchens usw. Zieglers Beiträge, Bd. 7. S. 535. 1890.
v. Strümpell, Ein Beitrag zur Pathologie und pathologischen Anatomie der Akromegalie. D. Zeitschr. f. Nervenheilkd. Bd. 9. S. 52. 1897.
Tamburini, Beitrag zur Pathogenese der Akromegalie. Centralblatt für Nervenheilkunde und Psychiatrie. 1894. S. 625.
Weigert, Zur Lehre von den Tumoren des Hirnanhangs. Dieses Archiv, Bd. 65. S. 219. 1875.
Weichselbaum, Zu den Neubildungen der Hypophysis. Dieses Archiv, Bd. 76. S. 444. 1879.
Wolf, Beitrag zur pathologischen Anatomie der Hypophysis. Zieglers Beiträge, Bd. 13. S. 629. 1893.

V.

Über einen Fall von multiplen Nebenmilzen.

Aus dem patholog.-anat. Institut der Universität Heidelberg.

Von

Dr. Karl Schilling.

(Ehemal. Vol.-Assist. am pathol. anat. Institut der Universität Heidelberg.)

Wohl in jedem Lehrbuche der Anatomie und auch der pathologischen Anatomie werden wir die Angabe finden, daß neben der Hauptmilz relativ häufig Nebenmilzen in kleinerer

und größerer Anzahl vorkommen, ein Befund, welcher kaum als eine Abweichung von der Norm betrachtet wird. Selbst eine verhältnismäßig große Zahl, wie sie z. B. Rokitansky und Hyrtl angeben, hat bislang nur wenigen Anlaß gegeben, der Erscheinung näher zu treten.

Rokitansky gibt an, daß sich als Exzeßbildung Nebenmilzen bis zu 20 und darüber hauptsächlich im Ligamentum gastrolienale finden; Hyrtl nennt sogar die Zahl 40 als die ungefähre Grenze nach oben. Speziell führt er vier Fälle von Transpositio viscerum an, in denen er die Milz in 5—11 Teile zerlegt fand. Als Sitz der Nebenmilzen nennt er das Ligamentum gastrolienale und das Mesocolon transversum. Ich führe den Passus hier an, weil er ein gewisses Interesse für meine Arbeit hat: „Sehr häufig sitzt eine Nebenmilz an der unteren Fläche des Mesocolon transversum, zwischen dessen beiden Lamellen. Sollte dieser Befund vielleicht etwa auf die Mesenterialdrüsennatur der Milz hinweisen?“ Ich erwähne noch kurz, daß C. Küttner gelegentlich der Beschreibung eines Falles von Milzanomalie erwähnt, daß man die Milz aus perlschnurartig zusammengereihten Teilen im Ligamentum gastrolienale finden kann. Neuerdings hat Fürst eine Teilung der Milz in fünf völlig gesonderte Teile beschrieben. Es handelt sich in diesen zuletzt angeführten Anomalien nicht um Nebenmilzen, sondern um eine Zersprengung der Hauptmilz, ein Moment, welches ich nur bedingt verwerten kann. Im Jahre 1897 veröffentlichte der Italiener Tedeschi einen Fall von multiplen Milzen, und in seiner Arbeit findet man eine gute Beschreibung einer gleichen Veröffentlichung von Maffucci. Beide Arbeiten werden an anderer Stelle ihre Würdigung finden.

Von deutschen Autoren kann ich nur H. Albrecht nennen; vielleicht noch Helly, obwohl die Zahl der Nebenmilzen in diesem Falle eine relativ geringe, nämlich 11 war, und sie sich alle in unmittelbarer Nähe der Milz befanden. Ferner hat sich Hans Haberer der Mühe unterzogen, in einer Arbeit über Nebenmilzen die bis 1901 existierende Literatur durchzusehen, um einen Gesichtspunkt zu gewinnen, der ihm eine wissenschaftliche Einteilung dieser Gebilde ermöglichte. Er führt aus, daß die früheren Autoren die Nebenmilzen teils als Abschnü-

rungsprodukte angesehen haben, so Meckel, Aeby, Henle und Rauber, teils als Exzessivbildungen, wie Gegenbaur und Luschka; daß Krause sie für Hemmungsbildungen erklärte, da die Milz sich aus einer in Lappen geteilten Zellmasse entwickele. Als Bezeichnungen dienten die Ausdrücke: Lien succenturiatus und Lien accessorius, zusammen gebraucht, auch allein, meist aber als identisch angewandt.

Nun orientiert sich Haberer über die Fundstätten für Nebenmilzen, und findet dann in der Beziehung zur Hauptmilz das Moment, welches ihn berechtigt, eine Einteilung in Lienes succenturiati und Lienes accessorii zu treffen. Die Lienes succenturiati sind Nebenmilzen, die, in unmittelbarer Nähe der Milz, entweder einer exzessiven Kerbenbildung oder einer Lappung der Hauptmilz ihren Ursprung verdanken, Lienes accessorii dagegen sind Nebenmilzen, für welche man keinerlei Beziehungen zum Hauptorgan nachweisen kann, außer daß sie bisweilen von Zweigen der Arteria lienalis versorgt werden.[1]) Eine Erklärung für die Entstehung der unter dem Begriff akzessorischer Milzen unterzuordnenden Nebenmilzen gibt Haberer nicht, da die ihm vorliegenden Forschungen es ihm nicht ermöglichen.

Auch der Weg des Experimentes wurde beschritten, aber ohne den gewünschten Erfolg. Die Beobachtungen an Tieren, denen man die Milz exstirpiert hatte (Foa, Griffini, Tizzoni, Winogradow) haben zu keinem abschließenden Resultat geführt.

Im 20. Bande der Beiträge von Ziegler hat Albrecht „einen Fall von 400 über das ganze Peritoneum zerstreuten Milzen“ beschrieben. Er veröffentlichte diesen Fall in erster Linie wegen der großen Zahl der Milzen, dann aber auch wegen der Ausbreitung über fast das ganze Peritoneum viscerale und auch parietale. Denn seine Ansicht über das Vorkommen von Nebenmilzen war folgende: „Wir müssen uns vorstellen, daß jede Nebenmilz aus einem gesonderten, nicht mit der Hauptmilz zur Vereinigung gekommenen Milzkeime entstanden ist; die Bildung von Nebenmilzen stellt also einen

[1]) Dieser Nomenklatur fügt Helly in einer kurzen Veröffentlichung über eine zweigeteilte Milz mit Nebenmilzen eine dritte Bezeichnung hinzu: Lien lobatus, und versteht darunter eine in mehrere Teile zerlegte Hauptmilz. Ein sehr schöner Fall von Lien lobatus ist der oben erwähnte Fall von Fürst.

gewissen Grad von Entwicklungsstörung vor. Immer aber bleibt ihr Fundort an die normale Bildungsstätte der Milz, das Mesogastrium geknüpft."

Ich gebe im folgenden einen ausführlichen Auszug von der Beschreibung des Falles. Was die Nebenmilzen anlangt, so finden sie sich:

1. Am rechten oberen Quadranten des Peritonaeum parietale der Bauchdecken.

2. Im vorderen Anteile des Lig. susp. hepatis.

3. Am Peritoneum der oberen Fläche der Leber, ganz rechts, nahe dem Ansatz des sog. Lig. hepatorenale. „Vom Lig. hepatorenale aus zieht außerdem eine fadenförmige freie Peritonäalduplicatur, die eine etwa hanfkorngroße Nebenmilz einschließt, strangartig zur Leber."

4. Im Peritoneum der rechten Zwerchfellhälfte, am zahlreichsten dort, wo sich das Peritoneum der Leber zum sog. Lig. coronarium hepatis umschlägt.

5. „Ganz in der Nähe des hinteren Abschnittes des Lig. suspensorium hepatis und an dessen rechter Serosafläche.

6. Linkerseits vom Lig. suspensorium oberhalb des Lig. coronarium.

7. Im Lig. triangulare des linken Leberlappens.

8. „Etwas nach links und vor der Cardia gelegen ein walnußgroßes Paket von Nebenmilzen . . . „An ihrer Oberfläche erscheinen die linken Randpartien des Lig. gastrocolicum gleichsam angelötet, so daß sie pseudomembranähnliche Stränge bilden, die zur großen Curvatur das Magens und zur Flexura lienalis coli ziehen."

9. „Am lateralen Anteil der pars sinistra costalis des Zwerchfells findet sich abermals eine Gruppe von mehr als 15 kleinen Nebenmilzen, welche entweder mit den ganz hinaufgezogenen Randpartien des großen Netzes verwachsen sind, oder denen fetzige Peritonealfäden anhängen. Der Raum zwischen linker Zwerchfellhälfte einerseits und Fundus des Magens und Flexura lienalis coli andererseits ist daher vielfach durchzogen von pseudomembranähnlichen Peritonealfalten, welche auch nach hinten den vorgenannten Saccus lienalis vollständig abschließen, so daß beim Emporheben des Magens und der Flexura lienalis coli keine typisch gelagerte Hauptmilz zu sehen ist. Auch in diesen Partien liegen zerstreut größere und kleinere Nebenmilzen. Die Flexura lienalis coli steht viel höher als normal, dem Zwerchfell ganz angeschlossen und macht einen sehr spitzen Winkel."

10. Im Peritoneum, das von der Flexura lienalis coli und dem Colon descendens aus die vordere Bauchwand überzieht.

11. An dem die hintere Bauchwand bekleidenden Peritoneum, an der Stelle, die von der unteren Hälfte des Colon descendens und der Flexura sigmoidea bedeckt wird.

12. Am Peritonealüberzug der vorderen Fläche des oberen Drittels des Rectums.

13. In dem das Cavum Douglasii bekleidenden Peritoneum.

14. An der medialen Fläche des Colon descendens, z. T. in den Appendices epliploicae, z. T. „in der Linie, wo das Peritoneum, nachdem es die hintere Bauchwand überzogen, sich auf das Colon umschlägt."

15. In dem die hintere Bauchwand bekleidenden Peritoneum des Colon descendens und der Radix mesenterica.

16. An der Wurzel des Gekröses des unteren Jejunum, und „im Gekröse des oberen Ileum, an dessen unterer Fläche, knapp am Ansatz an den Darm; auch „am oberen Blatt des Gekröses der unteren Ileumschlinge, nahe der Bauhinschen Klappe."

17. Lateral vom Coecum und Colon ascendens, „wo das Peritoneum, die hintere Bauchwand bekleidend, sich zur vorderen umschlägt."

18. Im Lig. hepatogastricum.

19. Im rechten und linken Drittel des Lig. gastrocolicum.

20. „Die meisten Milzen besitzt das große Netz" . . . und zwar sitzen sie hauptsächlich an dem unteren Rande desselben.

Neben diesem Befunde zeigte sich im Fall von Albrecht noch eine Schwellung der mesenterialen und retroperitonealen Lymphdrüsen. Die linke Niere ist hypoplastisch und mit dem Zellgewebe der seitlichen und hinteren Bauchwand mittels eines derben fibrösen Stranges verbunden. Die zugehörende Arterie ist obliteriert, die Vene klein, aber normal entwickelt.

Die Milzgefäße haben „normalen Ursprung und Lage am oberen Rande des Pankreas, nur erscheinen sie auffallend enge. Die weitere Verfolgung dieser Gefäße führt zur Auffindung der Hauptmilz, welche etwas weiter nach oben als normal, mit dem Zwerchfell durch reichliche pseudomembranähnliche Peritonealduplicaturen verwachsen, liegt. Sie ist walnußgroß, rundlich, von vorn nach hinten etwas plattgedrückt."

An ihrem unteren Pol liegen mehrere Packete Nebenmilzen.

Die Milzarterie endet als Arteria gastro-epiploica sinistra.

Die histologische Untersuchung verschiedener Milzen von verschiedenen Stellen ergab typisches Milzgewebe.

Ausgehend von der Erklärung, welche Toldt für das Entstehen multipler Milzen gibt — diese Erklärung ist weiter unten angegeben —, meint Albrecht, daß man einen solchen Fall unter die echten Exzessivbildungen rechnen könnte. „Während bei der Bildung von Nebenmilzen das Coelomepithel des Mesogastrium an verschiedenen Punkten die Fähigkeit gewinnt, zu proliferieren und Milzgewebe zu bilden, könnte man sich für unseren Fall vorstellen, daß ganz ausnahmsweise unter dem Einfluß unbekannter Entwicklungsstörungen das Coelomepithel an sehr verschiedenen Punkten — nicht auf das Mesogastrium beschränkt — dieselbe Fähigkeit erlangt hätte."

Aber in Anbetracht der Mißbildung der linken Niere und des großen Netzes (dieses ist in der Hauptsache in zwei Teile getrennt und an den Rändern vielfältig zerfetzt) möchte Albrecht lieber in einem intrauterinen Trauma, „in der Einwirkung einer schweren, wahrscheinlich mechanischen Störung auf die Milz und linke Nierengegend" die Ursache sehen.

Soviel über diesen Fall. Vielleicht darf ich hinzufügen, daß ich die Erklärung Albrechts nicht nur für die richtige, sondern für die einzig mögliche halte. Das „Warum" wird durch einen späteren Abschnitt dieser Arbeit beantwortet werden.

Ich schließe hier eine kurze Beschreibung der Fälle von Tedeschi und Maffucci an, um ihnen dann den Fall anzureihen, welchen ich veröffentlichen will.

Tedeschi[1]) fand an einem 15jährigen an Cerebrospinalmeningitis gestorbenen Mädchen eine ektopische etwas atrophische Milz mit zahlreichen narbigen Einziehungen und hyperplastischen Trabekeln, ferner eine Torsion des Stieles der Milz, deren Gefäße ihren normalen Ursprung hatten. Außerdem zeigte sich eine Verlagerung des Colon transversum, das schief zur linken Bauchseite hinabzog; ferner war der linke Leberlappen vergrößert. Die Milz saß tief unten in der linken Bauchseite am großen Netz und war durch einen Strang dem linken Mutterbande angeheftet. Entlang den Milzgefäßen fanden sich etwa 50 Nebenmilzen, und außerdem 2 im Epiploon gastro-colicum; in der Leber zeigten sich multiple lymphatische Bildungen. Als die wahrscheinlichste Erklärung führt Tedeschi an, daß das Primäre die Läsion der Milz gewesen sei und das Sekundäre die vicariierende Bildung der Nebenmilzen, und er stützt diese Behauptung auf die Erfahrungen, die man nach experimentellen Milzexstirpationen an Tieren gemacht hatte.

Die gleiche Erklärung gibt er auch für den Fall, den Maffucci beschrieben hatte. Auch hier fanden sich neben einer atrophischen und durch Narben deformierten Milz, die am Diaphragma adhaerent war, zahlreiche Nebenmilzen, die hauptsächlich im großen Netz, ferner im Ligamentum gastro-splenicum und im Mesocolon ihren Sitz hatten.

In meinem Falle handelt es sich um eine 47jährige Frau, welche mit der Hauptdiagnose: Uteruscarcinom mit Übergreifen auf die Blase; Nierentumor rechts und Insuffizienz beider Nieren, zu Anfang dieses Jahres (1905) im pathologischen Institut zu Heidelberg zur Sektion kam.

[1]) Gazetta d. ospedali e d. cliniche 1897.

Aus dem Sektionsbericht (Prof. Dr. E. Schwalbe) entnehme ich nur dasjenige, was für die vorliegende Untersuchung von Interesse ist. Bei der Eröffnung der Bauchhöhle zeigte sich, daß in einer etwa kirschgroßen Nabelhernie fest adhärentes Netz liegt. Im übrigen ist das große Netz unverändert und hängt völlig frei über das Konvolut der Dünndarmschlingen herab. In seinem Ursprung und in seiner Gestaltung zeigt es völlig normale Verhältnisse, höchstens daß es links oben ein wenig mit in die Verwachsungen einbezogen ist, welche sich um die Milz herum vorfinden. Die Lage der Bauchorgane, namentlich Leber, Magen, Dickdarm und Dünndarm ist eine völlig normale.

Im großen Netz finden sich etwas verdeckt durch das reichlich entwickelte Fettgewebe etwa 40 (ich zählte 42) Knötchen von Stecknadelkopf- bis Kirschkerngröße. In Form, Größe und Sitz verschieden, werden sie doch alle ihrem makroskopischen Verhalten nach als Nebenmilzen diagnostiziert. Ihre Anordnung ist eine völlig regellose. Besonders ins Auge fallend ist eine Kette von Nebenmilzen, welche sich ziemlich genau in der Mitte des Netzes auf dessen Oberfläche vom Magen über das Quercolon bis nahe an den unteren Rand hinabzieht. Die rechte Seite des Netzes — indem ich die genannte Milzkette als Teilungslinie benutze — ist frei von Nebenmilzen bis auf eine kleine Stelle, die nun allerdings von besonderem Interesse ist. Das große Netz hat, wie man es übrigens in vielen Fällen beobachten kann, eine Verbindung mit der Gallenblase, und die Anheftestelle liegt in einer geraden kurzen Linie auf der Unterfläche der Gallenblase bis nahe zum Fundus. Nun finden sich in diesem „Verbindungszipfel" des Netzes zwei etwa bohnengroße Nebenmilzen, und in ihrer Fortsetzung gelegen zeigt sich auf der Serosa des Fundus der Gallenblase ebenfalls ein Milzknötchen, als ein schmales, längliches, plattes Gebilde, dessen Maße etwa 5 mm in der Länge, 2½ mm in der Breite und 1 mm in der Dicke betragen. Ob nun die Verbindung mit dem Netz bis zu dieser Stelle reichte, ließ sich an dem Präparat, so wie es mir zu Händen kam, nicht mit Sicherheit feststellen; an die Möglichkeit darf ich wohl denken, aber als Tatsache will ich es nicht behaupten.

Auf der Oberfläche der linken Seite des großen Netzes finden sich nach oben hin noch vereinzelte Milzen, während sie auf der Unterfläche, über eine größere Strecke verteilt, reichlicher sind. Bemerkenswert ist, daß sich keine Nebenmilz am Rande des großen Netzes findet, daß eine einzige in dem Peritonealbande ihren Sitz hat, welches unterhalb der Hauptmilz das große Netz, bzw. das große Netz und einen Teil der Flexura lienalis coli mit der seitlichen und hinteren Bauchwand verbindet (Lig. pleurocolicum). Ein sehr kleines rundliches Knötchen läßt sich noch auf der Spitze einer Appendix epiploica des Colon descendens, etwa dem Ende der Flexura sigmoidea entsprechend, nachweisen. Die Hauptmilz befindet sich an der normalen Stelle, sie ist mit der Umgebung, namentlich dem Fundus des Magens, dem Diaphragma und der hinteren und seitlichen Bauchwand auf das innigste verwachsen. Von einer beträcht-

lichen Größe, welche sich jedoch innerhalb der Norm hält, ist die Form des Organs im ganzen verändert durch eine Knickung in der Mitte, so, daß der obere Teil nahezu einen rechten Winkel mit dem unteren Teile bildet. Ferner ist das Organ durch größere und kleinere Einschnitte mehrfach gelappt; die Milzränder zeigen nicht die typische Konfiguration der Norm, sondern sie sind alle mehr oder weniger abgerundet und abgestumpft. Von den Einschnitten sind zwei durch Länge und Tiefe besonders ausgeprägt. Der eine entspricht in seiner Lage der oben erwähnten Knickung und verläuft unterhalb des unteren Endes des Hilus der Milz. Der zweite Einschnitt trennt den unteren Teil des Organes in zwei ungleich große Partien, von welchen die obere die größere ist. Die Milz stellt sich somit im großen und ganzen als dreilappig dar, und die einzelnen Lappen erhalten noch dadurch eine gewisse Selbständigkeit, daß zu jedem ein Ast der Milzgefäße geht. Der Hauptstamm der Arteria und Vena lienalis, in normalem Verlaufe oberhalb und hinter dem Pankreas ziehend, tritt in den oberen Teil ein, sich am Hilus vielfältig verzweigend. Von den Hauptstämmen zweigen sich, etwa 5 cm vom Hilus entfernt, die beiden Gefäße für die unteren zwei Teile ab: eine Arterie und eine Vene, die sich bald in je einen Zweig für den mittleren und je einen Zweig für den unteren kleinsten Milzanteil teilen. Von der Teilungsstelle der Gefäße aus zieht nach unten ein Ast zu einer ansehnlichen Nebenmilz, welche, die Größe etwa einer Walnuß erreichend, dem Hauptorgan anliegt.

Diese geschilderten Verhältnisse ließen sich nur dadurch überblicken, daß man die Milz und die Gefäße aus starken Verwachsungen herauslöste. — Der rechte Lappen der Leber ist von normaler Größe und auch von normaler Konfiguration. Der linke Lappen dagegen ist klein, und außerdem durch mehrere Einschnitte an Vorderrand und Unterfläche, welche zum Teil recht tiefgreifend sind, in seiner Form verändert.

Die linke Niere ist ein bohnenförmig gestaltetes, in seiner Mitte spitzwinkelig geknicktes Gebilde von etwa 2 cm Länge, 1 cm Breite und 2 mm Dicke; die Knickungsstelle hat kaum die Dicke eines halben Millimeters. Das Organ liegt an normaler Stelle eingebettet in fibröse Stränge; die zu- und abführenden Gefäße sind, wenn auch klein, normal entwickelt. Sehr auffallend ist der Unterschied der beiden Nierenarterien an ihrer Abgangsstelle von der Aorta: rechts ein mächtiger, über normal großer Stamm und links ein kleines, unansehnliches Gefäß. Den gleichen Befund bietet der ebenfalls wohl entwickelte Ureter. Von der Blase aus läßt er sich mit einer feinen Sonde eine kurze Strecke weit sondieren.

Die rechte Niere zeigt Veränderungen, welche nur der Vollständigkeit wegen mit einigen Stichworten hier erwähnt werden sollen. Wir finden bei starker Vergrößerung des Organs eine Pyelonephritis suppurativa mit starker Erweiterung von Kelchen und Becken, und multiple Abscesse in dem hochgradig parenchymatös veränderten Gewebe. Das für uns wesentliche — und selbst dieses hat nur ein untergeordnetes Interesse — ist die Annahme einer schon vor dem Beginne der Erkrankung vorhandenen Ver-

größerung, einer vikariierenden Hypertrophie, welche durch die Größe der zuführenden Arterie gesichert wird. Längs der Aorta sind die Drüsen auf beiden Seiten des Gefäßes stark vergrößert.

Das Pankreas zeigt in Lage und Form keine Abweichungen von der Norm.

Der mikroskopische Befund ist ein sehr einfacher.

Die Hauptmilz zeigt außer einer geringgradigen Stauung keine pathologischen Prozesse. Dasselbe Bild zeigen die Nebenmilzen, von denen fünf aus verschiedenen Stellen des großen Netzes, ferner die Milz auf der Serosa der Gallenblase und das kleine Knötchen von der Spitze der Appendix epiploica untersucht wurden. Davon bieten sämtliche bis auf zwei auf jedem Schnitte den Bau der normalen Milz. Die beiden Ausnahmen sind ein sehr kleines Knötchen aus dem großen Netz und das von der Spitze der Appendix. Diese beiden Gebilde haben eine deutliche, gut abgegrenzte Kapsel, und von derselben aus verzweigt sich ein feines, bindegewebiges Netzwerk, in welchem die Gefäße verlaufen, soweit solche erkennbar sind. In dem Reticulum zeigen sich größere Bluträume und zellreiche Partien: das Bild der Milzpulpa. Um die Arterien sieht man an vereinzelten Stellen eine besonders starke Anhäufung von zelligen Elementen, welche den Malpighischen Körperchen entsprechen. Es fehlen nur auf vielen Schnitten Gebilde, die man mit Sicherheit für Trabekel erklären darf; dagegen sah ich auf einem Schnitte ein größeres Gefäß durch etwa $\frac{3}{4}$ des kleinen Organes innerhalb einer bindegewebigen Umhüllung verlaufend, welcher Bindegewebsstreifen, durch das ganze Gebilde verfolgbar, mit der Kapsel auf beiden Seiten in Verbindung stand. Ich stehe daher nicht an, auch diese kleinsten Knötchen für Nebenmilzen zu erklären, da sie sämtliche Erfordernisse für eine Milz haben, wenn man auch die Bilder mehrerer Schnitte kombinieren muß, ein Umstand, der bei der Kleinheit der Objekte verständlich wird.

Das Knötchen auf der Gallenblase erwies sich als typische Milz.

In Leber und Pankreas zeigte sich keine Vermehrung der lymphatischen Elemente; die geschwollenen Lymphdrüsen erwiesen sich als carcinomatös erkrankt. Die linke Niere zeigt mikroskopisch bedeutende Veränderungen. Die Kapsel ist derb und verhältnismäßig dick, etwa $\frac{1}{2}$ mm, d. h. etwa die Hälfte der Dicke des ganzen Organs. Mark und Rinde sind nicht zu unterscheiden. Unter der Kapsel findet man hier und da cystisch erweiterte Harnkanälchen mit plattem und kubischem Epithel und zum Teil ausgefüllt mit einer kolloiden Masse; daneben finden sich derbe Bindegewebszüge, durchzogen von vereinzelten Gefäßen, deren Lumen durch Intimawucherung stark reduziert ist. Nierenbecken und Ureter sind mit desquamierten und zum Teil morphologisch veränderten Epithelien fast völlig ausgefüllt, was sich übrigens beim Aufschneiden des Ureters auch makroskopisch erschließen ließ.

Sehen wir einmal in diesem unserem Falle von den perisplenitischen Prozessen und der Hypoplasie der linken Niere

ab — durch welche Momente die Erklärung nahe gelegt scheint —; wir können es mit gutem Rechte tun, da genügend Fälle von alleinigem Vorkommen zahlreicher Nebenmilzen an den verschiedensten Stellen des Peritoneums bekannt sind. Und wenn auch die Anzahl nur in sehr seltenen Fällen, sagen wir einmal, die Zahl von 20 übersteigt, so kann bei Abwesenheit jedes anderen pathologischen Momentes durch die größere Anzahl wohl ein auffallender, aber kein prinzipieller Gegensatz bedingt sein.

Für eine Mißbildung der postulierten — und, ich sage nochmals, in vielen Fällen vorhandenen — Art gibt es mehrere Möglichkeiten der Erklärung.

Wir können sie als eine Hemmungsbildung ansehen, eine Bildung, bei welcher das Organ auf einer früheren Stufe der Entwicklung stehen geblieben ist. Es muß somit das vorliegende Bild irgend einem Stadium der Ontogenese entsprechen. Die zweite Möglichkeit einer Erklärung ist mit dem Begriff des Atavismus, des Rückschlages, gegeben, d. h. wir haben ein Bild vor uns, wie es nur innerhalb der Phylogenese vorkommt. Dabei muß man berücksichtigen, daß alle anderen Organe, auch diejenigen, zu welchen die Mißbildung Beziehungen hat, normal entwickelt sein können oder ebenfalls Veränderungen aufweisen, und daß infolgedessen Bilder zustande kommen, die dem rekonstruierten phylogenetischen Zustand nicht entsprechen und somit gar leicht für morphologisch unerklärlich gehalten werden. Gerade bei der Miiz werden solche Momente ihre Rolle spielen: denn das dorsale Mesenterium, in welchem die Milz sich anlegt, erleidet auf dem langen Wege der Phylogenese gar mannigfache Veränderungen.

Als dritte Möglichkeit der Entstehung führe ich die Keimversprengung an, und zu ihrer Erklärung läßt sich in manchen Fällen ein intrauterines Trauma heranziehen, zumal wenn dasselbe noch anderweitige charakteristische Spuren zurückgelassen hat. Je nach der Art und Stärke dieses Traumas, und besonders nach der Zeit seines Auftretens werden die Bilder verschieden sein; unter Umständen ist das Hauptorgan gar nicht angelegt und tritt dann multipel auf, natürlich an Stellen gebunden, denen die Fähigkeit innewohnt, das betreffende Gewebe zu bilden.

Viertens will ich bemerken, daß eine intrauterine Erkrankung sehr wohl imstande ist, eine Mißbildung als direkte und indirekte Folge zu erzeugen.

1. Wenn wir nunmehr die Ontogenese der Milz ins Auge fassen, wenn wir die erste Anlage dieses Organs beim Menschen betrachten und Vergleiche anstellen mit der Phylogenese, so werden wir finden, daß diese erste Anlage das Organ bereits auf einer Stufe zeigt, welche weit entfernt ist von primitiven Stadien und phylogenetisch bereits sehr hoch steht. Da nun gleichzeitig die Mesenterialbildungen, die für die Topographie der Milz wesentlich sind (siehe im Verlaufe dieses Abschnittes), bereits vorhanden sind, so werden wir als Hemmungsbildungen nur diejenigen Nebenmilzen ansprechen können, welche, in unmittelbarer Nähe der Hauptmilz, eine Fortsetzung ihrer Pole darstellen.

2. Die Milz legt sich als eine Verdickung im Mesogastrium an. Welche Zellen diese Verdickung hervorrufen, ob sie mesodermalen oder entodermalen Ursprungs sind, oder ob sie beiden Keimblättern entstammen, diese vielumstrittene Frage kümmert uns hier nicht; wir haben es mit der Topographie der Anlage zu tun. Nun bemerkt Toldt — und ich habe diese Stelle auch anderweitig in dieser Arbeit verwertet —, daß ähnliche umschriebene Verdickungen auch an anderen Stellen des Coelomepithels vorkämen. Aber da diese Stellen nicht näher bezeichnet sind, und selbst die Phylogenese zeigt, daß die Milzanlage an einen gewissen, wenn auch großen Teil des Peritoneums gebunden ist, so wird man aus dieser Bemerkung Toldts keinen Schluß ziehen können.

Dieser Teil des Peritonaeums ist, phylogenetisch gesprochen, die linke Platte des dorsalen Mesenteriums, ontogenetisch gesprochen, die linke Platte des Mesogastriums. Aber diese einfache Behauptung muß eingeschränkt werden: wir setzen dabei einen normalen Situs viscerum voraus. Zweitens müssen wir von dem Fehlen der Hauptmilz absehen, ein Zustand, der gerade beim Menschen als eine, wenn auch nicht allzuhäufige, Mißbildung beschrieben ist, schwer erklärlich, wenn es nicht gelang, irgend ein kompensatorisches Moment aufzufinden. Als solche werden angegeben: das Knochenmark, die Lymph-

drüsen, die Hämolymphdrüsen, die lymphatischen Elemente in der Darmwand, in Leber, Pankreas und Thymus.

Bei Ceratodus beschrieb Ayers das Fehlen der Milz und ihre Vertretung durch die Lymphoidorgane in der Darmwandung. Beim Menschen wird das Fehlen der Milz nicht einheitlich beurteilt; so lese ich aus Taruffis Worten ein direktes Leugnen dieser Mißbildung: Er nimmt eine so weitgehende Zersplitterung an, daß sich das Organ der Nachforschung entzieht. Ich selbst glaube, daß die Milz wohl entbehrt werden kann — eine Annahme, zu der man schon durch die Erfolge der Chirurgie bekehrt wird —, aber nicht ihre Funktion, daß diese aber von den Lymphdrüsen übernommen werden kann. Denn diese Organe arbeiten unter bestimmten pathologischen Verhältnissen mit dem gleichen Resultat, wenn auch nicht auf die gleiche Art und Weise. Daß sie unter Umständen auch physiologisch die Milz vertreten können, dafür sprechen die Veränderungen, welche nach Milzexstirpation an ihnen wahrgenommen wurden.

Die oben erwähnte Behauptung von der Beziehung der Milz zu dem genannten Peritonäalabschnitt führt zu einer Konsequenz, welcher durch einige Tatsachen widersprochen wird. Denn die einfache Folge aus dem Gesagten: daß nämlich Transposition des Magens (beim Menschen) mit Transposition der Milz verbunden sei, finden wir zwar in den allermeisten, aber nicht in sämtlichen Fällen bestätigt. Und so geht das gemeinschaftliche Moment, das uns die Phylogenese für die normale Bildung der Milz (wobei somit Hemmungs- und atavistische Bildungen eingeschlossen sind) zu erkennen gab, für Mißbildungen dieses Organes verloren; es bleibt nur noch eine gewisse Abhängigkeit von der Anordnung des Gefäßsystems. —

In einem niederen Entwicklungszustande (bei Amphibien) finden wir die Milz als ein langgestrecktes Organ, welches in der linken Platte des dorsalen Mesenteriums fast den ganzen Darm vom Endteile des Vorderdarmes bis zum Enddarm begleitet. Innerhalb der verschiedenen aufsteigenden Tierreihen zeigt sich nun eine große Variabilität, und nur das Eine läßt sich für fast alle Klassen feststellen: bei jeder eine mehr oder minder weitgehende Reduktion des Organs. Wir finden Rück-

bildung sowohl am distalen Ende, als auch am proximalen, als auch an beiden zugleich. Wo aber Reduktion eingetreten ist, läßt sich immer der Weg, auf welchem es geschah, mit Sicherheit erkennen: von den Polen der Milz verlaufen Peritonealfalten, die Plica rectolienalis und die Plica gastrolienalis (Klaatsch), und bisweilen finden wir als untrügliche Zeugen diese Plicae besetzt mit einer Anzahl Nebenmilzen.

Diese einfachen Verhältnisse ändern sich nun mit der Ausbildung der Vorder-Mitteldarmschlinge, mit dem Anschluß des Mesorektums an das Mesoduodenum und drittens mit der stärkeren Entfaltung des großen Netzes. Dieses, aus dem Mesogastrium hervorgegangen (Johannes Müller) und nach Klaatsch in seiner Genese in innigster Beziehung zur Milzanlage, bildet sich nicht in dem Maße zurück, wie sich die Milz von ihm entfernt, sondern gelangt im Gegenteil zu einer immer stattlicheren Entfaltung.

Diesen Mesenterialverhältnissen hat sich nun die Milz angepaßt. Und so sehen wir denn das Organ bei Echidna, obgleich es wieder vom Vorderdarm bis zum Enddarm zieht, in einer gänzlich veränderten Gestalt. Es ist dreilappig geworden. Von einem Vereinigungspunkte aus zieht der Lobus anterior nach oben (cranialwärts) und ist dem Mesogastrium verbunden, der Lobus medius nach rechts, und er gehört dem Ende des Mesogastrium und dem beginnenden Mesoduodenum an, und der Lobus posterior erstreckt sich nach unten (caudalwärts) im Bereiche des Mesorektum. Tritt nunmehr — was tatsächlich der Fall ist — eine Rückbildung ein, so bleibt, wenn die Reduktion den Lobus posterior betrifft, die Plica rectolienalis als Zeuge für die frühere Ausdehnung des Organes in das Mesorektum; es bezeichnet die Plica gastrolienalis — nicht zu verwechseln mit dem ligamentum gastrolienale — den Weg der Rückbildung des Lobus anterior, und der Lobus medius zieht sich längs des Omentalrandes zurück, welcher Weg relativ häufig durch Nebenmilzen gekennzeichnet wird. Beim Menschen unterliegen alle drei Lappen einer Reduktion; am meisten der Lobus posterior.

Die Plica rectolienalis erhält sich nicht in ihrer ursprünglichen Form. Abgesehen von einer mehr oder minder weit-

gehenden Verkürzung bei den verschiedenen Tieren, abgesehen von einer Verschiedenheit ihres Endpunktes, indem sie außer auf das Mesorektum auch auf das Colorektum selbst auslaufen kann, sehen wir bei einigen höheren Tieren und auch beim Menschen eine Abzweigung von ihm über die linke Niere zur seitlichen Bandwand verlaufen: das Ligamentum pleurocolicum. Auch dieses Band kann ebenso wie das Ligamentum colicolienale (Lig. rectolienale) von Milzgewebe eingenommen werden, wie es Klaatsch bei Ateles beschrieben hat.

Ich will nicht unerwähnt lassen, daß Bochdalek das Ligamentum pleurocolicum für einen Teil des großen Netzes hält. Mein Thema gestattet mir, über diese Frage hinweg zu gehen, indem es für mich gleichgültig ist, ob dieses Band dem einen oder dem andern der genannten Peritonealteile entspringt: beide sind insofern gleichwertig, als sie Teilen entsprechen, die dem früheren Bereiche der Milz angehören.

Nach diesen Angaben erscheint es möglich, theoretisch festzustellen, welche Nebenmilzen, bei Ausschluß jeder anderen Ursache für ihre Entstehung, als atavistisch mögliche Bildungen angesehen werden dürfen. Dazu ist jedoch noch folgendes zu bemerken: Die menschliche Milz entspricht in der Hauptsache dem Lobus medius und anterior; dem Lobus posterior entspricht der Vorsprung des Margo obtusus (Klaatsch). Zweitens: Die Omentalgrenze ist gegeben durch den Verlauf der Milzgefäße (zumal der Vena lienalis). Und drittens: Die Pars lienalis des Pankreas entwickelt sich in das Ligamentum rectolienale hinein. Nunmehr können wir als Sitz für Nebenmilzen atavistischen Ursprungs angeben:

1. Den Hilus der Milz, als gebildet aus den Blättern des Mesogastriums, welche erst in späteren Stadien des Embryonallebens zusammenschmelzen und ein Ligamentum gastrolienale ausmachen (nach Toldt).

2. Die Plica gastrolienalis, eine Peritonealfalte, welche die Fortsetzung der Milz cranialwärts bildet.

3. Das Omentum maius, als eine Bildung des Mesogastriums.

4. Von dem Omentum namentlich der Omentalrand, als Weg der Reduktion des Lobus medius.

5. Das Ligamentum rectolienale, als Fortsetzung des unteren Milzpoles, welcher dem Lobus posterior entspricht.

6. Das Ligamentum pleurocolicum.

7. Das Peritonäalgewebe entlang der Milzgefäße, als die Grenze des Bezirkes, von welchem in seiner einfachsten Gestaltung die Entwicklung der Milz ihren Ausgang nimmt.

8. Die Substanz des Pankreas, als welches Organ sich in einen Peritonäalanteil hineinentwickelt, der ursprünglich der Milz zugehörte. Ich sehe hierbei ab von der Anschauung, welche Milz und Pankreas aus derselben Anlage hervorgehen läßt (von Kupffer).

Diese Aufzählung stellt Teile nebeneinander, welche phylogenetisch nicht von dem gleichen Werte sind. Dieser Mangel ist jedoch nur von untergeordnetem Interesse; wichtiger ist die Frage nach der Vollständigkeit. Und da ergibt sich nun, daß sie dieser Anforderung nicht völlig entspricht. Denn wenn ursprünglich die gesamte linke Platte des dorsalen Mesenteriums der Sitz der Milz war, so muß man zugeben, daß an sämtlichen Teilen dieses Mesenteriums sich Milzen entwickeln können.

Ich will daher kurz die Veränderungen schildern, welche das Gekröse für den Dünndarm, für das Colon ascendens und transversum im Laufe der Entwicklung eingehen. Die Radix mesenterii wird als „sekundäre Radix“ (Klaatsch) zu einer Nebenplatte der Verbindung von Mesoduodenum und Mesorektum. Das Mesenterium des Colon ascendens gewinnt Beziehung zur seitlichen und hinteren Coelomwand, und das Colon transversum wächst, das Duodenum kreuzend, in das Mesoduodenum hinein. Infolgedessen ist die Möglichkeit der Nebenmilzentwicklung an einer der genannten Stellen (mit entsprechender Einschränkung) gegeben. Nur scheint es in der Tat noch nicht vorgekommen zu sein; denn es fehlen jegliche Angaben darüber bis auf einen Fall, welcher weiter unten erwähnt wird.

Dieses wird in der nachfolgend angeführten Tatsache seinen Grund haben — und das war auch die Ursache, weshalb ich diese Stellen in der Zusammenfassung nicht berücksichtigt habe —. Es erfolgt die Anlage der menschlichen Milz zu einer Zeit. wo Mesorektum und Mesoduodeum sich bereits

berühren, wo Magen und Duodenum ihre typische Lagerung schon im Beginne zeigen. Und eben wegen dieser Configuration wird eine atavistische Bildung der Milz, vorausgesetzt allerdings, daß nicht Mißbildungen am Darme vorhanden sind, auf den oben geschilderten Echidnazustand zurückgreifen und nicht auf noch frühere Entwicklungsphasen.

Vergleichen wir nun die Fundorte für Nebenmilzen, welche wir festgestellt haben, mit denjenigen, die Haberer (in seiner bereits oben erwähnten Arbeit) aus der Literatur angibt, so ist die Übereinstimmung eine fast völlige. Aber selbst eine völlige würde die Richtigkeit der Deduktion nicht beweisen können, weil Haberer die Fundstätten für Nebenmilzen jeglicher Provenienz zusammengestellt hat, während es sich hier nur um Bildungen handelt, welche atavistischen Ursprunges sein sollen.

Haberer bezeichnet als solche Fundstätten:

1. Den Hilus der Milz.
2. Das Ligamentum gastrolienale.
3. Die Milzränder.
4. Den oberen Teil des großen Netzes.
5. Den Margo obtusus der Milz (an welcher Stelle neben Lienes succenturiati auch Lienes accessorii vorkommen).
6. Das die Arteria und Vena lienalis umgebende Gewebe.
7. Die Pankreassubstanz.
8. Das Ligamentum gastrocolicum.
9. Die untere Fläche des Mesocolon transversum.

Dazu will ich bemerken: Ich nehme an, daß Haberer unter dem Ligamentum gastrocolicum die linksseitige Verbindung von Magen und Colon transversum vermittels einer dem Omentum angehörenden Peritoneallamelle versteht. Dann bliebe als ein entwicklungsgeschichtlich nicht erklärlicher Sitz noch die untere Fläche des Mesocolon transversum. Vielleicht entstammt diese Angabe dem Lehrbuche von Hyrtl, woselbst ich die Seite 1 angeführte Stelle gefunden habe. Es mag sich um eine Milz handeln, die infolge Keimversprengung ihren abnormen Sitz bekommen hat. Aber selbst phylogenetisch ist sie nicht jeder Erklärung unzugänglich: sie kann dem Mesoduodenum angehört haben, noch bevor sich das Colon

transversum in dasselbe hineinentfaltete, sie kann aber auch dem Mesocolon transversum angehört haben als einem Teile des alten einfachen sagittalen Mesenterium dorsale.

3. Als dritte Möglichkeit der Entstehung von Nebenmilzen wurde die Keimversprengung angegeben. Darunter ist in erster Linie die Zersprengung des noch indifferenten Zellkomplexes zu verstehen, welcher die Milzanlage ausmacht. Dann aber reihe ich die Form von Multiplizität der Milz an, wo die Möglichkeit vorliegt, daß das Organ sich überhaupt nicht an normaler Stelle anlegt und von Anfang an multipel auftritt. Dieses kann in einzelnen Fällen seine Erklärung in mechanischen Verhältnissen finden.

Während die Fälle von typischer Keimversprengung sich durch völlige Regellosigkeit im Sitze der Milzen auszeichnen, lassen die zuletzt genannten Formen von Multiplizität der Milz sogar noch eine Beziehung vermuten, nämlich diejenige zur Vena portae, während die Beziehung zur linken Platte des dorsalen Mesenteriums nicht mehr erkennbar ist. Es ist dieses nur eine Vermutung, und sie gründet sich auf die vielleicht wenig sagende Tatsache, daß in solchen Fällen bislang die Milz noch nicht in Peritonäalteilen gefunden wurde, welche diese Beziehung nicht gehabt hätten, und gründet sich zweitens auf die Verhältnisse, die wir bei der normalen Milzentwicklung finden. Denn es liegt kein Grund vor, bei einer Hinderung der Bildung an normaler Stelle von der neuen Bildungsstätte nicht die gleichen Eigenschaften zu verlangen, wie von der normalen.

Diese Beziehung der Milz zur Pfortader aber wird durch die Phylogenese nahegelegt, und auch embryologisch ist sie heute vielfach nachgewiesen. Bereits Laguesse hatte die Milz als „eine Art netzförmigen Venensinus“ bezeichnet, „der ein Divertikel des Pfortadersystems darstellt“. Auch andere Forscher betonen ein ähnliches Verhalten, ohne wie Laguesse die Milzzellen in eine genetische Beziehung zu der Venenwandung zu setzen. Bei Choronchitzky heißt es: „Die Milzanlage (beim Hühnchen) steht also von vornherein in sehr engen Beziehungen zum Venensystem: die Maschen ihres Gewebes sind gewissermaßen direkte Fortsetzungen der

Gefäßlumina, so daß die freien Embryonalzellen unmittelbar in den venösen Blutstrom gelangen können ...“ Diese Gefäßlumina sammeln sich zu einem einheitlichen Stamme außerhalb der Milzanlage, welcher als Vena lienalis zur Pfortader zieht. „Die erste Milzanlage“, heißt es weiter, „steht mit dem Arteriensystem in keinem Zusammenhang.“

Diese Beziehung der Milz zum Pfortadersystem läßt sich vielleicht einmal physiologisch begründen; topographisch-anatomisch ist es, da sich die Untersuchungen im wesentlichen nur auf ausgebildete Individuen erstrecken können, nur möglich, zu konstatieren, daß eine Abhängigkeit der Milz von der Gefäßanordnung besteht — dabei bleibt die oben aufgestellte Behauptung in ihrem Rechte unangetastet —, daß also bei Anomalien im Verlaufe von Bauchgefäßen auch Anomalien der Milz angetroffen werden. Und so erklärt es sich auch, daß sich gerade bei Situs transversus häufig Mißbildungen der Milz finden. Dabei soll nicht übersehen werden, daß bei dieser Anomalie vielfach mechanische Momente sowohl auf die Milzanlage als auch auf die Anlagestätte einwirken können und somit typische Keimversprengung als auch abnorme Anlage hervorzurufen imstande sind.

Aus der Literatur, die bis heute nur über eine beschränkte Anzahl von Mitteilungen über Milzanomalien verfügt, die noch nicht zu einem abschließenden Urteil berechtigen, führe ich nur einzelne Beobachtungen von Toldt hier an. Er beschreibt zunächst Fälle, in welchen ein vollständiges Fehlen der Milz festgestellt wurde, und zwar sowohl bei, der Angabe nach, wohlgebildeten Individuen, als auch bei solchen, bei denen anderweitige Mißbildungen vorhanden waren. Daran reihen sich Fälle von abnormer Kleinheit der Milz und zuletzt solche von Zersprengung des Organs in eine mehr oder minder große Anzahl von Teilen.

Seiner Zusammenfassung entnehme ich folgendes: Zwei Momente sind für Toldt maßgebend für die Entwicklung der Milz: einmal der Umstand, daß die erste Milzanlage keine Abgrenzung gegen die Nachbarschaft zeigt, und zweitens, daß sie kein einheitliches selbständiges Arteriensystem besitzt. Und daher kann für eine Mißbildung sowohl „eine Abweichung in

dem Verhalten des Coelomepithels“ als andererseits „ein abnormes Verhältnis der Blutgefäßbildung zu demselben“ (dem Coelomepithel) verantwortlich gemacht werden.

Die Veränderungen am Coelomepithel, wie sie die Entstehung der Milzanlage einleiten, hält Toldt nicht für etwas für die Milz spezifisches: „ich weiß, daß umschriebene Verdickungen desselben — ähnlich dem sogenannten Keimepithel — in gewissen Entwicklungsstufen auch noch an anderen Stellen vorkommen, und zwar u. a. auch streckenweise an der medialen Seite des Mesogastrium, wo sie allerdings nur einen verhältnismäßig geringen Grad erreichen.“

Daraus könnte man übrigens sogar den Schluß ziehen, daß das Vorkommen von Milzgewebe innerhalb des gesamten Peritonaeums als Hemmungsbildung möglich sei. Ich erwähne aber hier nur die Möglichkeit einer solchen Schlußfolgerung und bezweifle ihre Berechtigung.

Die „Abweichung in dem Verhalten des Coelomepithels“ muß schlechthin als möglich angenommen werden, über abnorme Gefäßentwicklung dagegen lassen sich Belege beibringen, und da ist denn die Vereinigung von Gefäßverlagerungen und Milzdefekten eine auffallende. So sind unter den 19 Fällen von Milzmangel, welche Toldt zusammenstellt, 11 Fälle mit Anomalien des Herzens und der Gefäße verbunden, und noch größer wird der Prozentsatz, wenn es sich nicht um Alienie, sondern um Mißbildungen der Milz handelt; meistens in Kombination mit Lageanomalien, wie wir es unten erwähnt finden werden. In jüngster Zeit hat Krausse zwei Fälle von Herzmißbildung mit gleichzeitiger Alienie veröffentlicht. Die theoretischen Bemerkungen, die der Autor daran knüpft, besagen: daß die Milz in Form und Größe bedeutenden Schwankungen unterliegt, sowohl bei normalen Individuen, als auch in Kombination mit anderen Mißbildungen, daß ein Fehlen der Milz bei sonst normalen Befunden, besonders aber bei Azephalen, bei Individuen mit Defektbildungen der Bauchorgane, eventuell des ganzen Pfortadersystems[1]) oder Mißbildung des Herzens gefunden wird.

[1]) Unter den älteren Fällen von Alienie und gleichzeitiger Mißbildung des Pfortadersystems erinnere ich an die beiden von Arnold und von Kundrat beschriebenen Fälle.

Sie kann nun entweder gar nicht angelegt sein, was aus einem Fehlen der Milzgefäße erschlossen werden kann, oder sie atrophiert und schwindet wieder. Bildungsanomalien sucht Krausse mit der Toldtschen Annahme zu erklären.

Die oben angegebene häufige Kombination von Bildungsfehlern der Milz ist die mit Transpositionen in Brust- und Bauchhöhle. Den Gefäßverhältnissen wird hierbei eine entscheidende Rolle zugeschrieben. Es erscheint leicht verständlich, daß gerade die Gefäßanordnung unter Transpositionen leiden kann, und zweitens wird von manchen Autoren der Situs transversus auf abnorme Gefäßentwicklung zurückgeführt, so daß die Milz von vornherein, als auch sekundär mechanisch in ihrer Anlage beeinflußt werden kann.

Ziehen wir aus diesem letzten Teile die Quintessenz, so werden wir am besten eine Scheidung darnach treffen, ob zur Zeit einer wirkenden Ursache die Milz bereits angelegt ist oder noch nicht. Wird die bereits vorhandene Milzanlage durch irgendein Moment beeinflußt, so wird je nach der Zeit des Auftretens und nach der Stärke dieses Momentes entweder eine Deformation der Milz (abnorme Kleinheit, abnorme Form, Lien lobatus) oder eine typische Keimversprengung die Folge sein; das Kriterium der letzteren ist die völlige Regellosigkeit in Sitz und Anordnung der abgesprengten Teile.

Wird der Mutterboden der Milz getroffen, so entwickelt sich entweder gar keine Milz, oder das Organ ist in Größe und Form verändert, mit oder ohne kompensatorische Bildungen, oder die Milz entwickelt sich einheitlich oder multipel an atypischen Stellen; diese Stellen beschränken sich nicht auf die linke Platte des dorsalen Mesenteriums, stehen aber in Beziehung zur Vena portae. Für diese Fälle ist das Wort Keimversprengung nicht ganz am Platze. — Durch das die Milzanlage oder den Milz-Mutterboden treffende Moment können auch andere Anomalien bedingt sein; darunter auch Gefäßanomalien. Es können aber auch Gefäßanomalien das Primäre, das Vorangehende sein und die Ursache der Milzmißbildung abgeben: indem nämlich dieses Organ durch die vorhandenen, für seine Anlage ungünstigen Gefäßverhältnisse (namentlich Verlagerung oder mangelhafte Ausbildung der Vena lienalis)

zur atypischen Entwicklung gezwungen ist. Beide Möglichkeiten liegen beim Situs transversus vor.

Neben diesen Bildungen, die wir allgemein als das Resultat einer Keimversprengung (s. o.) ansahen, unterschieden wir — um auch die vorangehenden Ausführungen zusammenzufassen — noch Hemmungsbildungen und atavistische Bildungen. Wir konnten als Hemmungsbildungen nur die Nebenmilzen in unmittelbarem Anschluß an die Pole der Hauptmilz anerkennen, und wir fanden zweitens die Nebenmilzen atavistischen Ursprunges an den Stellen des Peritonaeums, die sich aus der bereits veränderten linken Platte des dorsalen Mesenteriums herausgebildet hatten, und die Seite 79 aufgezählt sind.

Zum Schlusse noch einige Worte über den von mir beobachteten und beschriebenen Fall. Es handelt sich hier um eine Keimversprengung, oder besser gesagt. um einen Prozeß, der die Milzanlage traf, und, wenn er die Milz auch nicht in ihrer Weiterentwicklung zu hemmen vermochte, dennoch ihre äußere Form änderte und von ihr kleine Teile absprengte, die in dem der Anlage benachbarten Peritonaeum neue Wurzel faßten. Mit dem Auswachsen ihres Mutterbodens rückten sie allerdings in größere Entfernung von der Hauptmilz, aber wir sahen ihre größte Zahl doch auf einem Peritonäalteile, welcher in engster Beziehung zum Mesogastrium steht. Eine Ausnahme machten nur zwei Knötchen, nämlich das auf der Serosa der Gallenblase und das auf der Appendix epiploica. Von dem zuerstgenannten Knötchen könnte man noch eine Zugehörigkeit zum großen Netze mit einigem Grunde behaupten; das letztere jedoch hat sich gleich von Anfang an eine Stätte zur Weiterentwicklung auf dem fremden Platze gewonnen, wo wir es antrafen.

Derselbe Prozeß, dessen Natur ich nicht anzugeben vermag, als dessen Residuen vielleicht die zahlreichen Verwachsungen und fibrösen Stränge anzusehen sind, hat auch die linke Niere in ihrer Entwicklung gehemmt. —

Nun sei es mir noch erlaubt, Herrn Geheimrat Arnold meinen Dank für die freundliche Überlassung des Präparates auszusprechen, ebenso wie ich Herrn Professor Schwalbe danke für manchen Ratschlag, den er mir gab, und für das Interesse, welches er dieser Veröffentlichung entgegenbrachte.

Literatur.

1. Albrecht, H., Ein Fall von sehr zahlreichen über das ganze Peritonaeum versprengten Nebenmilzen. Ziegl. Beitr. Bd. XX.
2. Choronschitzky, B., Die Entstehung der Milz, Leber, Gallenblase und Bauchspeicheldrüse bei den verschiedenen Abteilungen der Wirbeltiere. Diss. Moskau 1898.
3. Choronschitzky, B., Die Entwicklung der Milz, Leber, Gallenblase, Bauchspeicheldrüse und des Pfortadersystems bei den verschiedenen Abteilungen der Wirbeltiere. Anat. Hefte, Bd. XIII. Literatur.
4. Fürst, Th., Lappenbildung der Milz eines Neugeborenen. Anat. Anzeiger, Bd. XXI.
5. Glas, E., Zur Frage der Milzentwicklung. Anat. Anz. Bd. XXI.
6. Haberer, H., Lien succenturiatus und Lien accessorius. Arch. f. Anat. u. Physiol. Anat. Abt. 1901.
7. Heilbronn, J., Über kongenitale Nierenanomalien. I. A. Würzburg 1902.
8. Helly, K., Zweigeteilte Milz mit Nebenmilzen. Anat. Anz., Bd. XXIII.
9. Helly, K., Hämolymphdrüsen. Ergebn. der Anat. u. Entwicklungsgesch., Bd. XII, 1902.
10. Helly, K., Die Blutbahnen der Milz und deren funktionelle Bedeutung. Arch. f. mikr. Anatomie, Bd. LXI.
11. Helly, K., Wechselbeziehung zwischen Bau und Funktion der Milz. Wien. Klin. Woch., Jahrg. XV, Nr. 32.
12. Helly, K., Zur Milzfrage. Anat. Anz., Bd. XXII.
13. Janosik, J., Zwei junge menschliche Embryonen. Arch. f. mikr. Anat., 1887.
14. Klaatsch, H., Zur Morphologie der Mesenterialbildungen am Darmkanal der Wirbeltiere. Morph. Jahrb., Bd. XVIII, 1892. Literatur. (Ebenso enthalten die dort zitierten Arbeiten von Toldt Hinweise auf die ältere Literatur.)
15. Klaatsch, H., Zur Beurteilung der Mesenterialbildungen. Morph. Jahrb., Bd. XX, 1893.
16. Klaatsch, H., Über die Persistenz des Lig. hepatocavoduodenale beim erwachsenen Menschen in Fällen von Hemmungsbildungen des Situs peritonaei. Morph. Jahrb., Bd. XXIII, 1895.
17. Kollmann, I., Die Entwicklung der Tonsillen und die Entwicklung der Milz. Arch. f. Anat. u. Physiol. Anat. Abt. 1900.
18. Krausse, O., Ein Beitrag zur Lehre von den kongenitalen Herzfehlern und ihrer Koinzidenz mit anderen Mißbildungen (Alienie). Jahrb. f. Kinderheilkunde, Bd. LXII, 1905.
19. Piper, H., Die Entwicklung von Leber, Milz und Pankreas bei den Vertebraten. Diss. med. Freiburg i. B.
20. Sheperd, E. K., The Form of the Human Spleen. Journ. of Anat. and Physiol. V. 37.

21. Stricker, S., Handbuch der Lehre von den Geweben des Menschen und der Tiere. I. Bd.
22. Toldt, C., Über die maßgebenden Gesichtspunkte in der Anatomie des Bauchfells und der Gekröse. Denkschrift der Wien. Akad. d. Wiss. Math. nat. Kl. Bd. XL.
23. Toldt, C., Bauchfell und Gekröse. Ergeb. der Anat. und Entwicklungsgesch. Bd. III, 1893.
24. Tonkoff, W., Die Entwicklung der Milz bei den Amnioten. Arch. f. mikr. Anat. u. Entwicklungsgesch. Bd. LVI.
25. Tonkoff, W., Beitrag zu den Nierenanomalien. Intern. Monatsschr. f. Anat. und Physiol. XX.
26. Weidenreich, F., Zur Milzfrage. Anat. Anz. Bd. XXII.
27. Wiedersheim, W., Vergleichende Anatomie der Wirbeltiere. Jena 1902.

Ferner die Arbeiten über Milzexstirpation bei Tieren von Foa, Griffini, Tizzoni und Winogradow. Außerdem die Lehrbücher von Meckel, Aeby, Henle, Rauber, Rokitansky, Hyrtl, Gegenbaur, Luschka, Orth.

VI.

Das Vorkommen von eisenhaltigen Bakterienzylindern in den Blutgefäßen der Niere bei puerperaler Sepsis.

(Aus dem Pathologischen Institut des Krankenhauses Moabit in Berlin.)

Von

Prosektor M. Westenhoeffer.

(Mit 1 Textfigur.)

Der erste Fall, bei dem ich das Auftreten von eisenhaltigen Bakterien in der Niere beobachtete, stammt noch aus meiner Assistentenzeit am Pathologischen Institut der Universität Berlin und wurde von mir ganz kurz in der Berliner gerichtsärztlichen Vereinigung demonstriert (Januar 1904).

Es handelte sich um eine 37jährige Plätterin N. H., die am 4. Januar 1904 wegen Fehlgeburt im fünften Monat in die Charité aufgenommen worden war und am 13. Januar 1904 starb. Die Sektion ergab: Gangränöse Endometritis post abortum. Frische ulzeröse Endokarditis der Aorten-

klappen. Septische Infarkte der Milz und Nieren. Milzschwellung. Parenchymatöse Degeneration der Nieren. Alte geheilte tuberkulöse Herde des Oberlappens der linken Lunge. Zirkumskripte Peritonitis in der Umgebung der Milz.

Die Nieren waren sehr trübe und weich, in der linken Niere befanden sich im unteren Pol einige kleine, mit roten Rändern versehene Infarkte. In der Marksubstanz beider Nieren sah man zerstreut feine kleine schwarze Streifchen in der Längsrichtung der Marksubstanz.

Die mikroskopische Untersuchung der Aortenklappen, auf denen makroskopisch im Bereich der gelben nekrotischen Veränderungen auch grauschwarze Färbungen zu sehen waren, ergab neben der Existenz der durch Streptokokken (in Reinkultur) bedingten Nekrosen das Vorhandensein feinster Plättchen und Körnchen von Kollargol.[1])

Da die Frau zu ihren Lebzeiten intravenöse Kollargolinjektionen erhalten hatte, lag zunächst die Vermutung nahe, daß es sich, wie bei den Aortenklappen, auch bei diesen schwärzlichen Streifen der Marksubstanz der Nieren um Argyrie handeln könnte, indessen widersprach dieser Auffassung die allzudeutliche Sichtbarkeit der schwarzen Streifen. Viel näher lag die Möglichkeit, daß diese Streifen lediglich durch Schwefelwasserstoff umgewandeltes Blutpigment, nämlich Schwefeleisen, darstellten. Es zeigte sich dann auch, daß eine an einem Doppelmesserschnitt mit Ferrozyankalium und Salzsäure ausgeführte Eisenreaktion sofort die bis dahin auch im mikroskopischen Präparat schwarz erscheinenden Streifen in leuchtend blaue Streifen verwandelte. Desgleichen genügten ganz geringe und dünne Säurelösungen, um die Schwarzfärbung der Streifen völlig verschwinden zu lassen, so daß es kaum gelang, die Stellen wieder zu finden, wo sie zu sehen gewesen waren. Zwei gewissermaßen natürliche Vorgänge illustrierten letzteres sehr deutlich. Von den beiden Nieren war die eine zur farbigen Konservierung der schwarzen Streifen ins Museum gegeben, die Hälfte der anderen aber mit den anderen Organen weggestellt worden. Bei ersterer Niere waren die schwarzen Streifen unter dem Einfluß des Formols (Ameisensäure), bei der letzteren unter dem Einfluß der fortschreitenden Fäulnis (Essigsäure usw.) so völlig verschwunden, daß

[1]) Der Fall ist mit besonderem Bezug auf diese Kollargolniederschläge kurz beschrieben worden von Orth in den Charité-Annalen, 1905, und von Hocheisen in der Medizinischen Klinik, 1906, Nr. 34.

auch das geübteste Auge sie nicht mehr entdeckt hätte. Sowie man aber mit den Nieren die Berliner Blau-Reaktion anstellte, erschienen sämtliche Streifen wieder aufs deutlichste. Damit war ohne weiteres der Beweis erbracht, daß es sich bei diesen Streifen um eisenhaltige Gebilde handle, deren Schwarzfärbung lediglich der Verbindung mit Schwefelwasserstoff entsprang.

Schon bei der frischen Untersuchung konnte man deutlich erkennen, daß diese Herde aus einer ganz gleichmäßigen, einem hyalinen Zylinder nicht unähnlichen Grundsubstanz bestanden, die besonders nach dem Zentrum der Streifen zu ungemein feine Körnung erkennen ließen. Die einzelnen Granula entsprachen etwa der Größe von Mikrokokken. Man konnte aber auch ziemlich deutlich erkennen, daß die einzelnen Granula nicht die Blaufärbung angenommen hatten, sondern nur die homogene Grundsubstanz, von der sich die stark lichtbrechenden Granula deutlich abhoben. Man hatte den Eindruck, als handle es sich um eine Zoogloea, deren Zwischensubstanz die Eisenreaktion gab. In der Tat zeigte sich auch am gehärteten und dann geschnittenen Präparat, daß es sich um Kokkenhaufen handelte, die sich gut mit Hämalaun, Methylenblau, Fuchsin, Gentianaviolett färbten und bei der Gramschen Färbung sich nicht entfärbten. Zumeist liegen sie zu zweien als Diplokokken. Eine besondere Form oder Kapselbildung konnte ich nicht erkennen.



Zeiss' Okular 2, Obj. AA.

Während man beim frischen Präparat bei den einfachen Zylindern im Zweifel sein konnte, ob sich die Bakterien in Gefäßen oder Harnkanälchen befänden, ging aus Bildern, wie dem umstehend abgebildeten, in Glyzerin aufbewahrten Doppelmesserschnitt (Textfigur), aber noch mehr aus dem gehärteten und gefärbten Präparate ohne weiteres hervor, daß diese Bakterienhaufen nur in den Blutgefäßen liegen. Die Harnkanälchen sind allenthalben frei davon. Was die Verteilung auf die einzelnen Nierenabschnitte angeht, so ist zweifellos die Marksubstanz bevorzugt, und zwar etwa die Mitte der Markkegel zwischen Grenzschicht und Papille, doch kann man die Herde auch in der Rinde, allerdings nur erheblich seltener, antreffen. Niemals finden sie sich in den Glomerulis, den Arterien oder Venen, sondern nur in den Kapillaren. Von roten Blutkörperchen ist im Bereich der Herde nichts zu sehen, doch sind die Nieren überhaupt ungemein blutarm.

Der zweite Fall stammt aus dem Krankenhause Moabit (Abteilung Sonnenburg):

Frau Gr.. 39 Jahre alt, aufgenommen (Nr. 1427) am 17. Juli 1905; gest. 26. Juli 1905, obd. 27. Juli 1905. Nr. 774. 1905. Klinische Diagnose: Blutvergiftung nach Unterleibsleiden. Anatomische Diagnose: Pyaemia. Anaemia universalis gravis. Endometritis cervicalis gangraenosa apostematosa. Thrombophlebitis purulenta ven. spermaticae et uterinae dextrae. Thrombosis v. spermaticae et plex. vesical. et haemorrhoidal. sin. Abscessus metastat. pulmon. sin. Myodegeneratio adiposa cordis. Dilatatio praecipue ventricul. dextri cordis. Endocarditis chron. fibrosa et Vascularisatio valvulae mitralis. Nephritis chronica parenchymatosa. Hepatitis parenchymatosa. Hyperplasis magna pulpae lienis.

Eisenhaltige bakterielle Herde der Marksubstanz beider Nieren.

Linke Niere von ziemlich fester Konsistenz. Kapsel leicht abziehbar. Ven. stellatae auf der dorsalen Fläche gut sichtbar, im übrigen ist die Oberfläche blaß und von blaßgraugelber Farbe, Schnittfläche ebenfalls blaßgraugelb. Rinde und Marksubstanz grenzen sich nur wenig scharf gegeneinander ab. Die Rinde ist von deutlich gelber Farbe, abgesehen von der allgemeinen graugelben Farbe. In einem Markkegel ein längsgestellter, weniger als 1 mm dicker schwarzer Streifen. Nierenbecken ohne Veränderung.

Rechte Niere etwas kleiner als die linke, im übrigen von gleicher Beschaffenheit wie die linke. Auch in dieser Niere sind in einigen Markkegeln feine schwarze Streifen sichtbar.

In diesem Fall stellte ich schon bei der Sektion die Diagnose: Eisenhaltige Bakterienzylinder der Nieren, in Erinnerung an den vorigen, doch sei gleich vorweg betont, daß es natürlich ganz falsch wäre, nun alle schwärzlichen Streifen der Nierenkegel als Bakterienherde anzusprechen. Im Gegenteil, wir kennen ja genugsam schwarze und schwärzlichbraune Streifen in der Marksubstanz der Nieren als Zeichen stattgehabter Hämorrhagie oder Hämoglobinurie. Indessen besteht ein gewisser Unterschied darin, daß bei letzterer Art von Streifung die Streifen ziemlich gleichmäßig verteilt sind, nach den Papillenspitzen hin konvergieren und im großen und ganzen ihrer Form und Ausdehnung nach große Ähnlichkeit mit der Form und Ausdehnung der sogenannten Kalkinfarkte besitzen. Das ist nun bei den bakteriellen Streifen nicht der Fall. Diese sind im Gegenteil unregelmäßig disseminiert, sitzen mit Vorliebe mehr in der Mitte und sind stets erheblich kürzer, kaum länger als 2—3 mm. Sie haben am meisten Ähnlichkeit mit ganz jungen Ausscheidungsherden, nur sind letztere, sobald sie schon gelb gefärbt sind, entschieden plumper und dicker. Die Marksubstanz sieht aus, als ob sie mit einer Tintenfeder ganz fein gestichelt wäre.

Die mikroskopische Untersuchung der Nieren dieses Falles ergab ganz gleiche Verhältnisse wie bei dem ersten Fall. Auch hier befinden sich die Kokken, die hier stellenweise in kleinen Häufchen zusammenliegen (Staphylokokken?), nur in den Kapillaren hauptsächlich der Marksubstanz. Im übrigen zeigten die Nieren beider Fälle die hochgradigste parenchymatöse Degeneration ohne jede interstitielle Wucherung, Blutung oder bakteriellen Ausscheidungsherde, lediglich befanden sich in einigen geraden Kanälchen hyaline Zylinder, insbesondere zeigte sich um die bakteriengefüllten Gefäße herum keine besonders auffallende und von den anderen Abschnitten abweichende pathologische Veränderung.

Wie ist nun dieser Befund zu erklären?

In beiden Fällen handelt es sich um puerperale Sepsis, d. h. von dem erkrankten Uterus aus geschah eine Überschwemmung des Blutes mit Kokken, wahrscheinlich Strepto- und Staphylokokken. Der Umstand, daß unsere Herde, trotzdem ganze Gefäßabschnitte von den Bakterienhaufen völlig verlegt

sind, nicht die geringste Reaktion, sei es der Gefäßwand, sei es ihrer Umgebung, erkennen lassen, macht es wahrscheinlich, daß einzelne Bakterien wohl intra vitam schon an den betreffenden Stellen gewesen sein können, daß sie zu den Kolonien sich aber erst post mortem auswuchsen. Demnach halte ich auch vorläufig die Entstehung des Eisens in den Bakterienkolonien für einen kadaverösen Vorgang, indem ich mir vorstelle, hier einen der Faktoren ad oculos demonstriert zu sehen, der das Blut nach dem Tode in seine einzelnen Bestandteile auflöst, was ja bekanntermaßen in einem gewissen Stadium der Fäulnis eintritt. Wir hätten hier also eine Art kadaveröser Hämolyse vor uns, die allerdings so weit geht, daß nicht nur das Hämoglobin aus dem roten Blutkörperchen diffundiert, sondern daß das Hämoglobin sogar sein Eisen verliert, was gewiß die weitgehendste Wirkung der Hämolyse darstellen dürfte. Ob ein solcher Vorgang bei der Sepsis intra vitam möglich oder unmöglich ist, läßt sich vorläufig noch nicht sagen. Wenn wir uns die ungemein schwere Anämie vorstellen, die bei manchen Formen der Sepsis, so z. B. auch bei unserm Fall II, vorkommt (die Leiche hatte z. B. trotz der Sepsis nicht einmal Totenflecke), so ist die Annahme sehr bestechend, daß es den Sepsiserregern gelegentlich gelingen könnte, auch intra vitam eine Hämoglobinolyse herbeizuführen.

Experimentelle Untersuchungen bezüglich dieser Fähigkeit habe ich an verschiedenen Bakterien, besonders an Eitererregern, bisher mit negativem Erfolge angestellt.

VII.

Das Vorkommen von Kalk in den Rindengefäßen der kindlichen Niere.

(Aus dem Pathologischen Institut des Krankenhauses Moabit in Berlin.)

Von

Dr. Bruno Glaserfeld,

Volontärassistent obiger Anstalt.

Gelegentlich der Sektion eines $1\frac{3}{4}$jährigen, an Masern und Lungenentzündung gestorbenen Kindes erhob Herr Prosektor Dr. Westenhoeffer an einem frischen Doppelmesserschnitt

der Niere einen eigenartigen, nachher zu besprechenden Befund, der ihn veranlaßte, Herrn Dr. Leo Löwenstein und mich zur systematischen Untersuchung von Kindernieren anzuregen. Nach dem Ausscheiden des ersteren aus dem Institut setzte ich die Arbeit allein fort. Die Nieren der vom 15. Juli bis 30. September 1905 im Krankenhaus Moabit zur Sektion gekommenen Leichen von Kindern bis zum vollendeten zweiten Lebensjahre wurden daher einer eingehenden Untersuchung unterzogen — im ganzen sind dies 70 Fälle. Die allgemeinen pathologischen Veränderungen, die wir hier konstatieren konnten, decken sich in der überwiegenden Mehrzahl mit den schon bekannten Tatsachen, die bes. in den letzten Jahren genau von Heubner,[1]) Felsenthal und Bernhard,[2]) Hohlfeld,[3]) Pick[4]) u. a. m. beschrieben wurden. Wir begnügen uns daher, an dieser Stelle nur den oben erwähnten, bisher noch nicht in der Literatur beschriebenen Befund genauer zu besprechen.

In 30 von diesen 70 Nieren sehen wir im frischen Schnitt, welcher in physiologischer Kochsalzlösung untersucht wurde, bei schwacher Vergrößerung (Leitz Ok. 1, Obj. 2), über die ganze Rinde verbreitet, kleine, teils längliche, teils rundliche, körnig aussehende, grauschwarze Flecke. Dieselben sind manchmal über die ganze Rinde zerstreut, manchmal mehr gruppenweise angeordnet. Die Breite des einzelnen Herdes übertrifft — um einen naheliegenden Vergleich zu wählen — nirgends diejenige eines geraden Harnkanälchens. Einzelne von ihnen haben typische Bogenform, besonders diejenigen, welche sich in der Nähe der Glomeruli befinden. Die starke Vergrößerung (Leitz Obj. 5) läßt erkennen, daß diese Massen aus zahlreichen runden oder zylindrischen Körnern, deren Mitte stark und deren Randpartien schwächer lichtbrechend sind, bestehen. Durch diesen verschiedenen Grad der Lichtbrechung

[1]) Heubner, Über chronische Nephritis und Albuminurie im Kindesalter, 1897.

[2]) Felsenthal und Bernhard, Über Nephritis bei Magendarmerkrankungen der Kinder, Arch. f. Kinderheilkunde, 17, p. 222.

[3]) Hohlfeld, Zur Pathologie der Nieren bei den Magendarmerkrankungen des Säuglings, Dtsch. Arch. f. kl. Med. 74, p. 418.

[4]) Pick, Nierenentzündung im Säuglingsalter, Arch. f. Kinderheilk., 1905.

sieht es stellenweise aus, als ob der Mitte dieser Körner ein rosettenartiges Knöpfchen aufsäße. Die Marksubstanz ist stets vollständig frei von diesen fremden Bestandteilen.

Die mit diesen Körnern angestellten chemischen Proben führten zu folgendem Resultat: Zusatz von Alkalien (KOH, NaOH) verändert die Massen absolut nicht; man kann im Gegenteil in so behandelten Präparaten sie noch besser erkennen, da das Nierengewebe heller und durchsichtiger wird. Säuren lösen die Massen in kurzer Zeit vollständig auf, und zwar können wir keinerlei Unterschied zwischen den verschiedenen Säuren feststellen. Einige Male gelang es uns, mittels Schwefelsäure Gipskristalle zu erzeugen. Nach Auflösung durch Säuren ist an den Stellen, wo die Massen gelegen haben, kein organisches Gerüst vorhanden, welches sie etwa hätten enthalten haben können.

Die morphologische Gestalt zusammen mit dem chemischen Verhalten berechtigt uns, diese Massen als Kalk anzusprechen. und zwar haben wir es mit phosphorsaurem Kalk zu tun. Nur zweimal fand sich kohlensaurer Kalk, den wir durch das Auftreten von Blasen bei Säurezusatz als solchen erkannten.

Die Darstellung des Kalks im gefärbten Paraffin- und Zelloidinschnitt gelingt mit Sicherheit nur nach Fixierung in Alkohol. Bei Konservierung der Nieren in Formol wird der Kalk meistens gelöst. Auch das färberische Verhalten der Massen spricht absolut für ihre Zusammensetzung aus Kalk. Im Hämatoxylin-Eosinpräparat färben sie sich blauviolett, bei van Gieson-Färbung halten sie die blaue Farbe fest. Legt man die Schnitte vor der Hämatoxylinfärbung in eine 1—5prozentige Argentum nitricum-Lösung, so werden die Kalkmassen nach 2—5 Minuten vollständig schwarz und heben sich sehr schön von der Umgebung ab. Bei einer 0,5prozentigen Lösung dauert die Reaktion ungefähr 10—15 Minuten. Die von v. Kóssa[1]) angegebene Farbenreaktion (Acid. pyrogall. in Wasser gelöst, mit Zusatz von NaOH) wurde von uns mehrere Male mit Erfolg ausgeführt; der Kalk färbt sich tiefbraun. Da aber die Lösung

[1]) v. Kóssa, Über die im Körper künstlich erzeugbaren Verkalkungen, Zieglers Beiträge, Bd. 29, p. 163.

stets frisch sein muß, die Schnitte sehr bald ihre Farbe verändern, und hierbei ein lange nicht so deutliches Bild wie bei den übrigen Methoden entsteht, so ließen wir diese Färbung bald fallen und können sie zur Darstellung von Kalk im Gewebe nicht empfehlen. — Nachdem wir einige Male Kalk mikroskopisch gefunden hatten, haben wir stets genau darauf geachtet, ob der Kalk in den Nieren auch makroskopisch sichtbar sei; dies war jedoch nie der Fall.

Mit Hilfe der gefärbten Präparate ist es ein leichtes, die wesentliche Frage nach der Lage des Kalks zu beantworten. Wir fanden ihn stets in den Gefäßen liegen, nie sahen wir ihn in irgendeinem Abschnitt des sezernierenden Apparats der Niere, noch im interstitiellen Gewebe. Am deutlichsten ist dies auf Querschnitten der Niere zu sehen: die Lumina der Harnkanälchen stehen in keiner Beziehung zu dem Kalk. Welches sind nun die Kalk beherbergenden Gefäße? Der Kalk befindet sich stets in den Aa. interlobulares und in den Vasa afferentia. Der Glomerulus sowohl als der Kapselraum des Malpighischen Körperchens enthalten nie Kalk, ebensowenig das Vas efferens. Desgleichen ist das Kapillarsystem stets frei von Kalk.

Die Ölimmersion klärt uns darüber auf, daß sich nie Kalk in den Gefäßendothelien befindet. Überhaupt zeigen die Gefäßwände nirgends eine pathologische Veränderung. Der Kalkbefund ist unabhängig von anderweitigen Veränderungen der Nieren, er kommt sowohl in normalen als in pathologischen Nieren vor.

Wir gelangen mithin zu dem Schluß, daß wir in 30 von 70 Fällen, d. i. 42,9%, in den Rindenarterien der Niere Kalk beobachtet haben. Unsere gesamte Untersuchung erstreckt sich auf 65 Kinder des 1. Lebensjahres, und 5 des 2. Die Todesursache betraf

in 53 Fällen = 75,7% Darmkatarrh,
„ 17 „ = 24,3% andere Erkrankungen (wie Bronchopneumonie, Tuberkulose, Sepsis, Masern etc.).

Von den 30 Kalkkindern starben

24 = 80% an Darmkatarrh,
6 = 20% „ andern Erkrankungen.

Im ersten Lebensjahr befanden sich 28 Kinder, zwei im zweiten; das jüngste hatte ein Alter von drei Wochen, das älteste war $1\frac{3}{4}$ Jahr.

Daß das Alter (d. h. ob erstes oder zweites Lebensjahr) eine wesentliche Rolle spielt, kann mithin nicht behauptet werden. Leider sind wir in unserm Institut nicht in der Lage, zu prüfen, ob bei älteren Kindern, z. B. vom 3.—12. Lebensjahr, sich auch Kalk findet, da solche Kinder sehr selten in das Moabiter Krankenhaus aufgenommen werden und zur Sektion kommen. Bei Erwachsenen, deren Nieren wir wiederholt zum Vergleich einer Untersuchung unterwarfen, haben wir Kalk bisher nur in zwei Fällen von Schrumpfniere in den gleichen Arterien konstatieren können. Die Krankheiten, an denen die Kinder gelitten hatten, scheinen auf die Kalkausfällung im Nierengefäßsystem von keiner besonderen Bedeutung zu sein, denn die Diagnose Darmkatarrh betrifft in gleich häufiger Weise Kinder mit kalkhaltiger und kalkfreier Niere.

Die Literaturdurchsicht ergibt, daß bisher Kalk in den Nieren in folgenden Fällen nachgewiesen wurde:

1. in den Papillen im höheren Alter, wie wir ihn sehr häufig bei Sektionen sehen,
2. bei Resorptionsvorgängen am Skelett,
3. bei den verschiedensten Intoxikationen (Sublimat, Phosphor, Oxalsäure u. a. m.),
4. in fibrösen geschrumpften Glomerulis oder als sog. Kalkkörperchen der Nierenrinde (= verkalkte Cystchen [Orth]),
5. in den Nierenpyramiden von Individuen, welche im jugendlichen Alter an Pocken starben,[1])
6. fand Küssner[2]) in den gewundenen Kanälchen der Rinde eines zweijährigen, an Scharlachnephritis gestorbenen Kindes Kalk.

Unser Kalk ist in keinen dieser Abschnitte zu rubrizieren.

Welches ist nun die Ätiologie bezw. Bedeutung des von uns nachgewiesenen Kalks? Wir sind der Ansicht, daß derselbe

[1]) Wagner, zit. nach Ebstein, Nierenkrankheiten, v. Ziemssens Handbuch der spez. Pathologie IX, 2, p. 217.

[2]) Küssner, Eigentümliche Konkretionen in der Niere bei Scharlachnephritis, Dtsch. Arch. f. klin. Med. 16, p. 253.

keine vitale Erscheinung ist, d. h. intra vitam waren die Gefäße nicht mit Kalk infarziert. Denn erstens müßte bei einer Verschließung so zahlreicher Gefäße — haben wir doch in manchen Nieren die Rinde förmlich übersäet mit Kalk gesehen — die Blutzirkulation in der Nierenrinde so gehemmt sein, daß unweigerlich die sich sonst an solche Zirkulationsstörungen anschließenden pathologischen Veränderungen eintreten müßten. Zweitens wäre es wunderbar, daß sich an der Gefäßwand nicht irgendeine Reaktion bemerkbar gemacht hätte. Endlich müßte, wenn intra vitam schon soviel Kalk zirkulieren würde, er sehr bald zur Ausscheidung in die Harnkanälchenepithelien kommen; durch die experimentellen Untersuchungen von Roehl[1]) wissen wir ja, daß schon fünf Minuten genügen, um experimentell in das Blut eingespritzten Kalk aus demselben in die Nierenepithelien gelangen zu lassen.

Mithin sehen wir das Auftreten des Kalkes als einen kadaverösen Vorgang an. In den kleinsten Arterien, die sich vor dem Kapillargebiet befinden, ist auch nach dem Tod noch Blut vorhanden; bei den kleinen Nierenarterien vielleicht noch mehr als in anderen Organen, da der Glomerulus noch in das Ende des arteriellen Systems eingefügt ist. Hier muß also durch einen chemischen Vorgang der Kalk aus dem Blut ausgefällt werden. Näheres über diesen Prozeß zu sagen, sind wir nicht imstande.

Die Annahme, daß es sich um eine postmortale Erscheinung handelt, macht dieselbe nicht uninteressanter. Denn Kalk wird wahrscheinlich nur dann ausfallen, wenn er in hinreichender oder vermehrter Menge im Blut vorhanden ist. Wir können daher wohl die Folgerung ziehen, daß das Blut dieser Kinder sehr reich an phosphorsaurem Kalk ist. Das Blut kann aber nur viel Kalk enthalten entweder durch Aufnahme aus der Nahrung oder durch Resorption von Kalksalzen aus dem Skelett. Wir sind nicht in der Lage gewesen, für eines dieser beiden Momente greifbare Anhaltspunkte zu finden, insbesondere haben wir einen unmittelbaren Zusammenhang mit Rachitis nicht konstatieren können. Wir fanden bei unsern 70 Kindern

[1]) Roehl, über Kalkablagerung und -Ausscheidung in der Niere, Zieglers Beiträge, Festschrift für Arnold, 1905.

19 × = 27,1% Rachitis; von diesen wiesen aber nur 10 = 53% Kalk auf. Auffällig erschien uns immerhin, daß die Kinder, welche älter als acht Monate waren und bei denen sich Kalk fand, stets Rachitis hatten.

VIII.

Beitrag zur Kenntnis der Stauungsleber, insbesondere der Ungleichmäßigkeit ihres Baues.

Von

Constantin Schantz,

approbiertem Arzt,

Assistenzarzt an der Altstädtischen Krankenanstalt in Magdeburg.

Bei der Häufigkeit, in der die Stauungsleber angetroffen und untersucht wird, gegenüber den zahlreichen ausführlichen Darstellungen die ihr gewidmet sind, könnte man auf den Gedanken kommen, eine weitere eingehende Beschäftigung mit diesem Thema verspreche wenig Erfolg. Sofern dieses Urteil die pathologische Anatomie der Stauungsleber im Auge hat, dürfte es im ganzen zutreffen. Anders vielleicht, wenn der den anatomischen Veränderungen zugrunde liegende Prozeß — auf den es doch im Grunde allein ankommt —, Gegenstand der Untersuchung wird; ein erneuter Versuch, aus den anatomischen Befunden in der Stauungsleber, aus den allgemeinen Kenntnissen über die normale und abnorme Blutströmung eine lebendige Anschauung der Vorgänge zu gewinnen, die sich in der Stauungsleber abspielen, erschien uns angesichts der Kürze und, wie sich aus dem Folgenden ergeben wird, der Unvollständigkeit der darüber vorliegenden Darstellungen nicht ganz aussichtslos. Wird doch, um nur eine Seite der Frage hervorzuheben, das neuromuskuläre System der Lebergefäße in seiner Bedeutung für die Stauungsleber meist gar nicht erwähnt, geschweige denn hinreichend berücksichtigt.

In der Auffassung, daß die Stauungsleber als Vorgang zurzeit noch nicht erschöpfend behandelt sei, wurden wir be-

stärkt, als wir uns immer fester von der bisher sehr wenig gewürdigten Ungleichmäßigkeit des Grades der Stauungsveränderungen in einer und derselben Leber überzeugten. Wer die veränderte Blutströmung in der Stauungsleber — und die Blutströmung überhaupt — unter rein mechanischen Gesichtspunkten zu behandeln gewohnt ist, wird dafür die in diesem Sinne einzig mögliche Erklärung heranziehen, die Orth[1]) in dem Satze ausspricht: „Der Umstand, daß die Atrophie in gewissen Bezirken stärker ist als in anderen, kann vielleicht darauf bezogen werden, daß die Lebervenen nicht in regelmäßiger Weise aus kleinen zu immer größeren Stämmen sich sammeln, sondern daß häufig ganz kleine Äste in größere und selbst in die Vena cava einmünden, sowie daß der Einströmungswinkel ein sehr verschiedener, bei den eben erwähnten kleineren Gefäßen häufig ein rechter ist."

Es fehlt bisher an einem Versuch, auf dieser Hypothese eine Theorie der Stauungsleber aufzubauen. Sollte er je unternommen werden und von Erfolg begleitet sein, so würde sich daraus kein Widerspruch zu unserer eigenen, im folgenden zu begründenden Auffassung ergeben, die die Gefäßnerven und Gefäßmuskulatur der Leber in den Vordergrund stellt. Es wäre dann das oder ein Moment gefunden, das die verschiedene Reaktion des Gefäßnervensystems der einzelnen Leberprovinzen aus einer verschiedenen Stärke des Zuwachses an mechanischem Reiz erklären würde, als welchen wir die infolge der Herzschwäche veränderte Blutverteilung betrachten.

Doch wir greifen vor, und wenden uns zu einer einleitenden Darstellung der Blutströmung in der Leber unter normalen Verhältnissen und bei Herzschwäche, die teils allgemein Bekanntes, teils Ergänzungen enthält, auf die uns unsere Beobachtungen am Präparat geführt haben.

Das Pfortaderblut, als das einer Vene, steht unter einem niedrigen positiven Druck, der durch die sehr zahlreichen Verzweigungen des Gefäßes vor und zwischen den Läppchen eine Verminderung erfährt. Es ist nicht undenkbar, daß der Druck

[1]) Orth, Lehrbuch der speziellen pathologischen Anatomie, I. Band, S. 917.

in den „inneren Pfortaderwurzeln", den zum Stromgebiet der Arteria hepatica gehörigen kleinsten Venen, die sich unter sehr spitzem Winkel in die interlobulären Pfortaderästchen ergießen, den Druck in diesen um ein geringes erhöht: ist doch der Druck in den inneren Pfortaderwurzeln als höher anzuschlagen, als der in den kleinsten Pfortaderästchen, deren Blut ungewöhnlich lange Arterien und Venen mit sehr reichlicher Verzweigung der kleinsten Äste und ein sehr engmaschiges Kapillarnetz durchströmt hat.

Mag dem so sein oder nicht, das Blut tritt unter sehr niedrigem Druck in ein zweites Kapillarsystem, das intralobuläre, ein, dessen Maschen lang gestreckt, sehr eng, dessen Lumen Schwankungen unterworfen, aber durchschnittlich und relativ zu dem anderer Kapillaren als weit zu bezeichnen ist; das Blut fließt darin im allgemeinen sehr langsam zu den Venae centrales.

Wenn wir über den Charakter der Blutströmung in diesem Abschnitt der Leberstrombahn näheres erfahren wollen, so müssen wir, da ja Messungen ausgeschlossen sind, bei unserer Überlegung von der Form der Lobuli, die gleichzeitig die Form der Kapillarbahn ist, ausgehen.

Es ist bekannt, daß der Lobulus ungefähr die Gestalt eines niedrigen Zylinders hat, dessen Höhe 2 mm und darüber, dessen Durchmesser ungefähr 1 mm ist. Dieser Zylinder wird in eine peripherische und eine zentrale Zone eingeteilt, deren Grenze wir hier willkürlich in der Mitte der Lobulusradien annehmen.

In jener peripherischen Zone des Lobulus ist im Vergleich mit der zentralen Zone infolge der zylindrischen Form der Läppchen der Gesamtquerschnitt der Kapillaren größer. Sehr augenfällig wird diese Tatsache, wenn ein interlobuläres Pfortaderästchen verschlossen wird, wie das bei Unterbindung des Ductus choledochus in der Kaninchenleber eintritt; der anämische Infarkt, der danach, da es sich um Endvenen handelt, entsteht, hat auf einem Schnitt, der senkrecht auf die in der Längsachse des Lobulus verlaufende Zentralvene geführt wird, die Form eines Dreiecks, dessen Spitze an der Zentralvene, dessen Basis am peripherischen Bindegewebe liegt.[1])

[1]) Vergl. hierzu: R. Tischner, vergleichende Untersuchung zur Pathologie der Leber. Dieses Archiv, 175 Bd., 1904.

Da nun die in der Zeiteinheit durch jeden Gesamtquerschnitt der Lobuluskapillaren strömende Flüssigkeitsmenge gleich groß ist, mit anderen Worten die Geschwindigkeit dem Querschnitt der Strombahn umgekehrt proportional ist, so folgt, daß die Geschwindigkeit des Blutes in der zentralen Zone größer ist, als in der peripherischen.

Druck und Geschwindigkeit des Blutes in der Lobuluskapillarbahn verhalten sich also verschieden: jener ist selbstverständlich in der peripherischen Zone größer als in der zentralen, diese ist dort geringer als hier.

Aus dieser Darlegung geht hervor, daß die Vorgänge, die in den Leberzellen der peripherischen Zone ablaufen, in Beziehung stehen zu langsam fließendem Kapillarblut mit hohem Drucke, während die Vorgänge in den Leberzellen der zentralen Zone in Relation stehen zu einem schneller fließenden Blut mit niedrigerem Druck.

Diese Beziehungen chemischer und physikalischer Natur spielen sich nun, wie im gesamten Körper so auch hier, nicht unmittelbar zwischen dem Blut und den Parenchymzellen ab, die ja durch die Kapillarwand voneinander geschieden sind, sondern sie werden vermittelt durch die Lymphe, die aus den Kapillaren austritt, die Leberzellen durchströmt, in zirkumkapillären Räumen zum peripherischen Bindegewebe strömt und in dem leicht nachweisbaren engmaschigen Röhrennetz der Lymphgefäße daselbst abfließt.

Ohne Zweifel ist die Schlußfolgerung, die wir über die Geschwindigkeit des Blutes gezogen haben, auch für die der Lymphe gültig, deren Wege ebenfalls durch die Form des Läppchens gegeben sind. Es tritt also die Lymphe im Zentrum im schnelleren Strome an die Leberzellen heran und durch sie hindurch, als in der peripherischen Zone; umgekehrt ist der Druck der Lymphe im Zentrum etwas höher als an der Peripherie der Läppchen, wie aus der Tatsache des Fließens in der angegebenen Richtung hervorgeht.

Haben wir so die Grundcharakterzüge der Leberblutströmung dargelegt, so ist nun noch der Modifikationen zu gedenken, die täglich mehrmals in der Intensität der Durchströmung auftreten. Sie schließen sich an den Transport der

UNIV. OF CALIFORNIA

Nahrung an und beruhen auf der verstärkten Durchströmung von Magen und Darm in den Zeiten der Absonderung und Bewegung.

Die beschriebene Strömung des Leberblutes wird hergestellt und unterhalten durch die vom Nervensystem abhängige Muskelarbeit des Herzens und der Gefäße. Ihr besonderer, nur der Leber zukommender Charakter, der das Organ nicht weniger von anderen unterscheidet als seine Struktur, ist abhängig von der besonderen Anordnung des Gefäß- und Kapillarsystems und den besonderen Vorgängen im Gefäßnervensystem des Organs.

Wenden wir uns nun zur Stauungsleber, so beruht sie im allgemeinen auf einer gleichgültig wodurch bedingten dauerhaften Verminderung der Herzarbeit in einer gewissen, nicht angebbaren Stärke. Da nun das Herz weniger Blut als in der Norm fördert, so führt dies zu einer Vermehrung des Blutes in den Lebervenen, in den muskelfaserfreien, rein bindegewebigen Sublobular- und Zentralvenen, in den Leberkapillaren, in der Pfortader und ihren Wurzelvenen.

Wir werden also sofort vor die Frage gestellt, wie sich die genannten Gefäße und Kapillaren gegenüber der verstärkten Füllung verhalten; erst mit der Beantwortung dieser Frage erhalten wir einen Einblick in die Art der Strömung des Leberblutes unter dem Einfluß der Herzschwäche.

Hier ist nun zunächst zu unterscheiden zwischen den muskelfreien Teilen des genannten Teilsystems der Körperblutbahn und den muskelfaserhaltigen.

Von jenen, den Kapillaren, kleineren Sublobular- und den Zentralvenen, ist zurzeit nicht genügend bekannt, ob ein Einfluß des Nervensystems auf sie ausgeübt wird, und wir dürfen daher nur mit dem von ihnen und vom Lebergewebe sowie der Leberserosa ausgeübten elastischen Rückstoß rechnen, den sie auf das gleichmäßig, pulslos fließende Blut ausüben, nachdem es den elastischen Widerstand überwunden hat. Von dieser elastischen Rückwirkung ist zu sagen, daß sie bei dem geringen Grad und der erst kurzen Dauer der verstärkten Füllung, wie wir sie im Anfangsstadium voraussetzen müssen, keinesfalls vermindert, sondern im Gegenteil ungefähr entsprechend der

verstärkten Belastung der Wand erhöht ist; das infolge der Herzschwäche vermehrte Leberblut findet also in dem Organ einen entsprechend gesteigerten Grad von elastischen Kräften, die es in der normalen Richtung weiter treiben.

Erst nachdem die Elastizität über eine gewisse nicht angebbare Zeit hinaus verstärkt in Anspruch genommen war, tritt eine Abnahme der Elastizität ein, und es geht damit ein Faktor der Blutbewegung verloren.

Auch die muskelhaltigen Abschnitte der Leberblutbahn sind elastisch und verhalten sich im Prinzip wie angegeben. Hier kommt aber außerdem in Betracht, daß die Vorgänge in der Muskulatur der Gefäße, wie sie sich bei deren Erweiterung und Verengerung abspielen, unter Einwirkung des Nervensystems verlaufen.

Von den Arterien eines Menschen mit Herzschwäche eines gewissen nicht allzu starken Grades wissen wir, daß in ihnen der Druck nicht gesunken ist; mit der infolge der Anhäufung des Blutes in den Venen verminderten Füllung der Arterien ist ein Reizvorgang im Gefäßnervensystem verbunden, der eine Verengerung der Arterien und eine Steigerung ihres Tonus in einem Maße herbeiführt, daß trotz der verringerten Füllung der arterielle Blutdruck ungefähr derselbe bleibt, wie vor Eintritt der Herzschwäche.

So verhält sich also auch die Arteria hepatica und ihre Ästchen.

Das zweite zuführende Gefäß, die Pfortader, ist als Vene im Gegensatz zur Leberarterie vom Eintritt der Herzschwäche an verstärkt gefüllt und zunächst nur leicht erweitert. Auch mit diesem verändertem Zustand steht bei genügendem, jedoch nicht hohem Grade, wie wir ihn jetzt voraussetzen, ein Reiz auf das Nervensystem der Pfortader in Beziehung, der eine Erhöhung ihres Tonus zur Folge hat und das Zustandekommen einer Drucksteigerung im Venenblut vorerst verhindert.

Übereinstimmend verhalten sich natürlich die inneren Pfortaderwurzeln, die in kleinste Pfortaderästchen einmünden.

Wenn es demnach nicht zweifelhaft sein kann, daß wir unserer Betrachtung das Verhalten des Herzens und der Gefäße zugrunde legen müssen, so haben wir für ein erstes Stadium der noch geringen Herzschwäche einen Gegensatz zwischen

beiden blutbewegenden Organen festgestellt, den wir noch einmal hervorheben möchten: die Reizbarkeit des Herznervensystems ist vermindert, die Arbeit des Herzens herabgesetzt: das Nervensystem der Lebergefäße hat einen Zuwachs an Reizen erfahren, der zunächst so gering ist, daß ihre Arbeitsleistung erhöht ist. Dabei befinden sich die Pfortaderästchen in einem Zustand vermehrter, die Leberarterienästchen in einem Zustand verminderter Füllung.

In einem zweiten Stadium sinken Herznervenreizbarkeit und Herzarbeit weiter; die Folge ist eine Vermehrung der Reize für das Gefäßnervensystem der Venen, an die sich auch für dieses das Stadium herabgesetzter Reizbarkeit auf einer bestimmten Stufe anschließen muß. Es sinkt dann der Tonus der sich stärker erweiternden Venen, und es steigt der Druck des Venenblutes. Wenn auch damit nicht sofort die Notwendigkeit verbunden ist, daß auch der arterielle Blutdruck sinkt, so ist doch mit dieser Drucksteigerung im Venenblut eine Erhöhung der auf die Gefäßnerven der Arterien einwirkenden Reize gegeben. Einmal kommt dann die Zeit, wo auch der Druck des Arterienblutes sinkt.

Was wir hier allein auf ein fortschreitendes Sinken der Herzarbeit zurückgeführt haben, kann in der gleichen Weise eintreten, wenn dieselben Reize, die bisher nur auf das Herz eingewirkt haben, auch am Gefäßnervensystem angreifen, oder wenn neue Reize hinzutreten, die an diesem wirksam werden.

Mag es sich nun um das eine oder das andere handeln, um den hervorgehobenen engen Zusammenhang zwischen den Vorgängen im Herzen und denen in den peripherischen Gefäßen oder um die hinzugetretene Einwirkung derselben oder neuer Reize auf das Gefäßnervensystem, laut zahlreichen Erfahrungen der Physiologie und namentlich der Pathologie reagiert aus unbekannten Gründen das Nervensystem der einzelnen Organprovinzen durchaus nicht gleichmäßig auf Reize, von denen man mit Sicherheit oder doch großer Wahrscheinlichkeit schließen muß, daß sie an das gesamte Gefäßnervensystem des Organs gelangen.

Da uns nun, wie bereits eingangs bemerkt, die Untersuchung einer größeren Anzahl von Stauungslebern mit beson-

derem Nachdruck darauf hingewiesen hat, daß in ihrer Struktur gesetzmäßig örtliche Differenzen obwalten, so ist der Versuch erlaubt, das besondere Verhalten eines bestimmten Leberteils in Beziehung zu setzen zu einem besonderen Verhalten der vom Nervensystem abhängigen Durchströmung und diese zur Erklärung der Struktureigentümlichkeiten zu benutzen; es liegt auf der Hand, daß dies nur geschehen kann im Rahmen einer Untersuchung der gesamten Befunde in Stauungslebern unter dem angegebenen Gesichtspunkte ihrer Abhängigkeit von der veränderten Durchströmung.

Diesem Teil unserer Abhandlung wenden wir uns jetzt zu. Die soeben entworfene Schilderung des Verhaltens der Gefäße wird dabei zu ergänzen sein durch Schlüsse auf die Beschaffenheit der Blutströmung in den Kapillaren.

Behandeln wir nun die einzelnen in allen oder der großen Mehrzahl der Stauungslebern vorkommenden Befunde, so ist zunächst die Erweiterung der Zentralvenen und Lobuluskapillaren zu berücksichtigen; sie ist ohne Zweifel die Folge des erhöhten Blutdruckes, der den elastischen Widerstand dieses Teils der Gefäßbahn überwunden hat. Wie sich im konkreten Fall der elastische Rückstoß verhalten hat, läßt sich aus den Präparaten nicht erschließen; ganz im allgemeinen gilt der oben ausgesprochene Satz, daß in einem ersten Stadium der elastische Rückstoß erhöht, in einem zweiten Stadium, nach eingetretener Überdehnung, vermindert oder aufgehoben ist.

Die Kapillarerweiterung kann in der ganzen Leber annähernd gleichmäßig als einzige Veränderung bei einem an Herzschwäche gestorbenen Menschen gefunden werden. Es setzt das nach unseren vorläufigen, später genauer zu begründenden Darlegungen voraus, daß sich mit der Herzschwäche sehr bald oder schon von vornherein eine Lebergefäßschwäche verbunden hat, so daß also die Blutbeförderung im ganzen Lobulus beeinträchtigt wurde, und nicht die den meisten Stauungslebern zukommende Form der Strömung zustande kam, der wir uns jetzt zuwenden.

Bekanntlich sind die eigentlich sogenannten Stauungslebern, worunter solche mit stärkeren, in längerer Zeit zustande gekommenen anatomischen Veränderungen verstanden werden,

für das bloße und das bewaffnete Auge dadurch charakterisiert, daß die Erweiterung der Kapillaren im allgemeinen nur in größeren oder kleineren Teilen der Läppchen vorhanden ist.

Man gewinnt bei der Übersicht über eine große Zahl von Stauungslebern nicht den Eindruck, daß die Kapillarerweiterung immer ganz gleichmäßig vom Zentrum nach der Peripherie zu fortschreitet. Unter dieser Voraussetzung wäre es nämlich nicht verständlich, warum man so unverhältnismäßig oft die zentrale Hälfte der Lobuli in dem angegebenen Zustand findet, während Lebern mit Lobulis, in denen ein zentrales Fünftel, Viertel oder Drittel die Kapillarerweiterung aufweist, nicht in der entsprechenden Häufigkeit angetroffen werden.

Herz- und Gefäßarbeit in dem früher besprochenen Zusammenhange sind also in solchen Lebern nur noch imstande, gegen den erhöhten Lebervenendruck bis in die Mitte des Lobulus den normalen Charakter der Blutströmung aufrecht zu erhalten, während im übrigen zentralen Teil die Strömung verlangsamt und unter erhöhtem Druck stattfindet.

Wenn, wie wir annehmen müssen, die Mitte des Läppchens eine bevorzugte Grenze zwischen Verändertem und Unverändertem ist, so folgt daraus, daß die Herz- und Gefäßarbeit und die ihr zugrunde liegende Erregbarkeit ihres Nervensystems nicht gleichmäßig, sondern in Stufen sinkt oder sinken kann.

Einer weiteren derartigen im gleichen Sinne aufzufassenden Stufe entspricht der ebenfalls auffallend häufig anzutreffende und deswegen mit einem besonderen Namen — Muskatnußleber — belegte Befund, daß die Kapillarerweiterung außer den zentralen Teilen diese verbindenden „Straßen“ im Läppchengewebe ergriffen hat, so daß also nur noch Mäntel Lebergewebes mit nicht erweiterten Kapillaren um die peripherischen Gefäße vorhanden sind; diese werden dünner und können auf einer letzten Stufe stellenweise ganz verloren gehen; nie ist das in einer ganzen Leber oder auch nur einem ganzen Leberlappen der Fall.

Wenden wir uns nun zum Inhalt dieser erweiterten Kapillaren, so haben wir in vielen Fällen die Blutleukocyten vermehrt vorgefunden, oft in außerordentlich hohem Grade. Es erklärt sich das aus dem verlangsamten Fluß des Blutes, der, gleichgültig wodurch bedingt, die spezifisch leichteren weißen

Blutkörper hinter den roten zurückbleiben und sich anhäufen läßt. In diesem Umstand ist zum Teil die Erklärung dafür zu sehen, daß in vielen Stauungslebern, besonders starken Grades, die Stellen mit erweiterten Kapillaren durch ihren starken Kernreichtum im gefärbten Präparat auffallen.

An den Orten mit stärkerer Kapillarerweiterung sind die Leberzellen zunächst durchaus nicht immer in ihrer Form beeinträchtigt, später sind die Bälkchen verschmälert, und aus dem endlichen Schwund ergibt sich der Schluß, daß es sich bei dieser Verschmälerung nicht oder nicht nur um eine Modellierung, sondern um eine Abnahme an Bestandteilen handelt. Dieser Umstand genügt, um darzutun, daß es sich nicht um einen rein mechanischen Prozeß handelt, das zähflüssig zu denkende Zellplasma wird nicht einfach in die Lymphräume hineingedrückt, um so weniger, als andere Beispiele der Pathologie, z. B. Zysten, zeigen, daß das Zellplasma sehr starken Druck verträgt, ohne auch nur in seiner Form beeinflußt zu werden. Demgemäß muß der veränderten Beziehung zwischen dem vermehrt und verlangsamt fließenden Blut und den Leberzellen, vermittelt durch die ebenfalls vermehrt und verlangsamt fließende Lymphe, die Abnahme und der völlige Schwund des Parenchyms zugeschrieben und dieser als ein chemisch-physikalischer Vorgang gleich allen anderen im Körper aufgefaßt werden. Es werden dabei gelöste oder unter den veränderten Bedingungen in Lösung übergegangene Bestandteile des Zell- und Kernplasmas als solche oder zerlegt hinweggeführt, während andere chemische Körper im ungelösten Zustand auftreten, wie das — im folgenden von uns nicht berücksichtigte — Pigment, von dem es zweifelhaft ist, ob und inwieweit es aus dem Zellplasma oder aus dem Blutfarbstoff entsteht, und das Fett, mit dem wir uns bald genauer beschäftigen werden, Stoffe, die dann später mit dem letzten Rest des Zellplasmas auch verschwinden können.

Über das Verhalten der Kerne ist folgendes zur Ergänzung zu bemerken: Der Kern verkleinert sich entsprechend, auch kann er in Fragmente zerfallen, was den oben berührten Eindruck des besonderen Zellreichtums der zentralen Teile erhöhen kann; seltener haben wir gesehen, daß bei noch vorhandenem

Zellplasma der Kern an Färbbarkeit verloren hatte oder überhaupt nicht mehr nachzuweisen war.

Auffälliger als es allein durch die Kapillarerweiterung der Fall wäre, werden oft schon für das bloße Auge, besonders aber im mikroskopischen Präparat, die Stellen, an denen die veränderte Durchströmung mit Blut gewirkt hat, wenn der soeben behandelte Vorgang des Leberzellschwundes ganz oder nahezu vollendet ist und die Kapillaren daselbst entsprechend stark erweitert und gefüllt sind. Erst dann ergibt sich mit voller Deutlichkeit die für das Verständnis der Stauungsleber unseres Erachtens grundlegende Tatsache, daß die Stauungsveränderungen keineswegs gleichmäßig verlaufen.

Indem wir auf das später mitzuteilende Material verweisen, betonen wir hier nur, daß sich in bezug auf die Stärke der Veränderungen die einzelnen Lappen einer Stauungsleber gewöhnlich verschieden verhalten aber in durchaus unregelmäßiger Weise, daß jede Schnittfläche an den einzelnen Stellen und im Vergleich mit anderen Schnittflächen desselben Organs große Verschiedenheiten darbieten kann, daß sich große Gefäßgebiete, z. B. auf dem Durchschnitt dreieckige von beliebigem Umfang, durch einen besonders hohen Grad der Stauungsveränderungen auszeichnen können; wenn wir schließlich hervorheben, daß sich im selben Lobulus die Kapillargebiete der einzelnen Pfortaderästchen verschieden verhalten können, — so ergibt sich, daß nicht die dazu noch allem Anschein nach keiner sehr bedeutenden Variation unterworfene Art und Weise der Verzweigung der Lebergefäße den Verschiedenheiten zugrunde liegen kann, sondern nur die oben berührte verschiedene Reaktion des Nervensystems der einzelnen Gefäßgebiete auf den Reizzuwachs, den die Herzschwäche mit sich bringt. Würde man allein das Herz berücksichtigen bei der Beurteilung der Stauungsleber, so bliebe diese regelmäßig anzutreffende Eigentümlichkeit der Stauungsleber vollkommen unverständlich.

Handelt es sich im allgemeinen hierbei um Schwankungen im Grad der Veränderungen, für die eine lokale Ursache nicht angegeben werden kann, so ist eine Eigentümlichkeit, bei der es sich ebenfalls um den Grad der Veränderung handelt, ver-

ständlich, nämlich der Umstand, daß in vielen Stauungslebern die subserösen Teile in größerer oder geringerer Breite besonderst stark verändert sind, während es uns nie vorgekommen ist. daß sie durch eine geringere Stärke der Abweichung auffallen. In dieser Gegend ist infolge der zahlreichen vorhergegangenen Verzweigungen die Geschwindigkeit des Blutes geringer und sein Seitendruck beträchtlicher als näher dem Hilus des Organs; kommt nun zu dem so besonders starken normalen Reiz auf das Gefäßnervensystem dieser Teile der von der Herzschwäche abhängige hinzu, so tritt früher als mehr im Innern die Änderung der Durchströmung mit Blut und Lymphe ein, von der der Schwund der Leberzellen und das übrige abhängen.

Haben wir nun die Abnahme und den schließlichen völligen Schwund der Leberzellen behandelt, den regelmäßigen Vorgang in den Stauungslebern von genügender Dauer und Stärke der Strömungsabweichung, so schließen wir einen anderen Befund an, der in der Leiche seltener mit aller Sicherheit festgestelt werden kann, die typische Hyperplasie der peripherischen Zone, insbesondere ihrer Leberzellen.

Daß in dieser Zone vergrößerte, im übrigen unveränderte Leberzellen zwischen nicht oder erst leicht erweiterten Kapillaren vorkommen, unterliegt für uns keinem Zweifel angesichts einiger Lebern, die wir später beschreiben werden.

Diese typische Hyperplasie erklären wir aus der eingangs abgeleiteten Vermehrung des Blutes in der Pfortader unter Steigerung der bewegenden Kräfte in jener ersten Periode, in der das vermehrte Venenblut als zunächst geringfügiger Reizzuwachs auf das seine volle Erregbarkeit besitzende Gefäßnervensystem wirkt und gleichzeitig der elastische Rückstoß erhöht ist.

Vermehrtes Blut in dem dem normalen Organ zukommenden Strömungscharakter fließt also dann durch das Organ. Die Bedingung typischen Wachstums ist damit erfüllt, nicht anders, als wenn man ein Stück Leber exstirpiert hat, und der Stumpf wächst.

Diese Auffassung setzt voraus, daß in einer allerersten Periode, beim Beginn der Herzschwäche, die ganze Leber typisch hyperplastisch ist. Wir haben eine solche Leber nicht zur Verfügung, und so bleibt also die als Ganzes hyperplastische Leber ein logisches Postulat, das aber um so zwingender ist,

als auf keine andere Weise ein Verständnis für jene typische Hyperplasie der peripherischen Zone zu gewinnen ist, vorausgesetzt, daß man unsere Prämissen in bezug auf Gefäßnervensystem und Strömungscharakter als gültig und geboten anerkennt. Versucht man einen anderen Weg einzuschlagen, nämlich die Hyperplasie erst in eine spätere Zeit, nach der des Schwundes der Leberzellen in der zentralen Zone zu setzen, so überzeugt man sich leicht von seiner Ungangbarkeit, was wir um der Kürze willen nicht weiter ausführen möchten.

Angesichts der Tatsache, daß man nicht in jeder Stauungsleber die Vergrößerung der Leberzellen in der peripherischen Zone nachweisen kann, erhebt sich die Frage, ob auch das Ausbleiben der Hyperplasie verständlich gemacht werden kann.

Sie wird ausbleiben, wenn sich an das Stadium des gesteigerten Druckes in den zuführenden Gefäßchen der Lobuli besonders rasch das Stadium der verminderten Reizbarkeit ihrer Gefäßnerven anschließt, so daß also in der peripherischen Zone der abnorme Strömungscharakter eintritt, ehe das nach den vorliegenden Erfahrungen doch eine Anzahl von Tagen in Anspruch nehmende Wachstum der Leberzellen zu einer deutlich sichtbaren Vergrößerung geführt hat. — Daß es solche Fälle rasch zu Herzschwäche hinzutretender Gefäßschwäche gibt, ist unzweifelhaft.

Tritt aber die Gefäßschwäche gleichzeitig mit der Herzschwäche auf, so kann sich natürlich jener Zustand der veränderten Durchströmung überhaupt nicht entwickeln, auf den wir das Wachstum der Leber zurückführen.

Auf diese Weise wird es bis zu einem bestimmten Grade, nämlich bis zu der generell nicht angreifbaren Frage nach den Ursachen der verschiedenen Reizbarkeit des Gefäßnervensystems, verständlich, daß sich die peripherische Zone des Läppchens in den verschiedenen Stauungslebern stärkeren Grades in diesem Punkte so verschieden verhält.

Wie sich aber auch die Leberzellen der peripherischen Zone anfänglich verhalten mögen, mit der Zunahme der Gefäßschwäche, dem Eintritt der Verlangsamung des Blut- und Lymphstroms in der peripherischen Zone werden auch hier die Leberzellen kleiner und können stellenweise ganz schwinden.

Eine konstante Eigentümlichkeit der Stauungsleber ist das Auftreten von Fett in den Leberzellen an bestimmten Orten. Auch hier haben wir zu unterscheiden zwischen der peripherischen Zone mit ihrer, wie wir abgeleitet haben, in einem ersten Stadium normal gebliebenen Blutströmung und den unveränderten Leberzellen, und der zentralen Zone mit den erweiterten Kapillaren.

In jener peripherischen Zone verhält sich nach unseren Untersuchungen das Fett nicht anders als in einer völlig normalen Leber eines Individuums, das nicht an Prozessen gestorben ist, die die Leber und ihren Stoffwechsel beeinflussen. In solchen Lebern findet man in den an das peripherische Bindegewebe anstoßenden Leberzellen, und nicht einmal in allen, einen großen und dazu noch etwa einen oder mehrere kleinere Tropfen oder mehrere mittelgroße oder kleinere, selten feinste Tröpfchen; dabei sind Schwankungen in der Menge, z. B. mit den Tageszeiten, wie sie nach Analogie der Versuchstiere auch für den Menschen anzunehmen sind, hinzuzudenken, jedoch kommt hier in Betracht, daß die Nahrungsaufnahme in den letzten Tagen vor dem Tode, z. B. bei einem Herzkranken, sehr gering ist oder ganz fortfällt.

Es ist nun eine regelmäßige Erfahrung an den von uns untersuchten Stauungslebern geringen und mittleren Grades, daß sich das Fett in der peripherischen Zone verhält wie eben angegeben. Wir entnehmen daraus, daß auch in diesem Punkte keine wesentliche Abweichung von der normalen Beziehung zwischen Blutflüssigkeit und Zellplasma besteht, und führen den Umstand, daß das Fett sich an der Peripherie der Läppchen einer normalen oder derartigen Stauungsleber ansammelt, darauf zurück, daß nach unseren früheren Auseinandersetzungen Blut und Lymphe in dieser Zone und besonders in ihrem äußersten Teil am langsamsten fließt; demgemäß stehen Blut-, Lymph- und Zellplasma in der Beziehung, die allen Beispielen von im Zellplasma stattfindender Synthese der Fettkonstituenten des Blut- und Lymphplasmas zugrunde liegt.[1])

[1]) Vergl. hierzu die Ausführungen über das Fett bei Ricker, Entwurf einer Relationspathologie, Jena 1905, und die daselbst angeführte Literatur.

In Stauungslebern stärksten Grades, z. B. in solchen, in denen die Leberzellen der zentralen Zone und von Straßen bereits geschwunden sind, kann das Fett in den Leberzellen der peripherischen Zone vermehrt sein. Es erklärt sich das auf dieselbe Weise, wie das Auftreten des Fettes in der zentralen Zone, dem wir uns jetzt zuwenden; kommt doch im weiteren Verlauf in der peripherischen Zone derselbe Strömungscharakter zur Geltung, der zuerst nur in der zentralen Zone besteht.

In der zentralen Läppchen-Zone der Stauungsleber tritt das Fett in feinen und mittelgroßen Tropfen schon auf, wenn erst die Kapillaren erweitert sind und das Zellplasma noch nicht merklich abgenommen hat — im Sinne unserer Ausführungen verständlicher Weise —, denn wird dort die Blut- und Lymphströmung verlangsamt, dann nähert sich der Strömungscharakter dem an, der in der normalen Leber in der peripherischen Zone gültig ist. Mit dem Schwunde der Leberzellen schwindet auch das Fett, steht doch der Blutflüssigkeit dann kein Zellplasma mehr zur Verfügung, so daß sie auf vorhandenes Fett spaltend einwirkt. Nur die Kapillarzellen enthalten in den aufs stärkste veränderten Teilen der Stauungsleber nicht selten Fett.

Von der Zeit an, wo etwa die Hälfte des Lobulus stark verkleinerte Leberzellen aufweist oder sie bereits geschwunden sind, fallen diejenigen Leberzellen besonders auf, die an der Grenze der peripherischen gegen die zentrale Zone mit ihren erweiterten überfüllten Kapillaren liegen. Noch im Besitz ihrer regelrechten Größe und auch im schon verkleinerten Zustand sind die Leberzellen in einer Reihe maximal fetthaltig, und zwar gleichgültig, wie breit die peripherische Zone ist.

Aus diesen Mitteilungen ist zu schließen, daß dem Schwund der Leberzellen ein Zustand des Auftretens und der Zunahme des Fettes vorausgeht; die vermehrte und verlangsamte Strömung der Blut- und Lymphflüssigkeit ist in dem geringeren Grade der Abweichung vom normalen Verhalten Bedingung für das Auftreten des Fettes, in ihrem stärkeren Grade Bedingung des Schwundes des Fettes und der Zellen.

Auch durch die Untersuchung des Fettes sind wir bestärkt worden in der bereits ausgesprochenen Ansicht, daß in der

zentralen Zone von der halben Breite des Lobulusradius die Veränderungen an den Leberzellen und der ihnen zugrunde liegende veränderte Strömungscharakter nicht immer allmählich fortschreiten, sondern sich ungefähr auf einmal einstellen können, denn wir haben jenen eingliedrigen Streifen besonders stark fetthaltiger Leberzellen nur peripheriewärts von der Mitte bemerkt, dann aber auch regelmäßig, so daß erst von der Mitte des Lobulus an der Prozeß einen gleichmäßigen Gang nimmt. Eine Erklärung für dieses Verhalten der Reizbarkeit des Herz- und Gefäßnervensystems vermögen wir nicht zu geben, wir müssen uns begnügen, die Tatsache aus den anatomischen Befunden abzuleiten.

Noch eine andere Bestätigung unserer der Betrachtung der Stauungsleber zugrunde liegenden Auffassung vermag das Verhalten des Fettes abzugeben. Es sind uns nämlich in einer Reihe von Lebern mit geringen Stauungsveränderungen an Stellen, wo die Zentralvene quer getroffen war, dreieckige Läppchenbezirke aufgefallen, deren Basis an das längs getroffene peripherische Bindegewebe mit seinen Pfortaderästchen anstieß, Läppchenbezirke mit starkem gleichmäßigen Fettgehalt sämtlicher Leberzellen, während die übrigen Teile des Lobulus und die ganze Gegend den geringen Fettgehalt aufwiesen, den wir als den Anfangsstadien der Stauungsleber zukommend geschildert haben.

Das zugehörige Pfortaderästchen hatte also wiederum seine relative Selbständigkeit bewährt, und in seinem ganzen Kapillargebiet war eine leicht verlangsamte Strömung von Blut und Lymphe eingetreten.

Ein letzter Punkt, in dem sich viele Stauungslebern von der Norm unterscheiden, betrifft das peripherische Bindegewebe und die Fasern im Innern der Lobuli.

Bei der Beurteilung des peripherischen Bindegewebes bedarf es besonderer Vorsicht, wenn es sich um Lebern von älteren Individuen, insbesondere mit Arteriosklerose handelt. So wie man bei solchen im Herzmuskel, in der Niere, im Hirn schon mit bloßem Auge die feinen, sonst kaum oder gar nicht sichtbaren Gefäße als graue Streifchen erkennt und mikroskopisch nicht selten lediglich eine Vermehrung der Fasern

der Adventitia und des anstoßenden Bindegewebes feststellt, so gilt das ähnlich auch für die Leber, deren peripherisches Bindegewebe als Gefäßscheidenbindegewebe aufzufassen ist.

Unter diesen Umständen sind Stauungslebern von jugendlichen Individuen, insbesondere Kindern, bei denen nichts anderes auf die Leber eingewirkt hat, als die veränderte Beziehung zum Blut, besonders wichtig für die Beantwortung der Frage, ob eine Vermehrung des peripherischen Bindegewebes in der Stauungsleber stattfinden kann. Wir verfügen über solche Lebern, die dies sicher stellen, und in denen auch die kleinsten Gallengänge und die Serosa an dem Wachstumsprozeß im Kapillargebiet der Arteria hepatica teilgenommen haben.

In solchen Fällen ist eine genügend lange Zeit der Druck in den Kapillaren des peripherischen Bindegewebes erhöht gewesen, weil das aus den inneren Pfortaderwurzeln einströmende Blut auf den infolge der Herzschwäche erhöhten Druck in den kleinsten Pfortaderästchen traf und als mechanischer Reiz auf das Nervensystem der Leberarterie wirkte; nach dem oben erörterten ersten Stadium ihrer Verengerung folgte jetzt das Stadium der herabgesetzten Erregbarkeit ihres Nervensystems, ihre Erweiterung und die vermehrte Durchströmung der Kapillaren des peripherischen Bindegewebes. Auf die so verständlich gewordene Hyperämie führen wir die Hyperplasie zurück.

Keineswegs ist diese Vermehrung des Bindegewebes regelmäßig zu finden. Es gibt Stauungslebern, in denen eine offenbar rasche und starke Ausbildung des abnormen Strömungs-Charakters in einigen Tagen beträchtliche Veränderungen an den Leberzellen hervorruft, während am Bindegewebe nichts oder nichts Sicheres von Vermehrung zu sehen ist. Zum besseren Verständnis können wir uns nur auf die Ergebnisse der Tierversuche stützen, wo ähnliche Veränderungen der Blutströmung in sehr kurzer Zeit bereits Abnahme des Parenchyms, aber noch keine Zunahme an Bindegewebe hervorrufen.[1]) Es ist also eine Stauungsleber mit stark geschwundenem

[1]) Vergl. z. B. Fabian, Die Niere des Kaninchens nach der Unterbindung ihres Harnleiters. Bibliotheca medica, C., 18. Heft, 1904.

Parenchym und nicht vermehrtem Bindegewebe so aufzufassen, daß der Tod zu einer Zeit eingetreten ist, wo die Leberarterie und ihre Kapillaren noch nicht oder ungenügend lange vermehrt durchströmt waren. Das ist z. B. in dem häufigen Falle anzunehmen geboten, wo das Sinken des Blutdrucks in der Leberarterie ein Teilakt des allgemeinen Sinkens des Arteriendrucks ist, ein Ereignis, das Hypostase und baldigen Tod durch Stillstand der Blutströmung herbeiführt.

Parenchym und peripherisches Bindegewebe verhalten sich also in der Stauungsleber nicht gleich.

Wir haben gesehen, daß die Leberzellen hyperplastisch werden im Anbeginn des Prozesses, daß dann aber ein fortschreitender Schwund eintritt. In jener ersten Zeit ist das Bindegewebe nicht hyperplastisch. Die Zunahme des Bindegewebes, mit der wir uns eben beschäftigt haben, tritt erst ein, wenn der Schwund der Leberzellen vom Zentrum her einen hohen Grad erreicht hat und fortschreitet, so daß also gegenüber diesem Stadium von einem gegensätzlichen Verhalten des Parenchyms und peripherischen Bindegewebes gesprochen werden kann, trotzdem der Charakter der veränderten Blutströmung in den Läppchenkapillaren und in den Kapillaren des Leberbindegewebes annähernd der gleiche ist.

Den Schwund der Leberzellen haben wir oben abhängig gemacht von dem verlangsamten, gleichmäßig gewordenen Charakter der Blutströmung, der auf Grund der eingetretenen verminderten Reizbarkeit der Lebergefäßnerven von dem dem normalen Organ zukommenden, mit seinen regelmäßigen täglichen Schwankungen stark abweicht. — Hier tritt also der Einfluß der Hyperämie als einer quantitativen Abänderung zurück gegenüber der qualitativen Abänderung. eben jener Verlangsamung und Vergleichmäßigung.

In den Ausführungsgängen und dem sie umgebenden Bindegewebe dagegen sind relativ zum Parenchym die Verhältnisse anders und einfacher, wie sich dies aus dem Fehlen einer für jede Drüse charakteristischen Struktur und Anordnung des Epithels der ausführenden Wege und aus dem Verhalten des Kapillarsystems ergibt, das im Bereich des sezernierenden Parenchyms eine jeder Drüse eigentümliche komplizierte

Anordnung besitzt, die im Bereich der sekretleitenden Gänge aufhört.

Die veränderte Strömung, wie sie die Herzschwäche durch ihren Einfluß auf die peripherischen Gefäße mit sich bringt, wird daselbst also weniger eine qualitative, als eine quantitative Änderung bedeuten, und die Vermehrung des Blutes bringt einen vermehrten Ansatz von Gewebsbestandteilen mit sich.

Wenn wir bisher vom vermehrten Bindegewebe gesprochen haben, so ist nun nachzutragen, daß es sich wesentlich, vielleicht meistens ausschließlich um eine Vermehrung der Bindegewebsfasern handelt; die Bindegewebszellen liegen in weiten Abständen in der gewöhnlichen schmalen, langgestreckten Gestalt den Fasern an, und obwohl eine geringfügige Vermehrung begreiflicherweise nicht auszuschließen ist, so läßt sie sich, wie in so vielen anderen Fällen von Bindegewebshyperplasie, auch nicht bestimmt behaupten. In den Fällen, wo die kleinsten Gallengänge vermehrt sind, möchten wir allerdings eine Vermehrung auch der Bindegewebszellen bestimmt annehmen.

Die kleinsten Gallengänge gehören mit zum Kapillargebiet der Leberarterie, und es nimmt nach den obigen Ausführungen nicht wunder, wenn sie an einem Wachstumsprozeß in demselben teilnehmen, was unseres Erachtens in einer Anzahl von Stauungslebern, wiederum insbesondere von jugendlichen Individuen, nicht angezweifelt werden kann. Eine Entstehung dieser hyperplastischen Gallengänge aus Leberzellen ist in der Stauungsleber mit Bestimmtheit auszuschließen, da in einer solchen Leberzellen überhaupt nicht ins Bindegewebe eingeschlossen werden.

Wie im peripherischen Bindegewebe, so läßt sich ein Zunehmen und Auftreten von Kollagenfasern im Lobulus unter dem Einflusse der Stauung dartun. Hier sind die Fasern in der Wand der Zentralvenen verdickt und vermehrt; die erweiterten Kapillaren der zentralen Teile und der Straßen sind mit feinen oder dickeren Kollagenfasern mehr oder minder dicht umsponnen; die Fasern liegen also im zirkumkapillären Lymphraum zwischen der Kapillarwand und den verschmälerten Leberzellbälkchen. Dasselbe kann später auch in der peri-

pherischen Zone auftreten, und schließlich ein Geflecht von Fasern durch den ganzen Lobulus reichen. Zellen liegen diesen Fasern nicht an.

Keine andere Eigentümlichkeit der Stauungsleber kann mikroskopisch in eine strengere örtliche Beziehung zu dem erweiterten Teil des Läppchenkapillarnetzes gebracht werden, als diese neugebildeten Kollagenfasern. Es erhellt das z. B. besonders deutlich, wenn sich bereits die Straßen ausgebildet haben, während die Mäntel um die peripherischen Gefäße noch unverändert sind; haarscharf schließen an ihnen die Kollagenfasern ab.

Im Innern der Lobuli einer normalen Leber sind mit der van Giesonschen Methode keine Kollagenfasern nachzuweisen. Es muß weiteren Untersuchungen vorbehalten bleiben, festzustellen, wie sich die Gitterfasern der Leberläppchen zu den neu auftretenden Kollagenfasern verhalten.

Mögen diese nun in einer Beziehung zu jenen stehen oder unabhängig von ihnen gebildet werden, jedenfalls treten in ungelöstem Zustand befindliche Fasern auf und nehmen mit der Zeit an Dicke zu. Der Ort, an dem das stattfindet, weist auf die Lymphe als Quelle des Neugebildeten hin; gelöste Eiweißkörper derselben gehen also bei dem veränderten Strömungscharakter in den ungelösten Zustand über, wobei ein Einfluß der Kapillarendothelzellen im Lobulusinnern, sowie der Zellen im peripherischen Bindegewebe in Betracht gezogen werden kann.

Wir haben noch anzumerken, daß wir im Lobulus niemals Elastinfasern gefunden haben, daß sie dagegen im peripherischen Bindegewebe unter dem Einfluß der veränderten Strömung des Blutes und der Lymphe in einer Anzahl von Stauungslebern neben den Kollagenfasern vermehrt gefunden werden. In anderen Lebern sind daselbst ausschließlich Kollagenfasern aufgetreten, ohne daß es möglich wäre, eine Ursache für diese Unterschiede anzugeben. —

Das peripherische Bindegewebe kann sowohl im nichtvermehrten als im vermehrten Zustande mehr oder minder stark mit Lymphocyten durchsetzt sein, in welchem Falle es locker, ödematös ist. Der zellige Bestandteil der Lymphe wird

also aus der verlangsamt strömenden Gewebsflüssigkeit im Bindegewebe zurückgehalten.

Wie Blut und Lymphe, so fließt in einer Stauungsleber auch die Galle verlangsamt. Wir haben uns hiermit nicht näher beschäftigt, möchten aber betonen, daß jede Stauungsleber nicht ganz geringen Grades ikterisch ist; sofern dies nicht ohne weiteres sichtbar ist, wird die gallige Färbung durch Behandlung der Leber mit Formollösung deutlich. Mit dem Grad der Stauungsveränderungen nimmt die gallige Färbung leicht zu, es können Galletropfen in den Leberzellen auftreten, und schließlich ist die Leiche eines an langsam zunehmender Herzinsuffizienz Gestorbenen nicht selten leicht ikterisch.

Nach diesen allgemeinen Bemerkungen geben wir die Beschreibung einiger (aus zahlreichen eingehend untersuchten) ausgewählter Stauungslebern und fassen jedesmal die individuellen Eigenschaften epikritisch zusammen.

1. B., 21jährig, ♀, Sektion am 31. I. 1905, Rostock.

Operation eines Sarkoms des Beckens am 30. I. Plötzlicher Tod vermutlich durch Nachwirkung des Narcoticum (Äther) einige Stunden später.

Leber anscheinend leicht vergrößert, weich. Keine deutliche Läppchenzeichnung, jedoch zentrale Teile im allgemeinen etwas blutreicher.

Mikr.: Sehr ungleichmäßige Kapillarerweiterung: an vielen Stellen nur in den zentralen Teilen, an anderen unregelmäßig verteilten Stellen dazu Andeutung von Straßen, an dritten Stellen Erweiterung sämtlicher Lobuluskapillaren. Leukocyten in den Kapillaren stark vermehrt. Leberzellen überall gleich groß.

Feintropfiges Fett nur in den zentralen Teilen oder durch den ganzen Lobulus hindurch, an die Orte mit erweiterten Kapillaren gebunden. Stellenweise wenig großtropfiges Fett in Leberzellen an der Peripherie.

Peripherisches Bindegewebe mit zahlreichen Lymphocyten durchsetzt.

Epikrise:

Vom Herzen, den Gefäßen und der Leber des jugendlichen, keineswegs kachektisch gewesenen oder anämischen Individuums darf mit Bestimmtheit ein normales Verhalten vor der Narkose angenommen werden, die durch Einwirkung auf das Nervensystem Herzschwäche und in wenigen Stunden den Tod herbeiführte.

Das Hauptmerkmal der Leber sind die Gegensätze im Umfang der Kapillarerweiterung. In bezug auf Läppchen, wo sie nur im Zentrum besteht, ist zu schließen, daß in den zugehörigen peripherischen Gefäßen unter der Reizwirkung der mit der Herzschwäche eingetretenen veränderten

Blutverteilung der Blutdruck in einer Stärke hergestellt wurde, daß das Blut in der peripherischen Zone in annähernd normaler Weise floß, während im Zentrum die verlangsamte Strömung bestand. Der Gegensatz dazu sind die Läppchen, deren ganzes Kapillargebiet erweitert ist, ein stärkerer Grad der Veränderung, der auf einen geringeren Grad der Gefäßarbeit schließen läßt. Dazwischen sind die Läppchen mit Straßen zu stellen.

Die Kürze der Zeit fordert zu der Annahme auf, daß die Gefäßschwäche sehr bald nach oder gleichzeitig mit der Herzschwäche entstanden ist; beide sind als chemische Reizwirkung auf das Nervensystem aufzufassen.

Daß zu dem wenigen großtropfigen Fett an der Peripherie das feintropfige in der kurzen Zeit hinzugetreten ist, wird durch sein Zusammenfallen mit dem Gebiet der erweiterten Kapillaren bewiesen. Leukocytenvermehrung in den Kapillaren, Lymphocytenvermehrung im peripherischen Bindegewebe sind ebenfalls in der kurzen Zeit entstanden.

2. V., 59jährig, ♂; S.-Nr. 159, 1905, Rostock.

8. u. 10. I. 1905: je eine Quetschung des r. Zeigefingers.

18. I., 19. I. Inzisionen bis zum Ellbogen wegen Eiterung und Fiebers.

21. I. Amputation des rechten Oberarms.

24. I. Die gesunken gewesene Körpertemperatur steigt wieder an. Schwellung des linken Handgelenks, Aspiration von Eiter aus demselben.

28. I. Tod.

Leber von der entsprechenden Größe und Schwere, Zeichnung überall deutlich: zentrale Teile klein, rot, peripherische Zonen breit, rotgelb.

Mikr.: Kapillaren in den zentralen Teilen leicht erweitert. Leberzellen überall gleich groß, von der gewöhnlichen Größe. Feine Fetttröpfchen in den Leberzellen der peripherischen Zone; in den zentralen Teilen Fetttropfen zahlreicher und größer.

Epikrise:

Der Krankengeschichte ist nicht zu entnehmen, wann in diesem Falle von Septicämie die Herzschwäche eingesetzt hat.

Aus dem Umstand, daß die Leberzellen überall, auch in den zentralen Teilen mit erweiterten Kapillaren, dieselbe nicht herabgesetzte Größe besitzen, ist zu schließen, entweder, daß daselbst die verlangsamte Strömung nur kurze Zeit, etwa nur in den letzten Lebensstunden, bestanden und vielleicht zugenommen hat, oder aber, daß ein und derselbe Grad sehr gering verlangsamter Strömung längere Zeit in den zentralen Teilen bestanden hat. In beiden Fällen ist es verständlich, wenn nichts von Zellbestandteilen schwand; dagegen konnte aus der im gleichen Sinne strömenden Lymphe das wenige Fett in den zentralen Teilen entstehen.

Fettbildung geht also in der Stauungsleber der Verkleinerung der Zellen voraus.

Wenn wir auch in der peripherischen Zone das Fett in feinen Tropfen, in im Vergleich zu den zentralen Teilen geringerer Menge finden, so

beweist das, daß ohne im Präparat nachweisbare Kapillarerweiterung auch hier eine im geringsten Grad verlangsamte Blut- und Lymphströmung bestanden oder zu der in der zentralen Zone bereits bestehenden sich hinzugesellt hat.

3. B., 16jährig, ♀, S.-Nr. 117 v. 10. XII. 1904, Rostock.

Seit Anfang November Scharlach und Diphtherie.

Mitte November doppelseitige Mittelohrentzündung dazu getreten. Ende November Besserung des Befindens.

1. XII. starke Nephritis, Anurie.

3. XII. Gesichtserysipel.

7. XII. Aufnahme in die Klinik. Dekubitalgeschwüre, keine Ödeme.

8. XII. Irregulärer Puls.

9. XII. Plötzlicher Tod.

Sektionsbefund: Am Herzen keine Abweichung. Nieren stark vergrößert, Oberfläche glatt. Rindensubstanz trüb, mit vielen blutroten Flecken (Ekchymosen) und fettgelben Stellen. Schnittfläche sehr feucht.

Leber leicht vergrößert (L. 24, B. 19. H. 6,5 cm, Gewicht 1750 g). Ränder abgestumpft. Schmale, graugelbe peripherische Zonen, große braunrote Zentren.

Mikr.: Gleichmäßige Kapillarerweiterung im ganzen Lobulus, durch das ganze Organ. In den zentralen Teilen mehr Blut als in den peripherischen Zonen; Leukocyten in den Kapillaren überall stark vermehrt, stellenweise in der Überzahl, zentral stärker als peripherisch.

Leberzellen überall gleich groß, von der zu erwartenden Größe.

Fett: wenige zentrale Stellen mit mittelgroßen Tropfen, nicht ganz rings um die Zentralvene, nicht ganz bis zur Mitte des Lobulus reichend.

Epikrise:

Innerhalb von 5—6 Wochen sind im Körper des jungen Mädchens verschiedene Reize bekannter und unbekannter Art vorhanden gewesen, die am Nervensystem des Herzens und der Gefäße angreifen konnten. Direkt nachweisbar sind Abweichungen der Blutströmung erst am Tage vor dem Tod gewesen, während vorher das Dekubitalgeschwür einen Schluß auf eine wohl nicht nur lokale Abschwächung der Blutströmung zuließ. Daß sich schon vor den letzten Tagen eine solche ausgebildet hatte, kann als unwahrscheinlich bezeichnet werden, da trotz der bestehenden Nephritis Ödem ausgeblieben ist.

Der Befund bedarf keiner eingehenden Erläuterung; wir stellen ihn der ersten Leber mit der ungleichmäßigen, noch rascher entstandenen Kapillarerweiterung an die Seite. Herz- und Gefäßschwäche liegen zugrunde. — Die einzige Ungleichmäßigkeit besteht darin, daß nur in manchen Zentren Fett zu finden ist, es beweist die daselbst früher oder stärker aufgetretene abgeschwächte Blut- nnd Lymphströmung.

4. X., 53jährig, ♂, Hamburg.

Sehr starke, schiefrige Induration des größten Teils der Lungen. Verdickung der Wand des rechten Ventrikels, leichter Fettgehalt seiner Muskulatur.

Leber: von der entsprechenden Größe. Läppchenzeichnung an der Peripherie des Organs deutlich: zentrale Teile braunrot, peripherische Zonen graubraun; mehr im Innern des Organs ist die Farbe annähernd gleichmäßig graurot.

Mikr.: Rechter und linker Lappen, peripherische und zentrale Teile dieser Lappen stimmen im wesentlichen überein. — Kapillaren in den zentralen Teilen der Läppchen und in diese verbindenden Straßen stark erweitert, Leukocyten stark vermehrt; Kapillaren der schmalen peripherischen Zone weniger erweitert.

Leberzellen in den zentralen Teilen und Straßen verkleinert, Zellplasma locker, mit feinsten Fetttröpfchen. In der Übergangslinie zu den peripherischen Teilen, deren Leberzellen das gewöhnliche Aussehen haben, fettfrei sind oder gruppenweise große Fetttropfen enthalten, sind die Fetttropfen zahlreicher und größer als im übrigen zentralen Teil.

Im Lobus caudatus ist die peripherische Zone mit den unveränderten Leberzellen breiter, die Veränderungen der zentralen Teile sind geringer, der Fettgehalt schwächer.

Epikrise:

Aus der Untersuchung dieser Leber ist hervorgegangen, daß mit dem bloßem Auge wahrnehmbare Differenzen in der Zeichnung der Leberschnittfläche im mikroskopischen Präparat nicht notwendig ausgesprochen zu sein brauchen: die stärkere Füllung und dementsprechend größere Weite der Kapillaren im zentralen Teil der Läppchen, die an der Lappenperipherie die deutliche Zeichnung hervorrief, kam beim Vergleich mit den zentralen Teilen an beiden Lappen im mikroskopischen Präparat nicht zum Ausdruck. Dagegen hob sich der Lobus caudatus durch einen geringeren Grad der mikroskopisch wahrnehmbaren Veränderungen vom rechten und linken Lappen ab. Die Unterschiede in der Reizbarkeit der Gefäßnerven, die wir für die feinsten Äste der Lebergefäße erschlossen haben, können also auch an großen zusammenhängenden Gefäßgebieten vorhanden sein.

5. P., 80jährig, ♂, S.-Nr. 114 vom 8. 12. 1904, Rostock.

1903 wegen Herzbeschwerden Aufenthalt im Krankenhaus. Von da an dauernde Atemnot.

30. X. 1904 Aufnahme in die Klinik wegen stärkerer Atemnot. In der Folge teils längere Zeit anhaltende, teils anfallsweise auftretende Dyspnoe und Irregularität des Pulses.

6. XII. Herzkollaps.

7. XII. Tod.

Sektionsbefund: Starke Verdickung beider Herzkammerwände, Verdickung sämtlicher Klappen, insbesondere der Klappen des linken Herzens. Erniedrigung der Aortenklappe. Ein Thrombuswärzchen auf dieser. Stauungsmilz. Stauungsnieren mit scharf begrenzten vertieften Stellen an der Oberfläche.

Leber groß (22:16:6 cm., 1305 g). Serosa besonders an den abgestumpften Rändern verdickt. Schnittfläche: peripherische Zone der

Lobuli fettgelb, zentrale Teile dunkelrot, vertieft. Größenverhältnis des zentralen und peripherischen Teils in den verschiedenen Lobulis sehr verschieden.

Mikr.: Zentralvenen in verschiedenem Grade erweitert; Kapillaren im zentralen Teil der Lobuli, dessen Breite zwei Drittel bis drei Viertel des Lobulusradius beträgt, stark erweitert; Grenze gegen die nicht erweiterten Kapillaren scharf, mit Ausnahme einiger Stellen allmählichen Übergangs. Leukocyten vermehrt, z. T. stark.

Leberzellen im Bereich der erweiterten Kapillaren verschmälert. die übrigen groß, unverändert. Jene enthalten eine Anzahl feinerFetttröpfchen. Die Leberzellen der peripherischen Zone enthalten regelmäßig sehr große Fetttropfen an der Übergangsstelle zum zentralen Teil. die übrigen sind frei von Fett mit Ausnahme von Spuren an einigen Stellen oder vereinzelter großer Tropfen. In den zentralen Teilen Fettgehalt von verschiedener Stärke.

Peripherisches Bindegewebe überall gleichmäßig an Fasern vermehrt. es enthält zahlreiche Elastinfasern. Auch im Innern der Lobuli, aber nur nahe dem peripherischen Bindegewebe sind Kollagenfasern zu sehen.

Epikrise:

Wie für das bloße Auge, so prägen sich auch im mikroskopischen Präparat die Gegensätze in der Breite der peripherischen Zonen der verschiedenen Läppchen deutlich aus und beweisen, wie wir dargelegt haben. die relative Selbständigkeit der Nerven der einzelnen kleinsten Gefäßchen gegenüber der durch die Herzschwäche veränderten Blutverteilung. als dem Reize.

Die Mitte des Lobulus ist vom Gebiet der erweiterten Kapillaren überschritten, die Erweiterung ist in dieser Gegend teils allmählich. teils stufenweise vor sich gegangen, da die Grenze zwischen dem erweiterten und dem nicht erweiterten Gebiet teils scharf, teils undeutlich ist.

Die vermehrten Kollagenfasern im peripherischen Bindegewebe. die neu aufgetretenen in der peripherischen Zone sind vielleicht nicht nur auf die in der letzten Lebenswoche verstärkt gewesene Herzschwäche zurückzuführen, sondern auch auf frühere Perioden von solcher.

6. I. E., 9jähriger Knabe, Sektion am 9. IV. 1903, Rostock.

Monatelanges Krankenlager. Mitralinsuffizienz nach Gelenkrheumatismus. Annahme eines embolisch entstandenen Leberabszesses auf Grund der Vergrößerung und Schmerzhaftigkeit des Organs. Kurz vor dem Tode eitriges Exsudat im Herzbeutel angenommen, besonders weil Hautödem über dem Herzen auftrat. Die beschlossene Operation unterblieb infolge der zunehmenden Schwäche.

Sektionsbefund: Schwielige Veränderung des mediastinalen Fettes. Verwachsung des Herzbeutels an der Vorderseite, reichliches fibrinös-eitriges Exsudat in mehreren Kammern, vorwiegend an der Rückseite des Herzens. Leichte Verdickung der Herzwand. Verdickung der Mitralis, Verkürzung des hinteren Zipfels. leichte Inkontinenz der Klappe. Thromben im r.

Herzohr und auf dem Aortenzipfel der Mitralis. Verwachsung in beiden Pleurahöhlen, namentlich in der linken. Starker seröser Erguß in beiden Pleurahöhlen und im Peritonäalraum. Hautödem an den Beinen. Stauungsleber, -Milz, -Nieren. Ekchymosen in den Pleuren und der Haut.

Leber: Serosa in großer Ausdehnung leicht verdickt. Leber vergrößert. Größter Teil der Schnittflächen: deutliche lobuläre Zeichnung, schmale gelbliche peripherische Teile, große blaurote Zentren. Andere kleine Bezirke sind gleichmäßig graugelb gefärbt, die Läppchen sind hier sehr groß, ohne Zweifel vergrößert. Wieder andere Bezirke sind gleichmäßig blaurot gefärbt.

Mikr.: In den weitaus meisten Lobulis sind in den zentralen Teilen die Kapillaren aufs stärkste erweitert und mit roten Blutkörperchen ausgefüllt, die Leukocyten im Blute sind nicht auffällig vermehrt. Die Leberzellen fehlen ganz, man sieht nur die Kapillarkerne. An diesen Stellen finden sich feine Kollagenfasern.

Zuweilen umgeben diese veränderten Teile nicht kreisförmig die Zentralvenen, sondern besitzen nach der Peripherie hin sich zuspitzende Ausläufer; selten sind solche Ausläufer ineinander benachbarten Läppchen zu Straßen verbunden. Die auch hier anzutreffenden Kollagenfasern sind streng an diese Ausläufer und Straßen gebunden.

Auch in der Wand der erweiterten Zentralvenen sind die Kollagenfasern vermehrt und sehr dick.

Im übrigen Teil des Lobulus sind die Kapillaren in verschiedenem Maße meist stark erweitert, die Leberzellen nicht oder nur wenig verschmälert; Kollagenfasern fehlen.

Das peripherische Bindegewebe ist verbreitert, zellreich, reich an Gallengängen und Lymphocyten.

Mitten zwischen den beschriebenen stark veränderten finden sich weniger stark veränderte Stellen; an solchen sind die Leberzellen der peripherischen Zone vergrößert, scharf, vieleckig begrenzt.

Epikrise:

Gegenüber dem in Kürze angegebenen Verlauf der Krankheit muß angenommen werden, daß zum mindesten eine geringe Beeinträchtigung der Blutströmung zum Herzen und seiner Kontraktionen geraume Zeit bestanden hat infolge der Vorgänge im Herzbeutel und seiner Umgebung. Der Einfluß des Klappenfehlers dürfte dagegen in den Hintergrund getreten sein.

An der Leber ist von den Ärzten zuerst eine Schwellung festgestellt worden; da noch bei der Sektion unzweifelhaft vergrößerte Leberläppchen und mikroskopisch vergrößerte Leberzellen in einem Teil des Organs gefunden worden sind, so nehmen wir im Hinweis auf die theoretischen Ausführungen an, daß zunächst eine typische Hyperplaise des ganzen Organs bestanden hat, die als Ausgangspunkt der auch hier wieder mit der Örtlichkeit stark schwankenden Stauungsveränderungen des Organs zu betrachten ist.

Es ist dies die erste Leber in der von uns hier angeführten Reihe, in der in großer Ausdehnung Leberzellen völlig geschwunden sind, während sie in den vorhergehenden Lebern höchstens verschmälert waren.

So genau wie der Bereich der geschwundenen Leberzellen an den der stark erweiterten Kapillaren gebunden ist, ebenso genau die im Lobulus neu aufgetretenen Kollagenfasern. An der Vermehrung des peripherischen Bindegewebes kann kein Zweifel sein, es ist keine andere Ursache dafür namhaft zu machen, als der veränderte Strömungscharakter in der Leber des 9jährigen Knaben.

7. X., 50jährig, ♀, Stenose des Mitralostium. Chronische Bronchitis. Tod durch Herzschwäche.

Leber: 25: 17:8 cm, 1117 g. Serosa in geringem Grade verdickt. Wo die Läppchenzeichnung deutlich ist, sieht man eine breite graue bis graugelbe Zone um kleine, oft fast verschwindende rote zentrale Teile; peripherische Zone an vielen Stellen der Leber durchbrochen von Ausläufern der roten zentralen Zone.

Mikr.: An den meisten Stellen der Leber ist das gesamte Kapillargebiet der Läppchen in verschiedenem Grade erweitert, an anderen Stellen nur die Kapillaren der zentralen Lobulusteile und häufig dazu noch die von Straßen. Die Leberzellen sind in einigen Lobulis fast eines jeden Schnittes in den zentralen Teilen und in etwa noch vorhandenen Straßen stark verkleinert oder ganz geschwunden; im übrigen sind sie überall vorhanden, jedoch in den zentralen Lobulusteilen leicht verschmälert. Die peripherischen Leberzellen fallen nicht selten durch ihre Größe auf.

Peripherisches Bindegewebe deutlich leicht vermehrt, namentlich an Fasern; gegen das Lobulusinnere ist es scharf abgesetzt.

In den zentralen Teilen und in den Straßen feintropfiges Fett; in den periperischen Zonen fehlt Fett an vielen Stellen, oft fast im ganzen Schnitt völlig. An anderen Stellen ist an der Peripherie großtropfiges Fett vorhanden, besonders viel an der Grenze der zentralen Teile mit verkleinerten oder geschwundenen Leberzellen; auch gibt es Stellen mit allgemeiner Kapillarerweiterung, wo sich in den zentralen Teilen viel Fett findet, während die Peripherie fettfrei ist.

Epikrise:

In bezug auf diese Leber ist nur hervorzuheben, daß die besprochenen Eigentümlichkeiten der Stauungsleber mittleren Grades typisch ausgebildet waren. Besonders weisen wir auf das regelrechte Verhalten des Fettes hin.

8. D., 66jährig, ♂, S.-Nr. 164, 7. II. 1905, Rostock.

Kyphoskoliose, Emphysem, Bronchialkatarrh. Vier Tage vor der neuen Aufnahme aus der Klinik entlassen. Atemnot und Zyanose sind sofort wiedergekehrt, dazu bei der Aufnahme irregulärer Puls und Oedem an den Füßen.

29. I. bis 4. IV.: anhaltend derselbe Zustand.

5. IV.: starke Irregularität des Pulses.

5. IV.: Tod.

Sektionsbefund: Außer der starken Kyphoskoliose Verwachsung der Lungen, leichte zylindrische Erweiterung der Bronchen. Lungenödem. Starke Verdickung der Wand des rechten Ventrikels. Verdickung der Mitralis, prominente versteinerte Stellen.

Leber: 22: 19 : 7½ cm, 1150 g. Serosa verdickt. Lobuli peripherisch graugelb, zentral rotbraun.

Mikr.: Starker Grad der Stauungsleberveränderungen mit Straßen. Die zentralen Teile und die Straßen fallen durch Kernreichtum auf, der nicht oder nur zum kleinsten Teil auf Vermehrung der Leukocyten in den Kapillaren beruht, sondern hauptsächlich darauf, daß die infolge der Verkleinerung der Leberzellen aneinandergerückten Kerne fragmentiert sind. — Fett überall feintropfig, in den peripherischen Zonen weniger als in den zentralen Teilen und Straßen.

Rechter und linker Lappen verhalten sich annähernd gleich, rechts ein wenig stärkerer Grad der Veränderungen. Lobus quadratus am geringsten verändert.

Epikrise:

Von dem Befunde in der soeben beschriebenen Leber möchten wir an dieser Stelle hervorheben die Unterschiede im Verhalten der einzelnen Leberlappen und, von mikroskopischen Merkmalen, die Zerlegung der Kerne der infolge der veränderten Blutströmung verkleinerten Leberzellen in Fragmente.

Dieser Umstand, zusammen mit der Leukocytenvermehrung in den Kapillaren und der Annäherung der Kerne und Kernfragmente aneinander infolge der Verkleinerung der Leberzellen, erklärt den oft überraschenden und der Beurteilung Schwierigkeiten bereitenden Kernreichtum der zentralen Läppchenteile.

9. O., 78jährig, ♀, S.-Nr. 118 v. 9. XII. 1904, Rostock.

Seit Jahren Atemnot und geschwollene Füße. Verschlimmerung in der letzten Zeit, Aufnahme in die Klinik am 26. XI. Anhaltende starke Dyspnoe und Zyanose. Zunahme in den letzten zwei Lebenstagen. Tod am 8. XII.

Sektionsbefund: Sehr starke Verdickung und Erniedrigung der Aortenklappe, Verwachsung der Zipfel. Mehrere graue weiche Wärzchen auf der Klappe. Verdickung der Mitralis. Arteriosklerose. Lungenemphysem. Leichte Verdickung der Wand des rechten, starke der des linken Ventrikels. Blutreiche, harte, vergrößerte Milz mit verdickter Serosa; zwei vertiefte Stellen der Oberfläche mit derbem, grauweißem Grund.

Leber: Serosa in ganzer Ausdehnung stark verdickt. Zentrale Teile der Läppchen liegen tiefer und sind stärker bluthaltig.

Mikr.: Kapillaren in den zentralen Teilen überall erweitert; nur in einem Schnitt sind diese durch Straßen miteinander verbunden. Leukocyten nicht auffällig vermehrt. Verschmälerung der Leberzellen an den Orten der erweiterten Kapillaren, starke Pigmentierung der Leberzellen daselbst. In einem Schnitt ist die Kernfärbung in den Leberzellen der zentralen

Teile teils schwach ausgefallen, teils ausgeblieben: dagegen sind die Kerne der Kapillaren auch hier regelrecht gefärbt.

Peripherisches Bindegewebe in allen Schnitten an Kollagenfasern vermehrt: zahlreiche neugebildete Elastinfasern. Im Innern der Läppchen fehlen die Fasern.

Fett: An den Stellen mit erweiterten Kapillaren enthalten die Leberzellen eine Anzahl feinster Fetttropfen. Die Leberzellen der peripherischen Zone sind im allgemeinen fettfrei; zuweilen enthalten sie große Tropfen, besonders auch an der Grenze gegen die verschmälerten Leberzellen zwischen den erweiterten Kapillaren.

Epikrise:

Die Leber der sehr alten Frau, die an einer raschen starken Steigerung ihrer chronischen Herzschwäche gestorben ist, weist an einer Stelle kernlose Leberzellen in den zentralen Teilen der Läppchen auf: da andere Leberzellkerne von der richtigen Größe an entsprechenden Orten nur sehr schwach gefärbt sind, so ist zu schließen, daß Kerne in einer Stauungsleber ohne Fragmentation allmählich unter Verlust von Chromatin schwinden können.

Das vermehrte Serosabindegewebe und das ebenfalls vermehrte peripherische sind bei dem geringen Umfang der Veränderungen an den Leberzellen nicht auf die letzten Tage der besonders starken Herz- und Gefäßschwäche zu beziehen, sondern älteren Datums, abhängig von einem sehr geringen, jedoch langwierigen Zustand der herabgesetzten Strömung im Kapillargebiet der Leberarterie.

Dieser hat vielleicht nicht nur mit der Herzschwäche in Verbindung gestanden, sondern auch mit den gewöhnlich als Arteriosklerose zusammengefaßten Vorgängen am Gefäßsystem, die mit einer Abnahme der Gefäßkraft einhergehen.

10. H., 70jährig. ♀. S.-Nr. 181 v. 25. II. 1905, Rostock.

Operation eines fünfmarkstückgroßen Mastdarmkrebses am 8. II. Guter Verlauf bis zum 12. II. In den folgenden Tagen Abstoßung eines nekrotisierten Darmstücks. Vom 17. II. an ist die Kranke etwas matt. Vom 18. II. bis zum Tode, am 25. II. 1905, leichtes Fieber, aufgetriebener Leib. Verschlechterung des Pulses.

Sektionsbefund: Thrombus in den beiden Schenkelvenen und in mehreren Ästen der Arteriae pulmonales. Kein Exsudat im Bauchfellraum.

Leber leicht vergrößert (23 : 19 : 9 cm, 1730 g). Serosa verdickt, zum Teil stark. Deutliche lobuläre Zeichnung: breite peripherische gelbe Zonen, kleine zentrale rote. Besonders deutlich ist die Zeichnung in den dazu besonders blutreichen peripherischen Teilen des Organs, sowie in der Übergangsgegend zwischen rechtem und linkem Lappen.

Mikr.: Starke Kapillarerweiterung in den zentralen Teilen der Lobuli: Ausläufer in Gestalt von Straßen; unregelmäßige Abgrenzung gegen die peripherische Zone, in der die Kapillaren meist geringer

erweitert sind. Leberzellen wenig verschmälert. Die Leukocyten, ein- und mehrkernige, in den Kapillaren überall vermehrt.

Stärker verändert sind die Teile nahe der Serosa; beträchtlichere Kapillarerweiterung, vermehrte Zahl von Leukocyten, die stärker verkleinerten, schwach gefärbten Leberzellen enthalten mehrere sehr kleine Kerne.

Leberbindegewebe stellenweise stark mit Lymphocyten durchsetzt. Im Lobulus keine neugebildeten Fasern.

Fett: Feintropfiges Fett, in allen Schnitten annähernd gleichmäßig, leichte Bevorzugung der Stellen mit stärkerer Kapillarerweiterung. Großtropfiges Fett unregelmäßig verteilt in Gruppen von Leberzellen in allen Teilen von Läppchen: häufig dreieckige Bezirke mit maximalem Fettgehalt in großen Tropfen, Basis am peripherischen Bindegewebe, Spitze an der Zentralvene.

Epikrise:

Aus dem Verlauf ist hervorzuheben, daß dem plötzlichen Tode an Lungenembolie ein auf etwa eine Woche zu schätzender Zustand herabgesetzter Blutströmung vorausgegangen ist: während dieser Zeit entstanden die Thromben in den Schenkelvenen und die Stauungsleber.

Unter deren Eigentümlichkeiten sind zu betonen die Unterschiede in der Deutlichkeit der Zeichnung, d. h. im Grade der Veränderungen, die, wie wir abgeleitet haben, auf dem Verhalten der Reizbarkeit der Gefäßnerven der betreffenden Region beruhen müssen. So ist die Strömung des Blutes in den peripherischen Schichten des Organs stärker herabgesetzt gewesen, als im Innern, und die Abweichungen für das bloße und das bewaffnete Auge sind dort stärker als hier.

In bezug auf den mikroskopischen Befund ist der allmähliche Übergang in dem Grade der Kapillarerweiterung in den zentralen und den peripherischen Läppchenteilen hervorzuheben, der auf allmähliche Abnahme der bewegenden Kräfte schließen läßt, nicht auf die stufenförmige, deren wir bei der Besprechung anderer Lebern Erwähnung getan haben.

In kaum einer anderen Leber ist der Fettreichtum der Leberzellen des ganzen Gebietes eines isolierten kleinsten Pfortaderästchens so auffällig wie in dieser und beweist deren selbständiges Verhalten in dem früher angegebenen Sinne.

11. L., 21jähriges Mädchen, seziert am 14. IX. 1904, Rostock.

Mitte Mai: Angina.

19. V. plötzliches Auftreten perityphlitischer Symptome, Erbrechen, Temperatur 38,9°.

21. V.: Zunahme der Schmerzen und des Fiebers. Laparotomie. Exstirpation der Appendix.

16. VI.: Perimetrisches Exsudat.

2. VII.: Leichte Bronchitis.

7. VII.: Entlassung.

26. VIII.: Wiederaufnahme. Dyspnoe, Ödem der Haut der Füße, Aszites.

29. VIII.: Laparotomie. Entleerung von reichlicher klarer Flüssigkeit. Ausgedehnte Verwachsung in der Bauchhöhle, besonders an der Unterfläche der Leber. Wegen der Schwäche der Kranken wird auf weiteren Eingriff verzichtet. An den folgenden Tagen geringe Besserung, dann Verschlechterung des Befindens. Temperatur: 37 bis 38°, Pulszahl: 120 bis 140.

13. IX.: Zunahme der Herzschwäche, der Ödeme, Tod.

Sektionsbefund: Zwei Laparotomienarben, die eine (jüngere) mit Fistel. Fehlen des Proc. vermiformis. Verwachsung und reichliches serofibrinöses Exsudat in der Bauchhöhle. Abszeß, den größten Teil des rechten Leberlappens einnehmend, so daß nur wenig Lebersubstanz übrig ist. Starke Vergrößerung der übrigen, insbesondere des linken Lappens.

Linker Lappen: Vergrößerte Läppchen; deutliche Zeichnung, peripherische Teile graugelb, zentrale rot.

Rest des rechten Lappens: Kleine Läppchen; peripherische Teile grau, zentrale blaurot; Straßen durchbrechen die peripherischen Teile.

Mikroskopisch: Linker Lappen: Die sämtlichen Kapillaren der vergrößerten Läppchen sind erweitert, in den zentralen Läppchenteilen und in stellenweise ausgebildeten Straßen stärker als in den peripherischen Teilen. Die Leukocyten in den Kapillaren sind vermehrt. Die Leberzellen von der entsprechenden Größe. Großtropfiges Fett vorwiegend in den zentralen Teilen, peripherisch wenig Fett.

Das peripherische Bindegewebe ist sehr leicht vermehrt, und enthält Lymphocyten. Stellenweise sind auch im Lobulus Fasern aufgetreten.

Rechter Lappen: Verkleinerte Läppchen. In den zentralen Teilen der Läppchen und in den fast überall vorhandenen Straßen fehlen dei Leberzellen, und man sieht dann außer den Kapillarkernen nur rote Blutkörperchen. In anderen Lobulis ist die Veränderung ausgedehnter, es ist nur ein schmaler Saum von einigen wenigen Leberzellen um die peripherischen Gefäße vorhanden.

In wieder anderen Gegenden sind die Leberzellen von den peripherischen Gefäßen bis zur Zentralvene erhalten.

Die erhalten gebliebenen Leberzellen schließen viel großtropfiges Fett ein, besonders wenn sie in den zentralen Teilen von Läppchen liegen.

Das peripherische Bindegewebe und die kleinsten Gallengänge sind überall sehr stark vermehrt. In den Lobulis sind in unmittelbarer Nähe der erweiterten Kapillaren überall Kollagenfasern zu sehen.

Epikrise:

Bei der Beurteilung dieser Leber ist zu unterscheiden die Zeit vor Eintritt der Störung der Blutströmung und die letzten drei Wochen des Lebens mit Dyspnoe, Ödemen, Aszites.

Versuchen wir uns die Leber in jener ersten Zeit vorzustellen, so war in ihr bereits der ungewöhnlich große, aus der Zeit der akuten Epityphlitis stammende Leberabszeß vorhanden. Der linke und die übrigen Lappen waren langsam typisch hyperplastisch geworden, als die Zeit der

sinkenden Blutströmung einsetzte; den Reiz sehen wir in dem vermehrt eintretenden Blut, das auf ein erregbares Nervensystem wirkte und in dem dem Organ zukommenden Charakter vermehrt strömend einen vermehrten Ansatz hervorrief.

Es fragt sich nun, warum schließlich die Stauungsveränderungen im Rest des rechten Lappens stärker waren als im linken Lappen. Die einfachste Erklärung dürfte sein, daß der von vornherein multipel und groß angelegte Abszeß durch den von ihm ausgeübten Druck und durch die von ihm herbeigeführte Verkleinerung der Abflußwege ein lokales Hindernis für den Austritt des Blutes aus dem rechten Leberlappen war.

Ein solches Hindernis bedeutet unserer Grundauffassung nach einen mechanischen Reizzuwachs zu den an sich einwirkenden Reizen, dem nach einer gewissen Zeit die herabgesetzte Reizbarkeit des Gefäßnervensystems und damit die Stauungsveränderungen gefolgt sind.

Diesen Vorgang setzen wir noch in die angegebene erste Periode; in dieser hat also in der Umgebung des Abszesses bereits Stauung bestanden.

Als nun die Herzschwäche einsetzte und auf die ganze Leber wirkte, trat mit dem dadurch vermehrten Blut ein neuer Reizzuwachs auf; der linke Lappen konnte den Vorsprung, den der Rest des rechten besaß, nicht einholen, die Stauungsveränderungen wurden hier stärker als dort.

12. R., 46jähriger Kaufmann, Sektion am 19. XII. 1902, Rostock.

Sektionsbefund: Starke Verdickung des Herzmuskels. Thrombus im rechten Herzohr. Geringe Arteriosklerose. Seröser Erguß in der Bauchhöhle, in den Pleurahöhlen und im Herzbeutel. Ödem der Unterschenkel, Stauungsmilz, -Leber, -Nieren. Narben in den Nieren. Hepatisierte Lobuli im linken Unterlappen. Exsudatmembran auf der linken Pleura.

(Auf die Ursache der Verdickung des Herzmuskels ist aus dem Sektionsergebnis kein Schluß möglich; auch nicht aus den ärztlichen Angaben. Alkoholismus hat nicht vorgelegen.)

Leber leicht vergrößert, Serosa glatt und durchsichtig. Die größeren Lebergefäße enthalten sehr viel Blut. Auf den Schnittflächen wechseln tiefer gelegene Partien mit prominierenden graugelben, blutarmen ab; jene bevorzugen die zentralen, diese die peripherischen Teile der Läppchen.

Mikr.: An den weniger stark veränderten Stellen, z. B. im Lobus caudatus, sind die Leberzellen in der peripherischen Zone unverändert, in den zentralen Teilen und Straßen stark verkleinert. Das peripherische Bindegewebe ist ganz leicht vermehrt; im Lobulus fehlen Fasern.

An den stärker veränderten Stellen sind die peripherischen Gefäße umgeben von einem Mantel von nur 1 bis 2 Leberzellen, alle übrigen Leberzellen fehlen.

Die Kapillaren zwischen den unveränderten Leberzellen sind in allen Teilen der Leber leicht erweitert; im übrigen sind sie stark erweitert und enthalten vermehrte Leukocyten.

In den weit vorwiegenden stark veränderten Teilen ist das Bindegewebe beträchtlich vermehrt, ebenso die kleinsten Gallengänge; das

Bindegewebe ist faserreich und enthält viele Lymphocyten. An vielen Stellen sind in größerem oder kleinerem Umkreis der Venae centrales, an noch zahlreicheren Stellen durch den ganzen Lobulus Kollagenfasern zu sehen.

Die unveränderten Leberzellen sind fettfrei, die verkleinerten stark fetthaltig, soweit sie in den zentralen Teilen liegen; in den Straßen sind sie in manchen Gegenden fetthaltig, in anderen fettfrei. Die Leberzellen an der Grenze der mit stark erweiterten Kapillaren und verkleinerten Leberzellen versehenen Läppchenteile sind stark fetthaltig.

Epikrise:

Wenn unsere Auffassung, daß in der Stauungsleber das peripherische Bindegewebe zunehmen und Kollagenfasern im Läppchen auftreten können, richtig ist, so werden im allgemeinen die Stauungslebern starken Grades mehr Bindegewebe und Lobulusfasern enthalten als die leichten Grades, und in einer und derselben Stauungsleber wird an den stark veränderten Stellen mehr davon zu sehen sein als in den leicht veränderten. Für beide Vergleiche war die zuletzt angeführte Stauungsleber im ganzen starken Grades geeignet, sie beweist, daß dem in der Tat so ist.

13. F., 30jähriger Arbeiter, Sektion am 22. IV. 1905, Nr. 215. Rostock. Aufnahme am 10. IV. wegen Atembeschwerden bei der Arbeit.

Verbreiterung der Herzdämpfung, Mitralinsuffizienz. Beschleunigung des Pulses, geringe Füllung der Arterie.

14. IV. leichte Dyspnoe, leichter Ikterus.

17. IV. Schwellung der Tonsillen, Fieber.

21. IV. Tod.

Sektionsbefund: Verwachsung des Herzbeutels, starke Verdickung der Wand des r. und l. Ventrikels. Stenose und Inkontinenz der Mitral- und Aortenklappe. Zwei frische Thromben auf der Mitralis. Seröser Erguß in der rechten Pleurahöhle und im Peritonäalraum. Stauungsorgane. Hyperplastische Tonsillen. Leichter Ikterus.

Leber 24 : 18 : 9 cm. Serosa gleichmäßig leicht verdickt. Blutgehalt in den peripherischen Teilen des Organs stärker als in den zentralen, in den blutärmeren Teilen breite graue peripherische Zonen der Läppchen, während in den blutreichen Teilen nur graue Stellen, nicht geschlossene Ringe an der Peripherie der Lobuli zu sehen sind. Der linke Lappen gehört ganz zu den blutreichen Teilen, die Läppchen sind in ihm kleiner als in der übrigen Leber.

Mikr. fällt auf:

1. Die sehr ungleichmäßige Stärke der Veränderungen: von auf die zentralen Teile der Läppchen beschränkter Kapillarerweiterung ohne Schwund von Leberzellen bis zu allgemeiner Kapillarerweiterung und aus nur einer Reihe von Leberzellen bestehenden Mänteln um die peripherischen Gefäße. In diesen Mänteln sind die Leukocyten leicht, stellenweise auch stark vermehrt.

2. Die Stauungsveränderungen sind häufig auf ein Dreieck in der Lobulusschnittfläche beschränkt, d. h. auf das Gebiet eines kleinsten Pfortaderästchens.

3. Die Leberzellen der peripherischen Zone, namentlich die an das peripherische Bindegewebe unmittelbar anstoßenden, sind oft auffällig groß, ohne Zweifel vergrößert.

4. Das peripherische Bindegewebe ist vermehrt, Grenze gegen das Lobulusinnere scharf. In diesem sind die erweiterten Kapillaren von Kollagenfasern umgeben; wo es sich um Straßen handelt, sind die Kollagenfasern streng auf diese beschränkt. Die Wand der peripherischen Gefäße ist stark verdickt, auch an Muskelfasern.

5. In den Leberzellen der zentralen Teile finden sich Galletropfen.

6. Fett in großen Tropfen an wenigen Stellen in der peripherischen Zone. Sehr wenig feintropfiges Fett stellenweise in den Straßen. Fett in großen Tropfen beschränkt auf dreieckige Bezirke von Leberzellen, Basis am peripherischen Bindegewebe, Spitze an der Zentralvene.

Epikrise:

Die soeben kurz geschilderte Leber zeigt die bei genügend genauer Untersuchung konstante Eigentümlichkeit der Stauungsleber, den ungleichmäßigen Grad und Charakter der Veränderungen je nach Gefäßgebieten, ganz besonders auffällig.

14. L., 21jähr. ♂, S.-Nr. 148 vom 18. I. 1905, Rostock.

Erkrankt am 31. V. 1904.

In der Klinik vom 2. IX. 1904 bis 16. I. 1905 (Todestag).

4. IX. u. 12. IX.: Entleerung von je drei Litern klarer Flüssigkeit aus der rechten Pleurahöhle durch Punktion.

21. IX.: Entleerung von $\frac{3}{4}$ Litern derselben Flüssigkeit.

13 X.: Puls frequent und klein.

3. XI.: Herzdämpfung nach links verbreitert, Töne rein.

4. XII.: Kleiner Puls, desgl. vom 22.—25. XII.

26. XII.: Besserung des Pulses.

27. XII., 11. I. 1905: Sehr kleiner, frequenter Puls.

14. I. 1905: Geringes Ödem an den Unterschenkeln und im Gesicht.

16. I. 1905: Tod.

Sektionsbefund: In der rechten Pleurahöhle sehr viel dicke trübe grüngelbe Flüssigkeit, rechts Pleura stark schwielig verdickt. Rechts Lunge faustgroß, an der Wirbelsäule gelegen. Verklebung der Blätter des Herzbeutels, dazu trübe flockige Flüssigkeit. Stauungsmilz. Tuberkulose des Peritonaeum.

Leber vergrößert, Serosa stellenweise verdickt. In der Nähe der Serosa weist die Schnittfläche Muskatnußzeichnung auf: tiefrotbrauner Grund mit gelben, der nächsten Umgebung der peripherischen Gefäße entsprechenden Inseln, die prominieren. Mehr im Innern des Organs ist die Farbe annähernd gleichmäßig braunrot.

Mikr.: Im linken Lappen sind die Kapillaren von mittlerer Weite mit Ausnahme vereinzelter zentraler Teile und Straßen, wo die Kapillaren erweitert sind. Leberzellen nicht merklich verschmälert. Im Innern des rechten Lappens verhält es sich ebenso; dagegen sind an der Peripherie des Lappens, namentlich nahe der Serosa, die Kapillaren meist bis an das peripherische Bindegewebe erweitert, aufs stärkste gefüllt; Leberzellen verkleinert. Etwas mehr nach dem Innern zu sind die peripherischen Gefäße von einem Mantel unveränderten Lebergewebes umgeben, oder es sind nur im zentralen Teil die Kapillaren erweitert. — Der Lobus caudatus verhält sich wie der rechte Lappen.

Das peripherische Bindegewebe und die kleinsten Gallengänge sind nur im peripherischen Teil des rechten Lappens mit seinen stärksten sonstigen Veränderungen deutlich vermehrt.

Fettgehalt: Im linken Lappen feintropfiges Fett in den Leberzellen an den Orten, wo die Kapillaren erweitert sind. Im rechten Lappen in den zentralen Läppchenteilen stellenweise stärkster Fettgehalt der verschmälerten Leberzellen; in der sich anschließenden mittleren Zone der Lobuli findet sich zuweilen kein Fett, während die Kapillaren auch in dieser Gegend erweitert sind.

Epikrise:

Trotzdem die Herzschwäche in diesem Falle sehr lange gedauert hatte, und obwohl die Leber an der Peripherie des rechten Lappens und des Lobus caudatus die denkbar stärksten Stauungsveränderungen aufwies, sind im Innern desselben Lappens und im ganzen linken Lappen Stauungsveränderungen gar nicht oder kaum merklich ausgebildet, wie allein schon die Betrachtung mit bloßem Auge, vollends aber die mikroskopische Untersuchung lehrte. Aus solchen in dieser Klarheit immerhin recht seltenen Beispielen geht denn auch mit voller Sicherheit hervor, daß zwar der Reiz, die vermehrte Blutmenge in den abführenden Wegen der Leberblutbahn, auf das ganze Gefäßnervensystem der Leber wirkt, daß dieses aber in seinen einzelnen Provinzen verschieden reagiert.

Daß die Vermehrung des Bindegewebes und des Fettes in den Leberzellen auch in dieser Leber die strenge örtliche Beziehung zu den sonstigen Stauungsveränderungen aufwies, bestätigt unsere Auffassung von der Abhängigkeit jener von der veränderten Blutströmung.

15. L., 59jährige Frau.

Verdickung der Wand des rechten und linken Ventrikels. Schwielen im Herzmuskel, Fettgehalt desselben. Stauungsorgane.

Die 1630 g schwere, 27 cm in der Länge, 18,5 cm in der Breite, 6 cm in der Höhe messende Leber hat eine besonders an der Rückseite verdickte Serosa. Ränder leicht abgestumpft. Zeichnung im allgemeinen deutlich, große zentrale tiefrote bis fast schwarze Teile, peripherische Zone schmal, graugelb. An anderen Stellen peripherische Zonen breiter, unregelmäßig gestaltet.

Mikr.: 1. An den meisten Stellen sind in der zentralen Hälfte der Lobuli und darüber hinaus die Kapillaren aufs stärkste erweitert, die Leberzellen fehlen ganz. Scharfe Grenze gegen die peripherische Zone. Straßen, so daß Mäntel um die peripherischen Gefäße übrig bleiben, selten.

Die in der angegebenen Weise aufs stärkste veränderten Teile reichen zuweilen (im Schnitte) in Dreieckform bis an das peripherische Bindegewebe, Basis an diesem. Zwischen den unverändert gebliebenen Leberzellen an der Peripherie sind die Kapillaren leicht erweitert. Die stark erweiterten Kapillaren enthalten dicht gedrängte rote und zahlreiche weiße Blutkörperchen.

Peripherisches Bindegewebe vermehrt. enthält sowohl Elastin- wie Kollagenfasern. In der Wand der V. centrales vermehrte Elastin- und Kollagenfasern, im Lobulus selbst nur Kollagenfasern.

2. Andere Stellen unterscheiden sich von den beschriebenen durch stärkere Erweiterung der Kapillaren zwischen den nicht oder leicht verschmälerten peripherischen Leberzellen, und durch größere Ausdehnung der Bindegewebsfasern im Lobulus. Zuweilen sind in einem ganzen dreieckigen Bezirk — Basis am peripherischen Bindegewebe, Spitze an der Zentralvene — die Fasern vorhanden.

Fett fehlt in den unveränderten Leberzellen an der Peripherie. Da, wo verschmälerte Leberzellen in den zentralen Teilen vorkommen, enthalten sie Fett, besonders viel an der Grenze gegen die peripherischen Teile.

Epikrise:

Die Eigentümlichkeiten dieser Leber mit einem starken Grad der Stauungsveränderungen sind genügend an den früheren Beispielen erörtert. Wir heben nur hervor. daß, wie eine reichliche Fettmenge, so auch ein besonders starker Grad der Stauungsveränderungen und namentlich auch die neugebildeten Kollagenfasern an das Gebiet eines einem Pfortaderendästchen zugeordneten Läppchenabschnittes gebunden sein können.

16. X. 10jähr., ♀, gestorben an Mitral- und Aortenklappeninsuffizienz; starke Vergrößerung des Herzens, frische Thromben auf den genannten Klappen, Stauungsorgane (Sammlungspräparat: Leber D. 14).

Die stark vergrößerte Leber zeigt nebeneinander weniger veränderte Stellen von graugelber Farbe und stark veränderte schwarzblaue.

Mikr.: 1. Weniger stark veränderte Stellen:

Zentrale Teile von sehr verschiedener Größe, mit Ausläufern und Straßen; Kapillaren daselbst erweitert, Leberzellen verschmälert. Bindegewebsfasern in der Wand der Venae centrales vermehrt und verdickt, zahlreiche Kollagenfasern in der nächsten Nähe der Kapillaren, soweit sie erweitert sind. In der peripherischen Zone sind die Kapillaren nicht erweitert, die Leberzellen nicht verschmälert; spärlichere und dünnere Kollagenfasern in der Umgebung der Kapillaren. Im peripherischen Bindegewebe sind die Kollagenfasern vermehrt.

Auch in diesen makroskopisch weniger veränderten Teilen kommen Läppchen vor, in deren zentralen Teilen die Leberzellen ganz fehlen und

nur die stark erweiterten und gefüllten Kapillaren zu sehen sind, mit den Kollagenfasern in ihrer nächsten Nähe.

Fett: Die peripherische Zone ist im allgemeinen fettfrei mit Ausnahme einer Anzahl in Gruppen stehender Leberzellen. Die verschmälerten Leberzellen enthalten sehr große und zahlreiche Fetttropfen.

2. Die stärker veränderten Stellen: Die peripherischen Gefäße sind umgeben von einem schmalen Mantel unveränderter Leberzellen zwischen leicht erweiterten Kapillaren, in deren Nachbarschaft Kollagenfasern aufgetreten sind. Alles übrige besteht aus erweiterten, stark gefüllten Kapillaren mit dicken Kollagenfasern; an der Grenze gegen die schmalen peripherischen Zonen findet sich, noch im Bereich der starken Kapillarerweiterung, ein Saum von zwei bis drei verkleinerten Leberzellen mit verkleinerten Kernen.

Die Venae centrales und sublobulares fallen durch besonders stark verdickte Wand auf; an manchen Stellen ist durch die Verdickung der Wand das Lumen verengt oder verschlossen. Das peripherische Bindegewebe ist stärker vermehrt als an den zuerst geschilderten Stellen; es enthält viele Lymphocyten und anscheinend vermehrte Gallengänge.

Fett findet sich nur in dem erwähnten Saum, wo jede verkleinerte Leberzelle einen großen Tropfen enthält.

Epikrise:

In bezug auf diese Leber ist zu betonen, daß die sehr zahlreichen und regelrecht lokalisierten Kollagenfasern mangels jeder anderen Erklärungsmöglichkeit auf die veränderte Blut- und Lymphströmung in dem früher erörtertem Sinne zurückgeführt werden müssen.

Die übrigen Eigenschaften dieser Stauungsleber eines Kindes sind bei früheren Gelegenheiten besprochen und an Beispielen hervorgehoben worden.

Im vorhergehenden haben wir versucht, eine Darstellung der Stauungsleber zu geben, die den Anspruch erhebt, alle in Betracht kommenden Einflüsse berücksichtigt zu haben.

Nachdem die Physiologie längst erkannt hat, daß die Blutbewegung nicht nur von der Herz-, sondern dazu auch von der Gefäßarbeit abhängt, nachdem die Gefäßnerven seit Dezennien ihr sicherer Besitz sind, geht es unseres Erachtens nicht länger an, diese Bestandteile des Körpers und ihren Einfluß zu ignorieren; am wenigsten gegenüber einem Vorgang, wie die Stauungsleber einer ist, bei dem die Blutbewegung eine so große Rolle spielt.

Es kann nun nicht unsere Aufgabe sein, die gesamte Literatur unseres Themas zu referieren und zu besprechen; das aus ihr zu entnehmende Resultat ist ein im wesentlichen

gleichlautender Bestandteil eines jeden Lehrbuchs der Pathologie und pathologischen Anatomie geworden. Wohl aber möchten wir einige wenige neuere Untersuchungen berühren und in aller Kürze unsere Ansicht über sie mitteilen.

Zu der Abhandlung von Eisenmenger[1]), die eine ausführliche Übersicht der verschiedenen Auffassungen zahlreicher, insbesondere französischer Autoren über die „Stauungszirrhose der Leber" gibt, finden wir als Schwerpunkt einige Beispiele, wo trotz starker, durch die Stauung bewirkter Läppchenveränderungen nirgends eine Spur vermehrten Bindegewebes in der Leber zu finden war.

Auch wir haben solche Lebern beschrieben und könnten eine bestätigende Beobachtung von bindegewebiger Obliteration der meisten Lebervenen[2]) ausführlich mitteilen; aus dieser wie aus einem Teil der von Eisenmenger selbst untersuchten und aus anderen in der Literatur beschriebenen derartigen Fällen geht hervor, daß die Vermehrung des Bindegewebes in solchen Lebern nicht regelmäßig vorhanden ist, auch wenn bereits Leberzellen verkleinert oder geschwunden sind.

Die Aufklärung für die Lebern bei Herzschwäche haben wir darin gefunden, daß infolge des Einflusses der veränderten Blutverteilung auf das Gefäßnervensystem die Arteria hepatica zunächst verengt und ihre Arbeitsleistung vermehrt ist; in dieser Zeit ist also keine Hyperämie in den Kapillaren des peripherischen Bindegewebes vorhanden, und es fehlt damit das Material zu einer Hyperplasie. Erst wenn, was nicht immer und nicht stets genügend lange vor dem Tode eintritt,

[1]) Eisenmenger, Über die Stauungszirrhose der Leber. Zeitschrift für Heilkunde, 23. Band. 1902, Abt. f. pathol. Anatom.

[2]) Sektion 6. V. 1880, Rostock. Sammlungspräparat D. 6. 46jähriger Arbeiter. Vor 9 und 3 Jahren Lungenentzündung. — Leber 2260 g schwer. 18 cm breit, wovon 13 cm auf den 22 cm hohen linken Lappen kommen, r. Lappen 18 cm hoch. 9½ cm dick. Leberserosa nicht verdickt. Nächste Umgebung der peripherischen Gefäße orange, das übrige dunkelblaurot. 3 bis 6 Reihen Leberzellen um die peripherischen Gefäße erhalten. Kollagenfasern im ganzen Lobulus. Thromben in einer Anzahl von Sublobularvenen, laut mikroskopischer Untersuchung ganz kurzen Bestandes, in den letzten Lebenstagen oder agonal entstanden.

das Stadium der herabgesetzten Reizbarkeit der Gefäßnerven auch der Arteria hepatica sich anschließt, kommt es dort zu einer Hyperämie und zu einer Hyperplasie, die, aus den Erfahrungen des Tierexperiments zu schließen, eine Reihe von Tagen braucht, um ein deutlich nachweisbares, mindestens an Fasern vermehrtes Bindegewebe zu liefern. — Es ist ohne weiteres klar, daß sich mit geringfügigen Abänderungen dieser Gedankengang auch auf die durch ein lokales Hindernis beeinflußte Durchströmung der Leber anwenden läßt. Es ist also das Fehlen des vermehrten Bindegewebes nicht wunderbarer, als das Fehlen von Aszites. Trotzdem die Obliteration der Lebervenen zweifellos lange bestanden hatte, hat in unserem Beispiel der Aszites erst 10 Tage vor dem Tode begonnen, d. h., als das Gefäßnervensystem der Vena portae und ihrer Wurzelvenen in das Stadium der herabgesetzten Reizbarkeit überging.

Nachdem wir diesen entscheidenden Punkt noch einmal erörtert haben, möchten wir auf die weiteren Ausführungen Eisenmengers nicht eingehen; wenn er sagt, daß eine Anzahl von „als Bindegewebswucherung infolge von Stauung beschriebenen Fällen“ auf einer „physiologischen Bindegewebshyperplasie“, einer „bindegewebigen Disposition“ beruht habe, oder daß es sich um Verwechslung mit „Zirrhose“, d. h. der Laënnecschen Schrumpfleber, gehandelt habe, so können wir nur angeben, daß wir jene Begriffe nicht anerkennen und diese Verwechslung nicht begangen haben.

Es unterliegt für uns wie für viele andere Autoren keinem Zweifel, daß in einer Stauungsleber das Bindegewebe in den oben angegebenen Grenzen vermehrt sein kann; wie dieses Zusammentreffen aufzufassen ist, haben wir darzulegen versucht. — Wir möchten in diesem Zusammenhange nicht verfehlen, auf die Abhandlung von Penkert[1]) hinzuweisen, der in der Leber eines zweijährigen Knaben mit offenbar kongenitalem Verschluß eines Teils der Lebervenen eine besonders starke Bindegewebshyperplasie nachgewiesen hat.

[1]) Penkert, Über idiopathische Stauungsleber (Verschluß der Venae hepaticae). Dieses Archiv, 169. Band, 1902.

Auch die Häufigkeit der Kombination von Schrumpfleber mit Stauungsleber, die Eisenmenger als Quelle der seiner Meinung nach irrtümlichen Lehre von der Bindegewebshyperplasie in Stauungslebern ansieht, vermögen wir nicht anzuerkennen; doch müssen wir es uns versagen, dies auf dem einzigen Wege eines ausführlichen Vergleichs zwischen Schrumpf- und Stauungsleber klarzulegen. — Beide Begriffe möchten wir übrigens mit Eisenmenger streng getrennt halten, so viel gemeinsame Bestandteile auch vorhanden sind.

Sehr viel kürzer können wir uns mit den Resultaten der Untersuchungen Harts[1]) beschäftigen, aus denen hervorgeht, daß in den Kapillaren von Stauungslebern Fibringerinnsel nachweisbar sind, die der Autor für konstant ansieht und im Sinne des Zusammenhanges zwischen Leberzellschwund und Fibringerinnung verwertet. Unsere eigenen, im vorhergehenden nicht mitgeteilten Erfahrungen an einer Anzahl von Muskatnußlebern nötigen uns, die Gerinnsel für inkonstant anzusehen und ihre Entstehung in die Zeit nach dem Tode zu verlegen, aus den Gründen, die L'Engle[2]) und Hayami[3]) zu der gleichen Auffassung geführt haben, und in den Abhandlungen dieser Autoren, auf die wir verweisen, ausführlich dargelegt sind.

Das Material zu der vorstehenden, unter Leitung von G. Ricker entstandenen Abhandlung stammt aus dem Institut für pathologische Anatomie in Rostock und ist daselbst mikroskopisch untersucht worden. Die Ausarbeitung ist in der pathologisch-anatomischen Anstalt der Stadt Magdeburg vorgenommen worden.

[1]) C. Hart, Untersuchung über die chronische Stauungsleber, Zieglers Beiträge, 35. Bd., 1904.

[2]) L'Engle, Über Fibrinbildung in der Stauungsleber, Zieglers Beiträge. 38. Bd., 1905.

[3]) Hayami, Über die chronische Stauungsleber. Zieglers Beiträge. 38. Bd., 1905.

IX.

Ein Fail von multilokulärer Zyste des Netzes.

(Aus dem Pathologischen Institut der Universität Krakau.)

Von

Henrietta Karaś aus Warschau.

(Mit 3 Textfiguren.)

Die Zystenbildungen des Bauchfells gehören zu relativ seltenen Vorkommnissen, und aus diesem Grunde finden wir in den älteren Lehr- und Handbüchern der pathologischen Anatomie über dieselbe nur kurz gehaltene Anmerkungen. Immer zahlreichere Beschreibungen solcher Fälle in neuerer Zeit führten zu einer in den neueren Werken angeführten Klassifizierung der Zystenbildungen des Bauchfells auf Grund des verschiedenen Ursprunges derselben. So unterscheidet Ziegler[1] (Lehrb. d. path. An. 1902) Zysten mit epithelialer und solche mit endothelialer Auskleidung. Zu den ersteren gehören solche, die am Peritonaeum in der Gegend der inneren weiblichen Genitalorgane vorgefunden werden, sowie auch die sog. Enterokystome. Was die letzteren anbetrifft, so unterscheidet Ziegler ihrer mehrere Arten. So werden vor allem in der Bauchhöhle mitunter dünnwandige, traubenförmig angeordnete, gestielte Bläschen vorgefunden. Es sind dies die durch Ausdehnung der Lymphgefäße entstandenen Lymph- oder Chyluszysten oder neoplastische zystische Lymphangiome. Sodann findet man in manchem sonst normalen Peritonaeum mit Endothel ausgekleidete Zysten verschiedener Größe. Endlich führt Ziegler auch zystische Räume mit Endothelauskleidung an, welche sich zwischen Verwachsungen des Peritonaeums bilden.

Von den Bindegewebskapseln des Echinokokkus abgesehen, finden wir in der Literatur Beschreibungen folgender Arten von Peritonäalzysten:

1. Enterokystome und ähnliche Bildungen entodermalen Ursprunges. entstanden durch Entwicklungsabnormitäten.
2. Retentionslymphzysten.
3. Neoplastische zystische Lymphangiome.

4. Zystische Lymphangioendotheliome — welche Bezeichnung, nebenbei bemerkt, bis jetzt nur in einem Falle angewendet wurde (Nager)[25].
5. Zystchen, ausgekleidet mit zylindrischem Flimmerepithel, welche bis jetzt nur am Peritonaeum des kleinen Beckens und der inneren weiblichen Genitalorgane vorgefunden wurden.

Von allen diesen Arten wirklicher Peritonäalzysten glauben wir solche zystische Bildungen unterscheiden zu müssen, welche zwischen Verwachsungen des Peritonaeums nach einem entzündlichen Prozesse entstanden sind, sowie das sog. „Pseudomyxoma peritonaei", welches dem Aussehen nach an Zysten erinnert.

(Retroperitonäale Zystenbildungen berücksichtigen wir hier nicht. Auch der weiter unten folgende Fall verdient erwähnt zu werden, weil er keinem der oben angedeuteten Fälle entspricht.)

Was die makroskopischen Eigenschaften anbetrifft, so besteht wohl zwischen den oben genannten Zystenarten kein prinzipieller Unterschied, denn all die Fälle wiesen Zysten von sehr verschiedener Größe und verschiedener Lokalisation auf; nur der Inhalt des sog. Pseudomyxoma weist zuweilen einen Unterschied von dem anderer Zystenarten auf, und auch das nicht immer.

Die oben angeführte Einteilung ist natürlich nicht vollkommen befriedigend, da sie nicht alle Arten, welche möglich wären, erschöpft, und auch die Grenzen zwischen einigen von ihnen, wie z. B. zwischen dem zystischen Lymphangiom und Lymphangioendotheliom können wohl nicht als genügend scharf betrachtet werden. Die beiden letzteren Formen sind schwer voneinander zu trennen; den in der Literatur beschriebenen Fällen nach scheinen sie nicht selten miteinander kombiniert aufzutreten. Ebenso schwer ist es, eine genaue Grenze zwischen Lymphzysten und Lymphangiomen zu ziehen, da es doch unmöglich ist, immer sicher zu entscheiden, wo man es mit einer Ausdehnung der Lymphgefäße allein, wo dagegen mit einer ansetzenden Geschwulstwucherung zu tun hat.

Trotz aller Nachteile dieser Klassifizierung müssen wir dieselbe in Ermangelung einer besseren beibehalten und uns

ihrer als Ausgangspunkt bedienen, denn nur durch Vergleichung unseres Falles mit den andern, die schon einen gewissen Namen besitzen und einer der obengenannten Formen entsprechen, können wir die Art und Abstammung unserer Zystenbildung genauer bestimmen. Die sog. Enterokystome entstehen durch Abschnürung eines Teiles der Entodermallamelle des Embryo. Die Wände dieser Zysten haben den charakteristischen Bau der Darmwand oder zumindest das charakteristische Epithel desselben.

Eine solche Zyste beschreibt Hedinger[2] in einem der vier von ihm beobachteten Fälle. Sie entwickelte sich zwischen den Lamellen des Dünndarmgekröses; ihre Wandung war mit mehrschichtigem Plattenepithel ausgekleidet; die Wände selbst bestanden aus zwei zueinander rechtwinklig verlaufenden Muskelfaserschichten, und die Anwesenheit des mehrschichtigen Plattenepithels führte Hedinger zu dem Schluß, die Zyste sei durch Abschnürung eines Teiles des Ösophagus im Embryonalleben entstanden; er bezeichnet sie daher mit dem Namen „Ösophaguszyste".

Es sei erwähnt, daß auch andererseits eine Reihe von „Enterokystomen" beobachtet wurde, die durch Abschnürung eines Teiles des Ductus omphaloentericus entstanden sind. (Roth, V. A. Bd. 86, und Runkel, I.-D. 1897, Marburg).

Länger werden wir uns bei den Lymphzysten, zystischen Lymphangiomen und verwandten Gebilden aufhalten müssen, weil sie verhältnismäßig am öftesten im Peritonaeum beobachtet werden, und weil wir viele dieser Beobachtungen in der Literatur beschrieben finden. Auch besitzen sie einige gemeinsame Eigenschaften mit der Zyste, welche wir weiter unten beschreiben wollen.

Anmerkungen über Zysten der Lymphgefäße des Peritonaeums finden sich hier und da schon in der älteren Literatur.[5] Jedoch erst im Jahre 1875 beschrieb Weichselbaum[3], wie es scheint als Erster, einen Fall von kavernösem Chylangiom. Bei einem 80jährigen Manne wurde zufällig bei der Obduktion zwischen den Lamellen des Ileumgekröses ein Tumor bemerkt, welcher äußerlich einem Lipome ähnelte. Die nähere Untersuchung ergab, daß der Tumor wirklich größtenteils aus Fett-

gewebe bestand; in diesem befand sich jedoch eine große Anzahl von Kammern verschiedener Größe, die von einer milchigweißen Flüssigkeit ausgefüllt waren. Die Wände der einzelnen Kammern waren aus Bindegewebe aufgebaut, das aus stellenweise netzförmig angeordneten Bälkchen bestand und in die benachbarten Räume führende Öffnungen aufwies. Endothel war nur an den Wänden kleinerer Räume in Gestalt flacher, spindelförmiger Zellen sichtbar; die Wandungen der kleinsten Zystchen bestanden ausschließlich aus Endothel. Im Bindegewebe befand sich eine ziemlich große Menge Farbstoff. In den Randpartien des Tumors befanden sich stellenweise im Fettgewebe erbsengroße Herde, welche im ersten Augenblicke an festes Bindegewebe erinnerten. Mikroskopische Untersuchung solcher Stellen ergab Gruppen kleiner runder Zellen, einem Lymphfollikel ähnlich. In einigen Teilen dieser Follikel fand Weichselbaum ausgedehnte Lymphräume. Eben diese Bilder machten es möglich, die Genese der Neubildung zu bestimmen. Weichselbaum nimmt an, daß diese verbreiterten Lymphräume im Lymphfollikel die primäre Anlage späterer Zystchen sind, und vermutet, daß in einem schon früher bestehenden Lipom durch allmähliche Ausdehnung der Lymphgefäße sich ein „Lymphangioma cavernosum“ entwickelt hat.

Im Jahre 1882 beschrieb Werth[4] eine kindskopfgroße Zyste zwischen den Lamellen des Dünndarmgekröses, mit ziemlich dickem, milchig-kreidigem Inhalt ausgefüllt. Die Wand der Zyste war stellenweise durchscheinend dünn, aber fest: größtenteils betrug die Dicke der Wand 2 bis 4 mm und zeigte am Durchschnitt einen balkenförmigen Bau. Die Wandungen waren nirgends mit Epithelzellen ausgekleidet; sie bestanden nur aus Bindegewebe, dessen äußere und innere Schichte fest, die mittlere aber lockerer war. In dieser mittleren, mehr lockeren Schichte befanden sich Lückchen und Spalten mit runden und polygonalen kleinkernigen Zellen verschiedener Größe ausgefüllt; an einigen Stellen dieser Schichte, nicht sehr verbreitet, befand sich lymphatisches Gewebe und endlich vereinzelt zarte Muskelbündel. Mit Ausnahme der äußersten Schichte war die ganze Wand reich mit Blutgefäßen versehen. Auf Grund des mikroskopischen Bildes meint Werth, eine

Lymphdrüse des Gekröses für den allein möglichen Ausgangspunkt dieses Prozesses halten zu müssen und beruft sich auf die im Rokitanskyschen Handbuch für pathologische Anatomie angegebenen Ansammlungen von verdicktem Chylus („Infarkte"), bei welchen die Drüsen sich vergrößern und die ableitenden Gefäße verwachsen. Ansammlungen von Lymphe oder Chylus in den Drüsen führten also zur zystischen Degeneration derselben, zu ihrer Umwandlung in uni- oder multilokuläre Zysten.

In einer Abhandlung von Hahn[6] aus dem Jahre 1887 finden wir schon mehrere (11) aus der chirurgischen Literatur gesammelte Fälle von den sog. serösen, in dem Gekröse gelagerten Lymphzysten, angegeben. Als charakteristisches Kennzeichen für diese Zysten betrachtet Hahn — mit Ausnahme des Küsterschen Falles, wo mehrschichtiges Epithel vorhanden war (ein chirurg. Triennium, 1882, Berlin, nach Hahn) — das Fehlen des Endothels. Aus späteren Arbeiten Tilgers[7]. Lions[8] u. a. folgt im Gegensatz zu Hahns Anschauung, daß solche Zysten gewöhnlich eine Endothelauskleidung besitzen, wie dies zuerst Heinrichs[9] nachwies.

Im Jahre 1895 beschrieb Tilger[7] sehr genau eine Zystenbildung, welche in der Leiche einer 81jährigen Frau, zwischen beiden Lamellen des kleinen Netzes über der kleinen Magenkrümmung und in den vorderen Teil des Ligamentum hepatoduodenale sich vorwölbend, gefunden wurde. Diese Zyste hatte ungefähr 40 mm Durchmesser, war beweglich und stand mittels eines Stieles aus verdicktem Subserosagewebe der kleinen Magenkrümmung mit dem Magen in Verbindung. Die seitlichen freien Teile des Netzes waren teilweise mit der Geschwulst verwachsen und dadurch derselben genähert. In der Zyste fand man etwa 14 ccm einer hellgelben, fettigen Flüssigkeit, in welcher zahlreiche silberglänzende Schüppchen — Cholestearinkristalle — schwammen. Die Wand der Zyste war derb faserig, 2 bis 4 mm dick. Nach unten zu merklich dicker, ging sie in das Subserosagewebe des Magens über. Nach Anschneiden der Zyste erschienen ganz unabhängig von der großen und dieser vollkommen ähnlich, kleine, stecknadelkopfgroße Zystchen. An der inneren Fläche standen in ver-

schiedener Richtung verlaufende Leistchen und Bälkchen hervor. Mikroskopisch bestand die Wand aus faserigem, wenig Zellen enthaltendem, stellenweise hyalinem, sich schlecht färbendem Bindegewebe. Die Bälkchen, welche an der inneren Fläche sichtbar waren, zeigten unter dem Mikroskope einen Bau von auf dem Querschnitte konzentrisch verlaufenden Bindegewebsfasern und enthielten zahlreiche Kalkablagerungen. In der Nähe der inneren Fläche der Zyste fanden sich stellenweise im Fasernetze degenerierte Reste lymphatischen Gewebes. In der Wand sah man spärliche Blutgefäße.

Im Gegensatze zu dem schlecht färbbaren, die eigentliche Wand der Zyste bildenden Bindegewebe färbten sich Zellplasma und Zellkerne des lockeren, den Verbindungsstiel zwischen Zyste und Magen bildenden Bindegewebes sehr lebhaft. Dieses mehr lockere und zellreiche Bindegewebe war von verschieden gestalteten Lücken durchbrochen, welche verbreiterte Lymphräume bildeten. Diese Spalträume waren von länglichen, flach spindeligen, mit großen bläschenförmigen Kernen versehenen Zellen ausgekleidet, welche Auskleidung in einigen Räumen ein-, in anderen zwei- oder dreischichtig war. Einige besonders kleine Räume waren sogar vollständig mit solchen spindelförmigen Zellen ausgefüllt. In den größeren Spalträumen befanden sich große runde Zellen mit hyalinem, teils körnigem, teils fettig degeneriertem Protoplasma. In solchen runden Zellen findet man nicht selten 2, 3, ja sogar 10 bis 15 Kerne, so daß man einige von ihnen als Riesenzellen ansehen muß. Durch ihre unregelmäßige Lagerung und scharf begrenzte Konturen unterscheiden sich diese Zellen beträchtlich von tuberkulösen Riesenzellen. Tilger wies eine ganze Reihe von Bildern, welche Übergangsstadien der spindelförmigen Zellen in die Riesenzellen darstellen, nach.

Die Anwesenheit der mehrschichtigen Endothelauskleidung in den oben beschriebenen lymphatischen Spalträumen, die gänzliche Ausfüllung einiger solcher Räume mit Zellen betrachtet Tilger als einen Beweis der Endothelwucherung. Letztere muß nach Tilger als Zeichen einer chronischen Entzündung der Lymphgefäße (Lymphangoitis chronica desquamativa) betrachtet werden, als eine Folge der Verbreitung eines

möglicherweise chemischen Entzündungserregers auf dem Wege der Lymphgefäße aus einem alten Digestionsgeschwüre, welches in diesem Falle an der kleinen Magenkurvatur vorgefunden wurde. Infolgedessen entstand eine Entzündung der Lymphgefäßwände, eine reichliche Proliferation und Abschuppung des Endothels mit darauf folgendem Verschluß des Gefäßlumens durch die desquamierten Zellen und eine Ausdehnung der Gefäße bis zur Entstehung von wahren Zysten.

Zur Bestätigung seiner Vermutung, daß die Zyste durch die Proliferationsprozesse in den Lymphgefäßen entstanden ist, zitiert Tilger eine Arbeit von Ledderhose[10], welcher 6 Fälle traumatischer Lymphzysten der unteren Gliedmaßen mit ähnlichen deutlichen Proliferationserscheinungen des Endothels beschrieb.

Von anderen Arbeiten, welche über ähnliche Zysten handeln, verdient diejenige Lions[8] einige Aufmerksamkeit. Er beschrieb eine aus der Bauchhöhle eines $3\frac{1}{2}$ jährigen Mädchens operativ entfernte dünnwandige Zyste, die vom breiten Mutterbande ausging und die ganze Bauchhöhle ausfüllte. Der Inhalt stellte eine 4800 ccm einnehmende, gelbliche, trübe Flüssigkeitsmenge dar, deren chemische Zusammensetzung derjenigen der Lymphe entsprach, was auch die Möglichkeit der Ausschließung einer Ovarialzyste gab, deren Inhalt gewöhnlich Pseudomucin enthält. Die Oberfläche des Tumors war glatt, von der Serosa bedeckt, stellenweise waren an ihr kleine Zystchen sichtbar, welche mit der großen Zyste kommunizierten, was an der Innenfläche zu erkennen war. Die Wand der Zyste bestand aus ziemlich festem Bindegewebe, in welchem verschieden große und verschieden gestaltete Lücken und Räume sich befanden. Alle diese Räume, wie auch die Innenfläche der Zyste waren von einer kontinuierlichen Schicht flacher, länglicher, rundkerniger, endothelialer Zellen ausgekleidet. In einigen Räumen bemerkte man eine zwei- bis dreischichtige Auskleidung aus solchen Endothelzellen. In dem die Wand darstellenden Bindegewebe fanden sich — besonders in der Nähe der Spalten und Lymphräume — verstreut Herde von kleinzelligen Infiltraten wie auch breite Züge glatter Muskelfasern.

Auf Grund dieses mikroskopischen Bildes bezeichnet Lion seinen Fall als Lymphzyste und bemerkt zugleich, daß wenn

er sich an Wegners[11] Einteilung in Lymphangioma simplex cavernosum und cysticum halten wollte, er seinen Fall in beide Kategorien einschalten und Lymphangioma cavernosum cysticum nennen müßte.

Um über die Genese seiner Zyste klar zu werden, stellt Lion vor allem die Ansichten verschiedener Autoren über die Entstehungsart der Lymphzysten im allgemeinen und der Lymphzysten der Bauchhöhle im besonderen zusammen. — Den 45 Fällen nach, welche er aus der Literatur sammeln konnte, unterscheidet Lion drei Entstehungsarten der intra- und retroperitonäalen Lymphzysten der Bauchhöhle.

1. Durch pathologische Veränderungen im Ductus thoracicus (Verengerung oder Verschließung) sammelt sich die Lymphe in den zuführenden Lymphgefäßen und ruft so deren manchmal zystenartige passive Ausdehnung hervor. Eine solche Deutung geben ihren Fällen Bramann[12], Winiwarter[17] und Boström[14]. Da jedoch im Lymphgefäßsysteme äußerst leicht Kollateralkreisläufe entstehen und ohnedies der Ductus thoracicus selten einzeln auftritt, sondern im Gegenteil beinahe immer Kollateraläste besitzt, meint Lion, daß diese Entstehungsweise eine sehr seltene ist und eine untergeordnete Rolle spielt.

2. Schon öfter, denn in 11 von den durch Lion gesammelten Fällen wurden Lymphdrüsen nach dem Beispiele Rokitanskys[5] und Virchows[15] als Ausgangspunkt für Peritonäalzysten betrachtet. Ansammlung von Lymphe oder Chylus führt zur zystischen Degeneration der Drüse, zu deren Verwandlung in einen viel- oder einkammerigen dünnwandigen schlaffen oder dickwandigen Sack. Solch eine Metamorphose kann die Folge sein einer Verschließung der abführenden Lymphgefäße (Vasa efferentia), oder von Veränderungen in der Umgebung der Gefäßwandungen, welche wieder ihrerseits eine Erschwerung des Abflusses der Lymphe hervorrufen. Nach Lion könnte man diese Entstehungsart in allen jenen Fällen annehmen, wo in der Zystenwand noch Lymphdrüsengewebe aufzufinden ist.

3. Die dritte Art ist die Entstehung aus kleineren Lymphgefäßen (in einem der von Lion gesammelten Fälle in dem von Rask vorzüglich beobachteten, soll die Zyste durch Bersten eines Lymphgefäßes und Ansammlung der Lymphe zwischen

den Gekröselamellen entstanden sein). Nach Wegner[11] kann der Prozeß wieder in dreierlei Weise vor sich gehen: a) durch stufenweise, allmähliche Ausdehnung der Lymphgefäße mit gleichzeitiger stufenweiser Zunahme der Wand (ectasia cum hyperplasia) hervorgerufen durch Lymphstase, b) durch aktive Proliferation des Lymphendothels: inmitten der hierdurch gebildeten Zellherde bilden sich neue Lymphgefäße durch Verbindung der Gewebsspalten mit bestehenden Gefäßen (homöoplastische Neoplasie); c) inmitten von Bindegewebe entwickelt sich Granulationsgewebe, in welchem durch sekundäre Umänderung neue Lymphräume entstehen (heteroplastische Neoplasie). Wegner selbst betrachtet die erste, d. h. die Entstehungsart der Lymphangiome aus kleineren Lymphgefäßen, durch Stase als die weitaus häufigste. Diese Ansicht teilt auch Middeldorpf[16], wogegen andere Autoren eine viel geringere oder, wie Langhans[17], gar keine Bedeutung der Stase zuschreiben, indem sie das Hauptgewicht auf die Neubildung der Lymphgefäße legen. Noch andere, wie z. B. Schwarzenberger[18], stellen sich die Entstehung dieser Zysten nicht als durch Mitwirkung von Neubildung und Stauung verursacht vor, sondern einfach als Retraktionsvorgänge des benachbarten Narbengewebes in derselben Weise, wie Rindfleisch die Genese der kavernösen Angiome deutete. Allen diesen älteren Anschauungen, die den Lymphgefäßen bei der Entstehung von Zysten eine passive oder auch nur sekundär aktive Rolle zuschreiben, stellt Lion neuere Forschungen in den Arbeiten Tilgers und Ledderhoses entgegen, wo die primäre aktive Mitwirkung der Lymphgefäße in Form einer Endothelwucherung nachgewiesen wurde, und schreibt auch der in seinem Falle beobachteten Wucherung des Endothels eine ähnliche Bedeutung zu. Er schließt jedoch hierbei die Möglichkeit aus, es könnte auch die Retraktion des benachbarten Bindegewebes und selbst (in kleinerem Maße) die in der Zystenwand aufgefundenen zahlreichen Muskelfasern auf die Ausdehnung der Lymphgefäße irgendwelche Einwirkung haben. Schließlich glaubt Lion auf Grund der Jugendlichkeit des Individuums, dem er die Zyste entnahm, und mit Rücksicht auf die Analogie mit den „äußeren" Lymphzysten, dem ganzen Prozesse einen angeborenen Ausgangspunkt zuschreiben zu können.

Die Arbeit Lions, wie aus dem obigen ersichtlich, ist eine von jenen, wo die Begriffe Lymphzyste und eigentliches Lymphangiom nicht so genau voneinander abgegrenzt wurden, wie es unserer Meinung nach mit Recht die späteren Autoren getan haben. Diese Abgrenzung wurde in der neuesten Zeit schärfer ausgeführt von Sick[39], der eine ausführliche Literatur über Lymphzysten und Lymphangiome im allgemeinen aufführt und überdies zwei eigene Fälle beschreibt. Einer von diesen soll nach Sicks Meinung ein eigentliches zystisches Lymphangiom darstellen. Dasselbe ging von dem retroperitonäalen Gewebe aus und wölbte sich nur in das Peritonäum vor. Es bestand aus Zysten verschiedener Größe und Gestalt, durch reiches proliferierendes Bindegewebe voneinander getrennt. Sick bemerkte in vielen Lymphräumen Verschluß derselben durch junges, nach Sicks Meinung durch Organisation der Lymphkoagula entstandenes Bindegewebe, in welchem Lymphgefäße mit darauffolgender Ausdehnung derselben in Zysten entstanden.

Der Autor meint, daß die Entwicklung der Geschwulst am besten die Annahme „eines im Embryonalleben selbständig gewordenen Lymphgefäß-Bindegewebskeimes mit progressivem Wachstum“ erklären würde.

Zugunsten dieser Vermutung spricht die Entstehung wirklicher Lymphknoten in den Wänden der neugebildeten Lymphgefäße, was an die Entstehung des lymphadenoiden Gewebes im Embryo erinnert. Im anderen Falle dagegen, in welchem es sich um multiple Zysten des Ligamentum hepato-duodenale handelte, konnte ihre angiomatöse Natur nicht wie im ersten bewiesen werden. Der Bau dieser Zysten war äußerst einfach. Die Wand bestand aus Bindegewebe mit einer Beimengung glatter Muskelfasern und war von einschichtigem Endothel ausgekleidet; in dem benachbarten lockeren Bindegewebe befanden sich ausgedehnte Lymphgefäße; nirgends konnte ein Wuchern der Bestandteile der Wand und eine Neubildung von Lymphgefäßen bemerkt werden. Dieser Fall würde demnach dem Begriffe einer einfachen, durch Lymphangiektasie entstandenen Lymphzyste entsprechen. Sick selbst stellt diesen Fall an die Grenze zwischen dem Lymphangiom und der einfachen

Retentionszyste (Lymphangiektasia), indem er vermutet, daß die Neubildung längere Zeit vor der vorgenommenen Untersuchung zum Stillstand gekommen ist, und daß ihre Spuren sekundär verwischt worden sind. Diesen Standpunkt nimmt Sick mit Rücksicht auf die neueren Anschauungen ein (Ribbert, nach ihm Rister und Smoler, die alle Lymphzysten als Geschwulstprozesse ansehen), und mit Rücksicht darauf, daß in seinem Falle kein Grund zur Stauung nachgewiesen werden konnte.

Eine besondere Besprechung verdienen weiter noch einige Fälle von Zysten, welche sich mit eigentümlicher Lokalisation und eigentümlichem makroskopischen Bilde auszeichnen, und welche teilweise als Lymph-, teilweise als eine etwas andere Art von Zysten anzusehen sind. Der Sitz der Zyste war in diesen Fällen (ähnlich wie in dem unseren) das große Netz; in dem einen war es das Netz ausschließlich, in den übrigen dagegen befanden sich die Zysten auch an anderen Teilen des Peritonaeums. Es sind dies im allgemeinen seltene Fälle, denn außer den von Lion zusammengefaßten Beobachtungen Spencer-Wells' (a. a. O. 8) und Schwarzenbergers (a. a. O. 8), die einfache, mit Endothelauskleidung versehene und Muskelfasern in ihrer bindegewebigen Wand enthaltende Lymph- oder Chyluszysten betreffen, fanden wir in der Literatur folgende Beschreibungen von Zysten des großen Netzes.

Ris[19] beschreibt eine Zyste bei einem 50jährigen Hausierer. Vor einigen Wochen fing der bis dahin gesunde Mann an Erbrechen, Appetitlosigkeit und Schweregefühl in der Magengegend zu leiden an, wobei der Kranke sehr abmagerte. — Die äußere Untersuchung ergab bei ihm in der Höhe des Nabels einen kindsfaustgroßen, eiförmigen, harten, leicht verschieblichen Tumor mit unebener Oberfläche. Freie Flüssigkeit in der Bauchhöhle wurde nicht festgestellt. — Die Diagnose war unsicher: ein Karzinom des Magens konnte angesichts der anamnestischen Daten nicht sicher ausgeschlossen werden. Bei der Operation stellte sich heraus, daß der Tumor im großen Netze zwischen dem Magen und dem Colon transversum lag. Er war rund, gespannt, einkammerig, seine Wand war 2—4 mm dick. In einem kleineren Teile ($\frac{1}{10}$) war die Oberfläche mit fibrösen, knorpelartigen Ablagerungen bedeckt, und die Wand war hier 7—8 mm dick. Der übrige Teil war fibrös hart. Die Innenfläche der Zyste war stellenweise glatt, stellenweise mit schmalen, in verschiedener Richtung verlaufenden, hervorragenden Fibrillenbündeln bedeckt. Die aus den Netzlamellen herauspräparierte äußere Fläche hatte natürlich ungleichmäßiges Aussehen. An den Stellen, wo sich die oben erwähnten Ablagerungen

befanden, war sie glatt, beinahe glänzend. Einige Teile waren verkalkt. Der Inhalt bestand aus einer ziemlich dicken, grauroten Masse. — Unter dem Mikroskop fanden sich in ihr Fetttropfen und Blutfarbstoff. — Mikroskopisch wurden hauptsächlich jene Stellen der Wand untersucht, welche bis zu 4 mm Dicke gelangten. In der Wand unterschied Ris vier Schichten. Die erste, d. h. die äußere, war dünn und bestand aus dem spindelförmige Zellen enthaltenden Bindegewebe. Diese Schicht ragte mit Falten und Fetzen in das Innere der Zyste. — Blutgefäße spärlich. Nur an einer Stelle, beinahe an der Oberfläche, fand sich ein größeres, dickere Wandungen aufweisendes Blutgefäß der Länge nach durchschnitten. Nirgends eine Spur ven Endothel. — Die zweite, etwas dickere Schicht war aus einem in verschiedenen Richtungen durchschnittenen Gewebe zusammengesetzt, welches aus spindelförmigen, mit entsprechenden Kernen versehenen Zellen bestand. Diese Schicht wies große Ähnlichkeit mit glatten Muskelfasern auf und war gefäßreicher als die vorhergehende. In der Umgebung der Gefäße lagen vereinzelte Herde kleinzelliger Infiltrate. — Die dritte Schicht aus lockerem, dünn-fibrillärem Bindegewebe enthielt wenig Zellen, bildete ein Netz von kleineren und größeren Maschen und war gefäßreich. Stellenweise fanden sich auch hier Infiltrate kleiner, runder, einkerniger Zellen, welche sich in der Umgebung von Gefäßen in Gestalt von Lymphknötchen sammelten. — Diese drei Schichten, nicht überall scharf voneinander abgegrenzt, setzten die Hälfte der ganzen Wanddicke zusammen. Die andere Hälfte nahm für sich die vierte äußere Schicht des festen, aus langen, kernarmen Fibrillen bestehenden Bindegewebes ein. Die Fasern dieser äußeren Schicht verliefen in allen Richtungen, der Schnitt jedoch traf meistens Längs- und Querfasern. Wie die innere Schicht, besitzt auch diese nur sehr spärliche Gefäße und wenig kleinzellige Infiltrate. — Die an einer Stelle des Tumors sich befindenden knorpelharten Ablagerungen bestanden aus sehr festem, faserigem Bindegewebe. — Endlich an gewissen Stellen, auf welche Ris durch Ribbert aufmerksam gemacht wurde, wo die Wand glatter, weicher und intensiv gelbbraun gefärbt war, wurden unter dem Mikroskop zwei Schichten gefunden: die äußere von faserigem, die innere von Granulationsgewebe, in welchem tafelförmige Cholestearinkristalle verstreut waren, aufgebaut. Um diese Kriställchen befanden sich Riesenzellen, in deren Plasma man eigentümliche sternförmige, nicht färbbare Gebilde sehen konnte. Ris betrachtet sie als Teile eines nicht näher zu beschreibenden Pilzes.

Das mikroskopische Bild gestattet nach Ris keine bestimmte Diagnose über die Natur der Zyste. Am meisten noch erinnert sie Ris an die von Virchow[20] und Grawitz[21] beschriebenen Zysten, welche ihre Entstehung auf chronische Entzündungsprozesse zurückführen.

Bergmann[22] gibt folgenden Fall an:

Bei einem 50jährigen Manne trat vor einem Jahre und acht Monaten als erstes Zeichen eine Vorwölbung in der Magengegend hervor — damals wurde ein Magenkatarrh diagnostiziert. Schmerz, Erbrechen und Gelbsucht

war nicht vorhanden. Nach einer gewissen Zeit fing der Bauch an. bedeutend zu wachsen; mittels Punktion wurde eine Flüssigkeit entfernt, welche sich jedoch von neuem ansammelte, so daß noch zweimal zur Punktion geschritten werden mußte; das erste Mal wurden 5000 ccm, das zweite Mal 1400 ccm blutig gefärbter Flüssigkeit entfernt. — Schließlich schritt man trotz ungewisser Diagnose zur Laparotomie. — Nach Eröffnung der Bauchhöhle zeigte sich eine große, freibewegliche Zyste, welche nur mit ihrem oberen Teile an den Magen angewachsen war, so daß nach Auslassen der Flüssigkeit die Exstirpation nur mit einem Teile der Magenwand (Pylorusgegend) möglich war. Die Zyste war multilokulär, einem Ovarialkystom ähnlich. Im ganzen enthielt sie 9 Liter durchsichtiger, dunkelgelber, in der vorderen Kammer mit Blut gemischter Flüssigkeit; wahrscheinlich wurden bei der Punktion Blutgefäße verletzt. — Die Wand war im allgemeinen dünn, aber fest, und hatte nur im oberen Teile der Zyste ein anderes Aussehen; sie war nämlich an dieser etwa handtellergroßen Stelle viel dicker (etwa 1 Zoll), an dem Durchschnitte braunrot. Die Mitte dieses Teiles war so fest mit dem Magen verwachsen, daß die Grenzen zwischen dem Peritonaeum des Magens und dem Tumor vollständig verwischt waren. Die Schleimhaut des Magens war normal. — Mikroskopisch wurde nur der verdickte Teil untersucht; in der Arbeit Bergmanns fehlt jedoch die genauere Beschreibung der Resultate dieser Untersuchung; man findet nur eine allgemeine Bestimmung des Falles, als: multilokuläre Zyste des Netzes, welche im oberen Teile einer bösartigen Degeneration — Endothelioma carcinomatosum — erlag.

Zwei andere Fälle betreffen Zysten, welche außer am Netze noch an anderen Stellen des Peritonaeums anzutreffen waren.

Zufälligerweise fand Henke[23] bei der Autopsie eines 50jährigen Mannes an den verschiedenen Stellen des Peritonaeums eine Menge dünnwandiger, runder oder länglicher, bläschenförmiger Gebilde von Stecknadelkopf- bis Walnußgröße. Sie waren größtenteils gruppenweise traubenförmig angeordnet. Der Inhalt war serös-gallertig. Die meisten Zysten befanden sich am großen Netze und an der Bursa omentalis. Die an anderen Stellen des Peritonaeums lokalisierten Zysten drangen nirgends tiefer in das Gewebe.

Mikroskopische Untersuchung dieser Gebilde zeigte sie als aus einem Bindegewebsring mit spärlichen Kernen und stellenweise glatten Muskelfasern bestehend. Innen waren sie von kubischem, stellenweise in zylindrisches übergehendem Epithel ausgekleidet. In dem amorphen Inhalte konnten nur spärliche Leukocyten und desquamiertes Epithel gefunden werden.

Nachdem Henke alle anderen Zystenarten, wie Chyluszysten, sog. Pseudomyxoma peritonaei und ähnliche, durch den Vergleich mit den bis dahin bekannten Beobachtungen ausgeschlossen hatte, gelangte er zu dem Schlusse, es könne hier nur von einem Entstehen der Zysten entweder aus den Lymphgefäßen (Lymphangiom) oder durch Abschnürungen des

Epithels oder Endothels des Peritonaeums nach der Ribbertschen Darstellung (Renggli-Dissert.)[24] der Milzkapselzysten gesprochen werden. Das Entstehen der Zysten infolge von Entzündungsprozessen schließt Henke dagegen vollständig aus, da keine Zeichen auf das Bestehen solcher Prozesse hindeuten. Wahrscheinlich handelte es sich nach Henke um einen angeborenen Zustand.

Nager[25] beschrieb im Jahre 1903 den folgenden, mit Rücksicht auf die Diagnose einzig und allein dastehenden Fall.

Bei einem sonst gesunden, erblich nicht belasteten Manne entwickelte sich im Laufe von 10 Jahren in der Bauchhöhle ein Tumor, welcher sich in der letzten Zeit bedeutend vergrößerte, jedoch nicht die den bösartigen Geschwülsten eigentümliche Kachexie hervorrief.

Bei der Laparotomie stieß man gleich nach der Durchtrennung der Bauchdecken auf gallertige Massen, welche überall der vorderen Bauchwand anhafteten, so daß man sie nicht von ihr trennen und aus der Bauchhöhle entfernen konnte. Infolgedessen mußte von der Exstirpation des Tumors abgesehen werden. Einen Monat nach der Laparotomie trat der Tod infolge einer Embolie der Lungenarterie ein. — Die postmortale Untersuchung ergab eine zystische Geschwulst, welche das ganze parietale und viszerale Blatt des Peritonaeums mit Ausnahme des die Gedärme bedeckenden Teiles desselben einnahm. Dieses letztere war nicht in der ganzen Ausdehnung geschwulstartig verändert; an manchen Stellen war die Serosa der Gedärme glatt. Alle Organe der Bauchhöhle waren miteinander und mit der Bauchwand verwachsen. — Den Inhalt der Zyste stellten gallertartige, durchsichtige, zitronenfarbene oder farblose Massen dar. — Der Beschreibung nach könnte es scheinen, daß diese Massen sich auch in der Bauchhöhle selbst befanden, durch Verwachsungen in kleinere zystische Gebilde geteilt.

Auf Grund der mikroskopischen Untersuchung kommt Nager jedoch zu dem Schlusse, daß diese gallertartigen Massen sich nicht in der Peritonäalhöhle selbst befanden, sondern immer in Zysten, welche in dem Gewebe des Peritonaeums selbst dicht unter den Belegzellen desselben lokalisiert wurden. — Die chemische Untersuchung des gallertartigen Inhalts sprach mit Wahrscheinlichkeit für verdickte Lymphe.

An mikroskopischen Präparaten überzeugte sich Nager, daß die Zystchen durch Bindegewebsbrücken voneinander getrennt wurden und nur stellenweise miteinander kommunizierten, nirgends aber in die Tiefe des benachbarten Gewebes eindrangen; so z. B. reichten sie in der Wand des Magens bis zur Muskelschicht, nirgends aber wurde dieselbe überschritten. Die Zysten waren meistens rund und nur stellenweise unregelmäßig gestaltet. Der Inhalt, mit Hämatoxylin gefärbt, war blau oder violett, doch nicht ganz gleichmäßig: man sieht nämlich in ihm dunklere, wellige, dünne Linien, teilweise parallel, teilweise senkrecht zur Wand verlaufend. In dem Inhalt einer der Zysten fanden sich polygonale, den mittelgroßen Epithelzellen ähnliche, teilweise mit gut färbbaren Kernen

aus Plasma versehene, teilweise schlechter färbbare Zellen. Die epithelartigen Zellen lagen bald einzeln, bald gruppenweise. In solchen Gruppen waren die Konturen der Zellen öfters verwischt, wodurch das Bild einer scheinbaren Riesenzelle entstand. Stellenweise ordneten sich die im Lumen einer Zyste liegenden Zellen bandartig an. Eine genauere Untersuchung ergab, daß diese Zellen abgeschiedene Teile der Zystenauskleidung waren. Diese Auskleidung war nicht überall erhalten, stellenweise fehlte sie. Sie bestand aus sehr verschiedenen Zellen; hier und da sah man platte Zellen mit runden oder länglichen Kernen, an anderen Stellen kubische, an wieder anderen hohe zylindrische. An vielen Stellen fand Nager Zellen, welche Übergangsformen von einer Zellart zu der anderen bildeten: von platten zu kubischen und von kubischen zu zylindrischen. An manchen Stellen bedeckten die Zellen die Wand in mehreren Schichten. Eine solche mehrschichtige Auskleidung bestand immer aus platten Zellen; zylindrische Zellen bildeten darin immer nur eine Schicht. Die Scheidewände zwischen den Zysten bestanden aus Bindegewebe, welches einmal faserig und zellarm, das andere Mal zell- und gefäßreicher war. Außer Blutgefäßen befinden sich in den Septen zahlreiche Lymphgefäße und Lymphräume. Die Vergleichung der Bilder verschiedener Schnitte gestattete Nager, Übergänge der Lymphspalten in größere Lymphräume und dieser wieder in Zysten zu finden. Zwischen diesen Übergangsbildern fand Nager z. B. solche Spalten, welche teilweise nur mit gallertartiger Masse gefüllt waren, andere wieder, deren Wand teilweise mit einschichtiger, teilweise mit mehrschichtiger Zellage ausgekleidet war, gerade so, wie dies der Fall war bei den einzelnen Zysten. Manchmal wieder waren die Spalten vollständig mit polygonalen Zellen ausgefüllt, vollkommen ähnlich denen, welche im Innern der Zyste inmitten der gallertigen Massen gefunden worden waren. Muskelfaserschichten wurden in der Wand der Zyste nicht gefunden.

Indem Nager die verschiedenen Arten von Zystenbildungen des Peritonaeums durchgeht und ihre Eigenschaften mit denen seiner Zyste vergleicht, schließt er in seinem Falle sogleich Echinokokkus und Enterozystis aus (obzwar er zylindrische Zellen fand, waren keine Becherzellen und Muskelfaserschichten vorhanden). Mit Rücksicht auf des anatomische und klinische Bild kann nach der Meinung von Nager sein Fall auch nicht Krebsbildungen zugezählt werden. Es fehlten nämlich alle Zeichen der Bösartigkeit (wie Vernichtung der benachbarten Gewebe, Metastasen in entlegenen Organen, Kachexie), und die histologische Untersuchung stellte zweifellos die Verwandtschaft der Zellauskleidung der Zyste mit Endothel fest. Nager schließt auch die gewöhnlichen Lymphzysten aus, in welchen die Auskleidung gewöhnlich von platten Lymphendothel gebildet wird, oder in denen überhaupt kein Endothel gefunden wird und denen selten Muskelfasern fehlen. — Alle andern Arten von Zysten ausschließend, bezeichnet Nager seinen Fall als Lymphangioendothelioma cysticum, und wäre dies der erste bekannte Fall einer solchen Geschwulst des Peritonaeums.

Es muß bemerkt werden, daß Merkel[26] diese Diagnose Nagers als nicht richtig bezeichnet, denn er meint, daß der Fall Nagers eher an das sog. von Werth[27] beschriebene „Pseudomyxoma peritonaei" erinnere, welches durch Erguß des gallertigen Inhalts geborstener Ovarialzysten in die Bauchhöhle entsteht. Da der Fall Nagers einen Mann betrifft, vermutet Merkel als primären Prozeß das Bersten eines sog. „Hydrops spurius" des Wurmfortsatzes, wie in dem von Fraenkel[28] beschriebenen Falle, in welchem der gallertige Inhalt der Bauchhöhle aus dem veränderten Processus vermiformis seinen Ursprung nahm. Wir können hier nicht erörtern, inwiefern die Einwürfe Merkels berechtigt sind; es muß aber einerseits bemerkt werden, daß die chemische Untersuchung des Inhaltes der Nagerschen Zyste kein Mucin und Pseudomucin nachwies, und daß andererseits die Beschreibung des Wurmfortsatzes gänzlich fehlt. Wir können jedoch nicht umhin, diesen Gegenstand zu berühren, und zwar aus folgendem Grunde.

Die Nagersche Diagnose führt in die Literatur eine neue Form von Peritonäalzysten ein, welche von nun an bei der Bestimmung von Zysten des Peritonaeums berücksichtigt werden muß.

Wegen einer gewissen Ähnlichkeit des Falles Nagers mit Pseudomyxoma peritonaei darf in keinem Falle von Peritonäalzyste der erwähnte krankhafte Prozeß vergessen werden. Hier wollen wir nur erwähnen, daß das „Pseudomyxoma peritonaei" nach Ansicht von Werth durch Erguß des gallertigen Inhaltes einer geborstenen Ovarialzyste in das Cavum peritonaei entsteht, wobei sich durch Reizung des Bauchfells bindegewebige Verwachsungen bilden, welche die gallertartige Masse in einzelne Klümpchen teilen, wodurch das Bild zystenartiger, zwischen den Verwachsungen gelegener, mit gallertiger Masse ausgefüllter Räume entstehen kann.

Mit dieser Ansicht stimmen einige Autoren, wie Rueder[29] und Kretschmer[30], überein, andere wieder, wie Olshausen[31] und Pfannenstiel[32], betrachten solche Fälle als die Folge von Metastasen einer Ovarialgeschwulst in das Peritonaeum. Die dritten nehmen in gewissen Fällen die erste, in andern die zweite Entstehungsweise an.

In dem oben angeführten, von Fraenkel beschriebenen Falle, in welchem die gallertigen Massen in der Bauchhöhle nicht von einer Ovarialzyste stammten, sondern aus dem Wurmfortsatze, welcher mit ihnen angefüllt war, waren Verwachsungen des Peritonaeums nicht vorhanden; es befanden sich an ihm nur zottenförmige, bindegewebige Fortsätze, welche nicht in die Tiefe der gallertigen Massen wuchsen.

Die letzte, mit Rücksicht auf unseren Fall interessante Peritonäalzystenart ist jene, welche mit Flimmerepithel ausgekleidet ist. Wir begegnen ihr an dem die Gebärmutter und Eileiter umgebenden Peritonaeum an der Oberfläche der Eierstöcke; Pick[33] fand außerdem eine solche Zyste an dem parietalen Blatte des das kleine Becken auskleidenden Peri-

tonaeum. Es sind dies kleine, höchstens erbsengroße, einzeln verstreute Zystchen. Das sie auskleidende Flimmerepithel ist hochzylindrisch. Die Abstammung dieses Epithels wurde von im embryonalen Leben versprengten Teilen der Urniere, des Wolffschen Ganges, von abgeschnürten Teilen des Keimepithels usw. abgeleitet. Pick jedoch meint, daß diese Zellen eine Folge von Metaplasie der gewöhnlichen platten Belegzellen des Peritonaeums in ein zylindrisches Flimmerepithel sind; das behauptet er nicht nur von den obengenannten kleinen Zysten des Peritonaeums, sondern auch von größeren, Flimmerepithel besitzenden Ovarialzysten.

Der Fall, welchen wir zu beschreiben beabsichtigen, ist folgender: Bei einer 38jähr. Frau ist zufällig bei der Autopsie eine zystenartige Geschwulst gefunden worden.

Anatomische Diagnose ergibt folgendes: Pyaemia (cryptogenetica), abscessus multiplices pulmonum praecipue sinistri, renis utriusque, glandulae suprarenalis sinistrae, myocardii, telae subcutaneae. Pleuritis purulenta sinistra c. compressione lobi inferioris pulmonis sinistri. Atrophia fusca myocardii. Cicatrices intestini crassi post enteritidem follicularem, enteritis catarrhalis. Tumor cysticus (lymphangioma?) omenti majoris.

Dem Sektionsprotokolle entnehmen wir folgende uns näher angehende Daten:

Die Bauchhöhle leer.

Bauchfell. Der obere Teil des rechten Randes des großen Netzes mit der oberen Hälfte des Colon ascendens verwachsen. In der Nachbarschaft der Flexura coli hepatica ist das Netz normal dünn und locker: 2 cm unter der Flexur fängt die Randpartie des Netzes an, nach unten dicker zu werden, und man bemerkt an ihm in der Tiefe liegende Zystchen (s. Textfig. 1).

Noch weiter unten werden diese Zysten zahlreicher, liegen dicht nebeneinander, ein traubenförmiges, aus dünnwandigen, stecknadelkopf- bis walnußgroßen Bläschen bestehendes Gebilde darstellend.

Das ganze Gebilde ist faustgroß, im oberen Teile mit dem rechten Rande des Colon transversum, nämlich mit seinem serösen Überzuge, verwachsen. Die Wand des Darmes bietet an dieser Stelle sonst keine Veränderungen dar.

Nach unten zu hängen an diesem Gebilde 10—20 mit kürzeren und längeren Stielen versehene Bläschen.

Die Zysten, aus welchen dieses Gebilde besteht, sind von verschiedener Größe, in seinem oberen Teile liegen sie dicht aneinander, nach unten zu hängen sie einzeln und frei.

Ihre Wand ist dünn, der Inhalt flüssig, hellgelb und durchsichtig.

Man bemerkt nirgends Fettgewebe.

Das ganze traubenförmige Gebilde nimmt den rechten Teil des großen Netzes mit Ausnahme des der Flexura coli hepatica angrenzenden Abschnittes ein, erinnert durch sein Aussehen, namentlich durch die gestielten Zystchen, an einen Traubenast.

Der Rest des großen Netzes zeigt keine Veränderungen.

Das Peritonaeum der Gedärme ebenfalls normal und ohne Zysten.

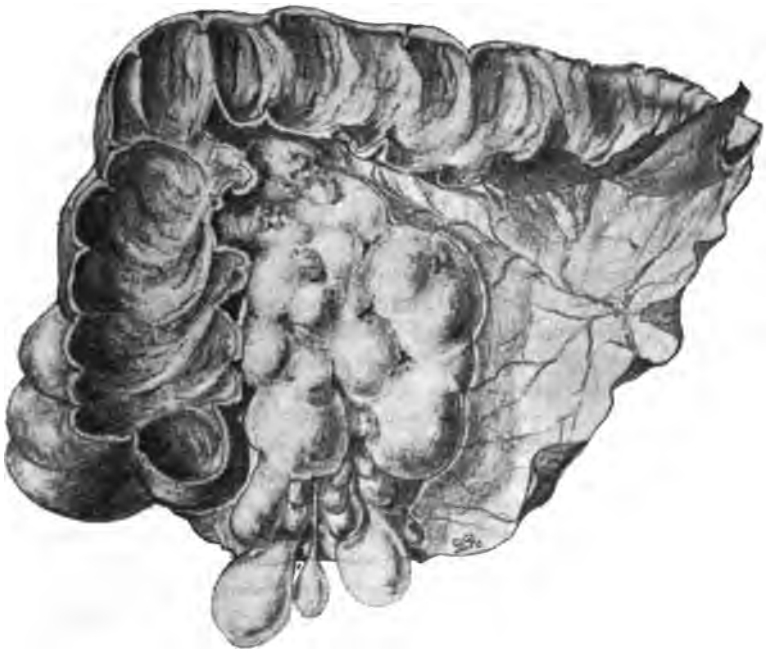

Fig. 1.
Makroskopische Abbildung der multilokulären Zyste.

Metastasen sind nicht nachgewiesen.

Die Milz zweimal vergrößert, ihre Kapsel glatt, das Parenchym ist von rosa Farbe und brüchiger als normal.

Die Bauchspeicheldrüse nicht verändert.

Die Leber von normaler Größe und Gestalt, ihre Kapsel dünn, glatt. Das Parenchym schmutzig rotbraun, ziemlich derb. Die lobuläre Zeichnung erhalten.

Gallenapparat ohne Veränderungen.

Speiseröhre, Magen und Dünndarm normal.

Der Dickdarm enthält dünnflüssige, gelbliche Kotmassen, seine Schleimhaut ödematös und etwas hyperämisch; im Colon transversum,

descendens und S romanum spärlich verstreute, dünne, rundliche, glatte, graugefärbte Narben.

Der Wurmfortsatz zeigt keine Veränderungen.

Von den Mesenterialdrüsen ist eine in der Nachbarschaft des Coecum und am Ende des Ileum verkalkt, die andere ohne Veränderungen.

Die Gefäße der Bauchhöhle normal.

Die Harnblase, mäßig erweitert, enthält trüben Harn; ihre Schleimhaut und die der Harnleiter ödematös und hyperämisch.

Die Genitalorgane, die Eileiter im besonderen, zeigen keine Veränderungen.

Zur mikroskopischen Untersuchung wurden aus der Hauptmasse des Tumors Stückchen, kleinere und größere Zystchen enthaltend, ein Bündel kleinster Zystchen an gemeinsamem Stiele sowie auch ein Stück aus dem oberen Teile des Netzes, wo es schon verdickt ist und sich in der Tiefe Zysten befinden, herausgeschnitten.

Die Präparate wurden in Zelloidin und teilweise in Paraffin eingebettet. Gefärbt wurden die Schnitte hauptsächlich mit Hämatoxylin und Eosin. Es kam auch die Färbung nach van Gieson und die Unna-Tänzersche Elastinfaserfärbung in Anwendung.

Die mikroskopischen Bilder waren nicht überall gleich.

Die Wand der größeren Zysten bestand aus drei Schichten, d. i. einer einschichtigen zelligen Auskleidung und zwei Bindegewebsschichten. Die Zellauskleidung, welche nicht an allen Stellen zu finden ist, besteht aus Zellen, welche nicht überall gleich sind. Es überwiegen platte, längliche mit länglichen, großen Kernen versehene, an Endothel erinnernde Zellen. Die Färbbarkeit ist nicht bei allen die gleiche, größtenteils färben sich die Kerne intensiv mit Hämatoxylin, in anderen Zellen jedoch sind die Kerne schwach und nur am Rande tingiert, in der Mitte einen untingierten, vakuolenförmigen Kreis bildend.

Das Protoplasma ist auch nicht überall gleich färbbar.

Stellenweise begegnet man in einer solchen Zelle mehr als einem Kern. Außer diesen Zellen findet man an der Innenfläche der Zystenwand größere aufgequollene, an Epithel erinnernde, nicht kubische, sondern halbkugelige, mit der Konvexität dem Lumen der Zyste, mit der abgeflachten Seite der Wand zugewendete und ihr anhaftende Zellen mit einem relativ kleineren, beinahe immer gut tingierbaren Kerne.

Außerdem finden sich Übergangsformen von ganz platten zu diesen größeren Zellen, und es kommt vor, daß man in einer Reihe platter eine, zwei, manchmal auch mehr ins Lumen ragende Zellen findet. Auch diese Zellen besitzen hier und da zwei Kerne.

An einzelnen Zellen sind Degenerationsprozesse zu bemerken, es sind einige Kerne schlecht tingiert, und in dem Protoplasma der größeren machen sich Vakuolen bemerkbar. Sie sind kleiner oder größer, nehmen

manchmal den größeren Teil der Zelle ein und scheinen keinen Inhalt zu haben. Der Kern ist in solchen Zellen an den Rand gedrängt, in einzelnen Fällen nicht sichtbar.

Eine Zellauskleidung ist nicht längs der ganzen Wand erhalten; stellenweise fehlt sie gänzlich, wie wenn sie von der Wand abgerissen worden wäre; man findet jedoch in den größeren Zysten, und diese sind es, welche wir eben beschreiben, keine abgestoßenen, frei im Lumen liegenden Zellen.

Bei Vergleichung der Zellauskleidung der kleineren Zysten mit jener der größeren finden wir keine prinzipiellen Unterschiede; hier wie dort finden wir platte Zellen und Übergangsformen von platten zu größeren

Fig. 2.
Mikroskopisches Bild der Zystenwand mit Flimmerzellen.

aufgequollenen, aber die platte Zellform tritt hier an Zahl in den Vordergrund. Im Lumen der kleinen Zysten findet man hier und da freiliegende, spärliche Zellen. Sie erinnern an Epithel, d. h. an die größere Form der beschriebenen Zellauskleidung der großen Zysten, und sind meistens schlecht tingierbar; in vielen ist der Kern nicht sichtbar.

Diese abgestoßenen Zellen liegen manchmal in Gruppen von vier bis fünf. In den kleineren, meistens, jedoch nicht immer, runden Zysten findet man im Lumen ganze Bänder von der Wand abgestoßener Zellen. Als ganz besonders wichtig betrachten wir eine bis dahin in den Netzzysten, soviel uns bekannt ist, nicht beschriebene Eigenschaft der Zellauskleidung der Zysten. — Gewisse Zellen besitzen nämlich ganz deutlich sichtbare, winzige Härchen, welche den ganzen freien Rand einer oder mehrerer benachbarter Zellen bedecken. — Nicht in allen Präparaten sind sie deutlich sichtbar, es sind stellenweise nur Reste und Schatten solcher Härchen zu bemerken (s. Textfig. 2 u. 3).

An Stellen, wo diese Härchen deutlich zu sehen sind, bilden sie zarte, vertikal zur Oberfläche der Zelle gestellte Fäden und sind an flachen Zellen aufrecht aneinandergereiht, an den größeren, halbkugeligen Zellen sind sie strahlenförmig angeordnet. — Die Färbbarkeit der Härchen ist gering. — In mit Hämatoxylin überfärbten Präparaten stellen sie sich violett dar; an schwächer gefärbten Präparaten sind sie ganz blaß und nur auf Grund des verschiedenen Brechungsindex von der Umgebung zu unterscheiden.

In Präparaten, welche nach der van Giesonschen Methode behandelt wurden, konnten wir sie nicht nachweisen.

Diese Fädchen sind nicht überall gleich lang. Ihre Länge ist gewöhnlich der Höhe der Zelle gleich, ist aber in manchen Fällen auch größer. — An einzelnen Zellen sind diese Fädchen wie gedreht oder geknickt. — Es kommt vor, daß einige dieser gedrehten Fädchen isoliert stehen, und an ein und derselben Zelle findet man stellenweise gerade Fädchen mit geknickten zusammen.

Die größeren Zellen besitzen ebenso wie die ganz platten solche Härchen.

Betrachten wir jetzt die zwei anderen Schichten der größeren Zysten, so sehen wir, daß diese Teilung in zwei abgesonderte Schichten nicht überall durchzuführen ist; es befinden sich zwischen ihnen stellenweise Lücken mit Zellen ausgekleidet, welche denjenigen an der Innenfläche der Zystenwand ähnlich sind. In der Auskleidung solcher Lücken finden wir jedoch nicht jene größeren Zellen und konnten auch nicht solche mit Härchen nachweisen. — Diese Lücken machen den Eindruck von Lymphspalten. Beide obengenannten Schichten bestehen aus faserigem Bindegewebe. — Die innere Schicht weist wenig Zellen und wenig Gefäße im Vergleiche zur äußeren auf. Die letztere ist an Zellen und Gefäßen viel reicher.

Stellenweise sind in dem faserigen Bindegewebe kleine runde Zellen in geringer Anzahl nachzuweisen. In einigen Präparaten zeigt die faserige Wand der Zyste an einer Stelle eine Verdickung, welche einen Gewebsherd darstellt, dessen spärliche Zellen in einer bläulich tingierbaren interzellularen Substanz verteilt sind; man könnte geneigt sein, ihn für einen hyalin degenerierten Herd zu halten. Solche Herde sind auch in den Wänden kleinerer Zysten zu finden, worauf wir jedoch später noch zurückkommen.

Die äußere Schicht besteht ebenfalls aus Bindegewebsfasern, ist aber zell- und gefäßreicher als die innere, und wir begegnen in ihr kleinrundzelligen Infiltrationen. Diese erinnern nirgends an Lymphknötchen, da ihnen die gleichmäßige Form und der charakteristische Bau derselben fehlt. Die Infiltrationen sind an verschiedenen Stellen zu finden, und wir konnten nicht irgendeine spezielle Lokalisation, wie in der Umgebung von Gefäßen oder nahe der Zystenoberfläche, nachweisen.

Die Blutgefäße sind stellenweise ganz beträchtlich dilatiert und mit roten Blutkörperchen gefüllt.

Was die kleinen Zysten anbetrifft, so läßt sich ihre Wand nicht deutlich in zwei Schichten teilen. Die Scheidewände zwischen kleinen Zysten bestehen aus einem überwiegend zelligen Gewebe, welches Ähnlichkeit mit Granulationsgewebe aufweist und mit kleinen Rundzellen infiltriert ist. An manchen Stellen dieses Bindegewebes finden wir ähnliche Herde wie in der Wand der größeren Zysten, welche auch hyalin degeneriert erscheinen. — Die äußere, dem Peritonaeum zugewandte Zystenfläche weist gewöhnlich keine endotheliale Auskleidung auf.

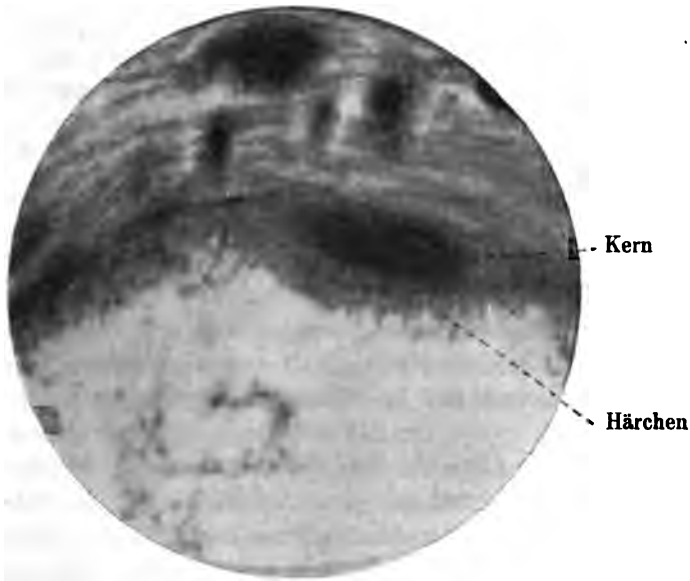

Fig. 3.
Mikrophotographie einer Flimmerzelle der Zystenwand.

Die Präparate aus dem oberen Teile des Netzes über dem Tumor, wo die Zysten sich nur in der Tiefe befanden, wiesen folgendes Bild auf: Den einen Rand des Präparates bildet das von Endothel entblößte und aus einer dünnen Schicht ziemlich festen Bindegewebes bestehende Peritonaeum; der gegenüberliegende Rand ist die gefäßreiche Wand einer größeren Zyste, welche aus festem, faserigem Bindegewebe gebildet und mit einer den anderen Zysten ähnlichen Zellauskleidung versehen ist. In der Wand derselben machen sich in einigen Präparaten kleine rundliche Zystchen bemerkbar, welche überall mit einer einschichtigen Zellauskleidung versehen sind. Dieselbe besteht aus teils platten, teils halbrundlichen, stellenweise mit den schon beschriebenen Härchen versehenen Zellen. — Die Mittelpartie des Präparates zwischen beiden

Rändern — einerseits Peritonaeum, andererseits Zystenwand — besteht aus einem lockeren, reich von Gefäßen und Lymphspalten durchsetzten Bindegewebe. — Die Spalten sind überall von einschichtigem, plattem Endothel ausgekleidet. Um die Gefäße herum finden sich Zellherde mit größtenteils runden Zellen von blassem, einheitlichem Protoplasma und mit ziemlich blaß tingierbaren, runden Kernen; neben diesen finden wir in den Herden weniger zahlreiche, kleine Zellen, mit kleinen, runden, intensiv mit Hämatoxylin gefärbten Kernen und schließlich hier und da Zellen von unregelmäßiger Gestalt, mit zur Seite gedrängtem Kerne und dunkler tingiertem Protoplasma; diese Zellen erinnern lebhaft an Plasmazellen.

Nirgends ist der Übergang einer Lymphspalte in eine Zyste und auch keine Spuren einer Proliferation des Endothels nachzuweisen.

In keinem der untersuchten Teile des Tumors fanden wir in der Zystenwand Muskelfasern.

Nirgends fanden wir, außer in der Umgebung von größeren Gefäßen, elastische Fasern.

Schließlich bemerken wir, daß wir in keiner Zyste einer aus zylindrischen oder kubischen Zellen bestehenden Auskleidung begegneten und die vorgefundenen Flimmerzellen sich ganz bedeutend von dem typischen Flimmerepithel unterscheiden.

Es ist zu bestimmen, welcher von den oben angeführten Peritonäalzystenarten unser Fall angereiht werden kann.

Auf Grund der Resultate unserer Untersuchung können wir vor allem (von der Echinokokkuskapsel gar nicht zu reden) das sog. Enterokystom ausschließen, weil die für diese Fälle charakteristisch hohen Zylinderepithelien und die bekanntlich in zwei Schichten angeordneten Muskelfasern nicht vorhanden sind.

Es ist auch nicht möglich, irgendwelche Ähnlichkeit mit dem von Werth beschriebenen sog. Pseudomyxoma peritonaei nachzuweisen, schon aus dem Grunde, daß Eierstöcke und Wurmfortsatz vollständig normal waren.

Es ist auch das makroskopische Bild unseres Falles von dem Werths vollkommen verschieden. In unserem Falle ist der Prozeß ganz genau an einen begrenzten Raum des Peritonaeums lokalisiert, während er im Falle Werths und anderen ähnlichen infolge des Berstens der Ovarialzyste auf das ganze parietale und viszerale Peritonaeum übertragen wurde.

Was schließlich die Lymphzysten, Retentionslymphzysten, wie auch zystische Lymphangiome und Lymphangioendotheliome anbetrifft, so können wir auch diese mit aller Wahrscheinlichkeit ausschließen, denn, obzwar wir in dem Bilde

aus den oberen Teilen des Netzes über dem eigentlichen zystischen Tumor dilatierte Lymphspalten fanden, so konnten wir doch nirgends zwischen ihnen und den eigentlichen Zysten irgendeinen Zusammenhang nachweisen.

Auch war nirgends eine sichtbare Proliferation der Endothelien zu finden, wie sie in allen Fällen beschrieben wurde, welche mit einigem Rechte in die zystenartigen Lymphangioendotheliome eingereiht wurden oder hätten eingereiht werden können, nirgends fanden wir schließlich Muskelfasern, wie sie bei Retentionslymphzysten, wie auch zystenartigen Lymphangiomen oft zu finden sind.

Wir betrachten indessen als wichtige Tatsache zur Erklärung der Genese unseres Falles die Anwesenheit von Flimmern an den die Innenfläche der Zyste auskleidenden Zellen. Es ist dies um so interessanter, als diese Flimmerzellen gar nicht denjenigen des eigentlichen Flimmerepithels ähnlich sind, sondern, abgesehen von den Flimmern, den Endothelialzellen, welche gewöhnlich die Lymphräume auskleiden, wie auch den Deckzellen, welche wir an der Oberfläche seröser Häute (seröser Deckzellen), besonders des Bauchfells, finden (heute von den meisten Histologen Serosaepithel benannt).

In der neueren Zeit wurde eben diesen Endothelien oder „serösen" Epithelien größere Aufmerksamkeit zugewendet und auf Einzelheiten ihres zarteren Baues aufmerksam gemacht.

Im Gegensatze zu der älteren Ansicht, es seien diese Zellen morphologisch im großen und ganzen nur wenig von den Endothelzellen verschieden, behauptete Kolossow[34], sie seien komplizierter gebaut. Nach Einwirkung mit Osmiumsäure beobachtete er an den Endothelzellen seröser Höhlen zwei Schichten, ein oberflächlicheres, dünnes, homogenes Häutchen und eine tiefere Schicht leicht granulierten Protoplasmas mit einem Kerne und zwei Kernkörperchen. Die Oberfläche des Häutchens war mit einem Saume dichter, durchschnittlich 2 μ langer Härchen bedeckt.

Es hatte zwar schon Palladino[35] vor Kolossow auf diese Härchen aufmerksam gemacht; er betrachtete sie jedoch als rudimentär und zufällig, während es Kolossow gelang, diese Härchen nicht nur bei Säugetieren, sondern auch normaler-

weise bei Menschen nachzuweisen. Muscatello bestätigte die Beobachtungen Kolossows, fand aber die Härchen nur nach Einwirkung von Osmiumsäure und nie an frischen Präparaten. Von deutschen Autoren wies zuerst Büttner[36] bei Tieren Härchen an den gequollenen Zellen der Pleura 15 Stunden nach einer Staphylokokkeninjektion in die Pleurahöhle nach.

Anfänglich betrachtete er diese Härchen als ein pathologisches Produkt, fand sie aber bei späteren Untersuchungen an Zellen, welche keine pathologischen Veränderungen aufwiesen.

Büttner nahm nun an, daß diese Härchen ein ständiger Bestandteil der Zellen seröser Häute bei jungen Meerschweinchen und Kaninchen bilden.

Die späteren Forschungen Brunns[37] bestätigten die Beobachtungen Kolossows in ihrer ganzen Ausdehnung. Brunn fand diese Härchen an Zellen der serösen Häute bei Hunden, Menschen, Kaninchen, Meerschweinchen, weißen Mäusen und Tauben. Sie befinden sich an Pleura, an Perikard, an viszeralem und parietalem Bauchfell mit großer Regelmäßigkeit, wenn auch nicht an allen Stellen. Worauf diese letzte Tatsache beruht, kann Brunn nicht entscheiden, macht aber auf die ungemeine Zartheit der Härchen aufmerksam, infolgederen sie durch den geringsten Eingriff vernichtet werden können. Um die Härchen sichtbar zu machen, muß auch der Schnitt des Präparates ein günstiger sein. Trotz aller Bemühungen gelang es Brunn ebensowenig wie Kolossow, die physiologische Bedeutung dieser Härchen zu ergründen.

Die Untersuchungen Mönckebergs[38] über endotheliale Zellen der serösen Höhlen erwiesen gleichfalls die charakteristischen Härchen, wie sie vor ihm Kolossow und Brunn gesehen hatten, wodurch die Beobachtungen dieser beiden Autoren vollständig bestätigt wurden.

Man kann es also auf Grund der Beobachtungen Kolossows, Brunns und Mönckebergs als bewiesene Tatsache annehmen, daß den früher als Endothelien betrachteten serösen Deckzellen nicht nur mit Rücksicht auf ihre Lage, sondern auch auf ihren Bau der Name „Epithel“ vollkommen zusteht. Die Tatsache, daß auch an ihnen Flimmern entdeckt sind, ist

so eigenartig und charakteristisch, daß uns die Annahme einer nahen Verwandtschaft der platten Flimmerzellen in den von uns beobachteten Zysten mit den serösen Deckzellen, namentlich denen des Peritonaeums, vollkommen berechtigt erscheint.

Man könnte zwar noch an ihre Verwandtschaft mit den Flimmerzellen der an dem kleinen Becken lokalisierten kleinen Zystchen denken, jedoch diese Fälle zeigen prinzipielle Unterschiede mit dem von uns beobachteten Falle. Die Zystchen sind in diesen Fällen in großer Anzahl verstreut und voneinander getrennt an den inneren weiblichen Genitalorganen und am Peritonaeum des kleinen Beckens lokalisiert und unterscheiden sich auch schließlich durch die Form der Flimmerzellen selbst, welche in den Fällen Picks hoch und zylinderisch waren.

Wenn man auch annehmen könnte, daß die primäre Zellauskleidung der Zysten unter Einwirkung eines mechanischen Agens plattgedrückt werden konnte, so wäre wohl die Annahme, daß so zarte Gebilde wie diese Härchen bei solchem Plattdrücken sich erhalten hätten, kaum möglich. Es spricht auch eine andere Tatsache gegen dieselbe.

Wir bemerken nämlich in einer Reihe von platten Zellen, wie oben beschrieben, plötzlich größere in das Lumen der Zyste hineinragende, ein Beweis, daß vom Innern der Zyste keinerlei mechanische Faktoren auf die Zellauskleidung einwirkten, da sie dieselbe vollkommen gleichmäßig plattgedrückt haben müßten.

Dasselbe kann aber auch als weiterer Beweis dafür gelten, daß die platten Zellen der Zellauskleidung unserer Zyste nicht der zylindrischen, sondern der halbrunden Zellform genetisch näherstehen.

Aus dem Gesagten geht hervor, daß in unserem Falle das Peritonaeum als Ausgangspunkt der Zyste angesehen werden muß und daß dieselbe in keiner Weise als eine Art lymphatischer Zysten aufzufassen wäre.

Wollten wir unsere Zyste als eine Geschwulst von den Endothelien der Lymphgefäße ausgehend betrachten, so müßten wir auch annehmen, daß das Endothel der Lymphgefäße unter gewissen Bedingungen Flimmern trage, was jedoch bis jetzt von niemand beobachtet wurde.

Nachdem wir in unserem Falle gar keine Veränderungen finden, welche auf die Entwicklung der Zysten im postembryonalen Leben hinweisen würden, keine deutlichen Zeichen eines entzündlichen Prozesses, keine Verwachsungen u. s. f., nachdem wir schließlich die Geschwulst so im Netzgewebe gelagert finden, daß uns die Annahme eines Entzündungsprozesses im extrauterinen Leben das Verständnis der Genese der multilokulären Zyste gar nicht erleichtern würde, scheint uns die Annahme am wahrscheinlichsten, daß der Ursprung derselben in abnormer embryonaler Entwicklung des Netzes zu suchen ist. Mit dieser Annahme stimmt auch die Tatsache überein, nach welcher auch in anderen Organen beobachtete multilokuläre Zysten ihren Ursprung vor allem in Entwicklungsabnormitäten haben würden (Zystenniere, Zystenleber, Enterokystom, Ovarialkystom).

Zum Schluß sei mir gestattet, Herrn Prof. Dr. Browicz und seinem Assistenten Herrn Prof. Dr. Ciechanowski in Krakau für mannigfache Unterstützung bei Abfassung dieser Arbeit meinen besten Dank aussprechen zu dürfen.

Literatur.

1. Ziegler, Allgemeine Pathologie, 1902.
2. Hedinger, Kasuistische Beiträge zur Kenntnis der Abdominalzysten. Dieses Arch., Bd. 167.
3. Weichselbaum, Eine seltene Geschwulstform des Mesenteriums. Dieses Archiv, Bd. 64.
4. Werth, Arch. f. Gynäk., XIX.
5. Rokitansky, Lehrb. der pathol. Anat., 1855, Bd. I, S. 205.
6. Hahn, Berl. klin. Wochenschr., 1887, S. 408.
7. Tilger, Lymphzyste im Lig. hepatogastr. Dieses Archiv, Bd. 139, S. 288.
8. Lion, Ein Fall von Lymphzyste d. Lig. ut. lat. Dieses Archiv, Bd. 144, S. 239.
9. Heinrichs, Beiträge zur Geburtsh. u. Gyn. Festschr. f. Martin. 1895.
10. Ledderhose, Über traumatische Lymphzysten. Dieses Archiv, 1894, Bd. 137, S. 197.
11. Wegner, Arch. f. klin. Chir., Bd. 20, S. 641. (Über Lymphangiome.

12. Bramann, Über Chyluszysten d. Mesent. Arch. f. klin. Chir., 1887, Bd. 35, S. 201.
13. Winiwarter, Langenbecks Arch., Bd. 16, S. 655.
14. Boström, Killian, Berl. klin. Wochenschr., 1886, S. 407.
15. Virchow, Berl. klin. Wochenschr., 1887, S. 248.
16. Middeldorpf, Arch. f. klin. Chir., Bd. 31, S. 590.
17. Langhans, Kasuistische Beitr. zur Lehre v. d. Gefäßgeschw. Dieses Archiv, Bd. 75.
18. Schwarzenberger, Lymphkystom d. Oment. maj. Beitr. z. klin. Chir., Bd. 11.
19. Ris, Ein Fall v. Zyste d. großen Netzes. Brunns Beitr., 1893, Bd. X, S. 423.
20. Virchow, Dieses Archiv, Bd. 100.
21. Grawitz. (Nach Ris-Brunns Beitr., 1893, Bd. X, S. 423.)
22. Bergmann, Das multilokuläre Kyst. d. Netz. St. Petersbg. Med. Woch., 1897.
23. Henke, Multipl. zystisch. lymphangiomähnl. Tumor. der Bauchhöhle. Verhandl. d. Deutsch. Path. Gesellsch., 1900, S. 251.
24. Renggli, Dissert. (Nach Henke, 23.)
25. Nager, Beitr. z. Kenntn. selt. Abdominaltum. Zieglers Beiträge, Bd. 36.
26. Merkel, Münch. med. Woch., 1904. 30. 1360.
27. Werth, Pseudomyxoma peritonaei. Arch. f. Gynäk., 1882, XXIV.
28. Fraenkel, E., Pseudomyx. perit. Münch. med. Wochensch., 1901.
29. Rueder, Zentralbl. f. Gynäk., 1896, S. 173.
30. Kretschmer, Monatsschr. f. Geburtsh. Ergänzungsh. S. 32.
31. Olshausen, Veits Handb. d. Gynäk., III., S. 335.
32. Pfannenstiel (nach Werth, 27.)
33. Pick, Berl. klin. Woch. 1900, S. 219.
34. Kolossow, Über die Struktur des Pleuroperitonäal- u. Gefäßepithels (Endothels). Arch. f. mikrosk. Anat., Bd. 42, 1893, S. 318.
35. Palladino, Extr. del Giorn. int. delle Science Mediche, Bd. 4, 1882 (nach Mönckeberg, 38.)
36. Büttner, Zieglers Beitr. Bd. 25, 1899, S. 453.
37. Brunn, Ziegl. Beitr., 1901, Bd. 30, S. 417.
38. Mönckeberg, Ziegl. Beitr., Bd. 34, 1903, S. 489.
39. Sick, Beitrag zur Lehre v. Bau u. Wachstum d. Lymphangiome. Dieses Archiv, Bd. 170.

X.

Über den Nachweis syphilitischer Antikörper im Liquor cerebrospinalis von Paralytikern nach dem Wassermann-Plautschen Verfahren der Komplementablenkung.

(Aus dem Pathologischen Institut der Universität Berlin.)

Von

Prof. J. Morgenroth

und

Dr. G. Stertz,

Assistent an der Psychiatrischen und Nervenklinik der Universität Breslau.

In Nr. 44 der Deutschen medizinischen Wochenschrift 1906 gaben Wassermann und Plaut[1]) ein Verfahren zum Nachweis syphilitischer Antikörper in der Zerebrospinalflüssigkeit von Paralytikern bekannt, das auf dem von Gengou, Bordet, Moreschi und anderen gefundenen Gesetze der Komplementbindung beruhte, ein Verfahren, nach dem bereits vorher[2]) das Vorhandensein syphilitischer Antigene und Antikörper in syphilitischen Produkten bzw. Sera des Menschen und infizierter Affen gelungen war. Kürzlich legten dann Wassermann, Neisser, Bruck und Schucht[3]) unter sorgfältigem Eingehen auf die Methodik und ausführlicher Erörterung der möglichen Fehlerquellen des Verfahrens ihre an einem großen und vielseitigen Material gewonnenen interessanten Resultate dar. Weitere Untersuchungen, welche ebenfalls positive Befunde im Wassermannschen Sinne bei Tabes dorsalis betrafen, wurden kürzlich von Schütze[4]) veröffentlicht. Da bisher angesichts der etwas schwierigen Methodik nur wenige

[1]) Über das Vorhandensein von syphilitischen Antistoffen in der Zerebrospinalflüssigkeit von Paralytikern.

[2]) Wassermann, Neisser und Bruck, Deutsche med. Wochenschr. 1906, Nr. 16.

[3]) Wassermann, Neisser, Bruck und Schucht, Nachweis spezifisch luetischer Substanzen durch Komplementverankerung. Zeitschrift für Hygiene und Infektionskrankheiten, Bd. 55.

[4]) Berliner klin. Wochenschr. 1907, Nr. 5.

Autoren den Anregungen von Wassermann und Plaut gefolgt sind, so sehen wir uns bei der großen Bedeutung des Gegenstandes veranlaßt, unsere bisherigen Resultate in folgendem wiederzugeben.

Wassermann und Plaut wiesen bei der progressiven Paralyse unter 43 Fällen 34mal mit Sicherheit, 4mal unsicher syphilitische Antikörper in der Spinalflüssigkeit nach, während nur 5 Untersuchungen negativ ausfielen. Dem entsprechen die Befunde Schützes bei der Tabes dorsalis, die in 8 von 12 Fällen positiv waren. Wir können, um es vorweg zu sagen, die Wassermann-Plautschen Ergebnisse vollauf bestätigen.

Indem wir zunächst noch einmal kurz auf den Kern der hier in Frage kommenden Erscheinung der Komplementablenkung eingehen, verweisen wir bezüglich des näheren sowie der etwas komplizierten Methodik auf die früheren Mitteilungen, besonders die oben zitierte Arbeit in der Zeitschrift für Hygiene.

Spezifische Substanzen, d. h. ein Antigen und der dazu gehörige Antikörper wirken, wie sie auch sonst geartet sein mögen, so aufeinander ein, daß eine Bindung stattfindet. Es ist nun das Verdienst Gengous, Bordets und anderer, nachgewiesen zu haben, daß diese gegenseitige Einwirkung sich dadurch kenntlich macht, daß bei Zusatz eines hämolytischen Systems (Blut, Ambozeptor, Komplement) die sonst von dem letzteren bewirkte Auflösung des Blutes ausbleibt, ein Vorgang, der auf die Ablenkung des Komplements von dem hämolytischen System durch die Verbindung der spezifisch aufeinander einwirkenden Körper (Antigen und Antikörper) zurückgeführt werden muß. Können wir also in einem Falle das Phänomen der Komplementablenkung konstatieren, so dürfen wir nach dem jetzigen Stande der Anschauungen (die nötigen Kontrollen vorausgesetzt) daraus schließen, daß die in Frage kommenden Körper sich wie Antigen und Antikörper zueinander verhalten. Wir sind mit anderen Worten mit Hilfe dieser Methode in der Lage, wenn ein bekanntes Antigen vorliegt, in dem Serum oder einer anderen Körperflüssigkeit die Gegenwart eines spezifischen Antikörpers desselben ganz generell festzustellen, und umgekehrt

mit Hilfe eines bestimmten Antikörpers, den wir durch Immunisierung mit einem bekannten Antigen hergestellt haben, eben dieses Antigen jederzeit wiederzuerkennen. In unserem Falle liegt die Sache so, daß wir in den Versuchen ein bekanntes (syphilitisches) Antigen verwenden. Das, wonach wir suchen, ist der von Wassermann-Plaut in der Spinalflüssigkeit gefundene Antikörper. Wir sind in praxi — gesetzt den Fall, daß ein sicher luetisches Antigen mit einer fraglichen Spinalflüssigkeit das Phänomen der Komplementablenkung ergibt — zu dem Schluß berechtigt, daß diese Flüssigkeit luetische Antikörper enthält.

Bezüglich der technischen Vorschriften haben wir uns, da es sich bei unseren Versuchen um eine Nachprüfung handelte, fürs erste genau an die Angaben der Autoren gehalten, nicht ohne daß sich dabei die von ihnen selbst hervorgehobenen Übelstände geltend gemacht hätten. Dahin gehört in erster Linie das schnelle Unwirksamwerden des antigenhaltigen Extraktes, das ein konstantes Arbeiten sehr erschwert und besonders dort verhängnisvoll sein wird, wo syphilitisches Material nicht jederzeit zur Verfügung steht. Wir haben deshalb, nachdem wir uns erst mit der Methode vertraut gemacht hatten, es uns angelegen sein lassen, nach dieser Richtung hin eine Verbesserung zu versuchen. Eine solche scheint das Einfrieren der Organe zu gewährleisten.[1])

Von einigen Gramm der eingefrorenen Organe wird dann jedesmal ein frisches Extrakt hergestellt, ohne daß sich bisher eine merkliche Abschwächung des Antigens herausgestellt hat. Auch sind wir damit beschäftigt, das durch feinstes Verreiben der Organe mit Seesand hergestellte, alsbald abzentrifugierte

[1]) Zum Einfrieren benutzten wir den nach Angaben von Morgenroth von der Firma F. & M. Lautenschläger, Berlin, konstruierten Kälteapparat „Frigo", der sich seit Monaten im Laboratorium außerordentlich bewährt hat; besonders zur Konservierung der Komplemente, die sich, wie früher im Ehrlichschen Institut festgestellt wurde, bei — 10 bis 15° überaus lange vollkommen intakt erhalten (s. Morgenroth, Methodik der Hämolysinuntersuchung in Gesammelte Arbeiten zur Immunitätsforschung, herausgeg. von P. Ehrlich. Berlin 1904), hat der Apparat vorzügliche Dienste geleistet.

und ohne Phenol durch Einfrieren konservierte Extrakt[1]) auf seine Wirksamkeit zu prüfen, und bis jetzt mit Erfolg. Doch sind diese Untersuchungen noch nicht abgeschlossen. Längeres Schütteln der fein verriebenen Organe scheint nicht nötig zu sein.

Wir glauben ferner, daß bei der sonst sehr zweckmäßigen Versuchsanordnung doch, besonders in unsicheren Fällen, ein stärkeres quantitatives Variieren der Dosen angebracht sein wird, und weisen in diesem Zusammenhang auf die wichtigen Angaben von Fleischmann und Michaelis[2]) hin. Da wir gerade über einen Versuch verfügen, der in besonders eklatanter Weise die Notwendigkeit eines sehr weitgehenden Variierens, speziell der Antigenmengen, dartut, halten wir es für zweckmäßig, denselben hier wiederzugeben.

Als spezifisch aufeinander einwirkende Körper bedienten wir uns in diesem Versuch eines Rinderserums als Antigen in wechselnden Konzentrationen, und des Serums eines mit Rinderserum vorbehandelten Kaninchens[3]) als Antikörper in gleichbleibender Menge. Als hämolytisches System diente Hammelblut, das Serum eines mit Hammelblut vorbehandelten Kaninchens, Meerschweinchenserum als Komplement. Alles Nähere geht aus der Tabelle I hervor. Es zeigt sich, daß in Nr. 7 bis 9 der Versuchsreihe eine totale Ablenkung des Komplementes eingetreten ist, die sich in vollständiger Hemmung der Hämolyse kundgibt. Bei den mehrfach wiederholten Versuchen zeigte sich stets, daß nur bei einem gewissen (ganz eng begrenzten) Verhältnis von Antigen und Antikörpern diese Hemmung eintritt — eine sehr interessante und versuchstechnisch bedeutsame Tatsache, die sich bisher noch nicht theoretisch begründen ließ. (Tabelle I.)

Wir sehen aus diesen Versuchen, daß die Reaktionsbreite nach oben und unten eine recht geringe ist, und daher kann es auch bei unseren Versuchen ohne Zweifel vorkommen, daß wir

[1]) Bei der Schnelligkeit der Herstellung nach dieser Methode kann man auf den Phenolzusatz verzichten und muß dieses tun, um das Extrakt nachher einfrieren zu können. Es gehen nämlich beim Einfrieren der phenolhaltigen Flüssigkeiten Eiweißfällungen vor sich, durch welche das Extrakt unbrauchbar wird.

[2]) Medizin. Klinik 1906, Nr. 1.

[3]) Wir sind Herrn Dr. Fleischmann für die Überlassung dieses hochwertigen Serums zu bestem Dank verbunden.

mit unserer nach Wassermann-Plaut angewendeten Dosierung nach oben oder unten aus dieser engen Reaktionsbreite herausfallen, wodurch negative Resultate vorgetäuscht werden können.

Vielleicht dürfen wir auf diese Fehlerquelle das Verhalten im Falle der Paralyse 1 (vgl. Tabelle V) zurückführen, bei welcher wir mit dem Extrakt eines Primäraffektes als Antigen ein negatives Resultat erzielten, während derselbe Fall mit dem Extrakt der Organe eines luetischen Fötus eine komplette Hemmung ergab. Ein Gleiches trat bei dem Falle 5 zutage, bei welchem mit verschiedenen Antigenen einmal ein negatives, das zweite mal ein positives Ergebnis zu konstatieren war.

Als Antigen dienten uns die Organe (das eine mal Leber, das zweite mal Milz und Leber) von zwei Föten, bei welchen

Tabelle I.

	Antigen Rinderserum	Antikörper Rinder-, Kaninchen	Komplement Meerschweinserum		Amboceptor Hammel. Kaninchen	Blut Hammelblut 5 %	Resultat
1	1.0 $\frac{1}{10}$	0,1 $\frac{1}{10}$	0.1		0.1 $\frac{1}{1}$	1.0	kompl. Lösg.
2	0.5	-	-		-	-	„ -
3	0.25	-	-		-	-	- -
4	1.0 $\frac{1}{10}$	-	-		-	-	fast kompl.
5	0.5	-	-		-	-	sehr stark
6	0.25	-	-		-	-	stark
7	1.0 $\frac{1}{100}$	-	-		-	-	keine Lösg.
8	0.5	-	-		-	-	(= totale
9	0.25	-	-		-	-	Ablenkung)
10	0.1	-	-	4 h stehen lassen	-	-	mäßig stark
11	0.05	-	-		-	-	kompl. Lösg.
12	0.025	-	-		-	-	komplet
13	1.0 $\frac{1}{10}$	—	-		—	-	0
14	0.5	-	—			-	0
15	0.25	—	-		—	-	0
16	0.1	—	—		- -	-	0
17	1.0 $\frac{1}{10}$	-	0.1			-	0
18	0.5		0.1			-	Spur
19	0.25	-	0.1			-	-
20	0.1		0.1		- -	-	-
21		0.1 $\frac{1}{1}$	—			-	-
22	- -	-	0.1			-	0
23			0.1		0.1 $\frac{1}{1}$	-	komplet
24		-	0.1		-	-	Spürchen
25					-	-	0

der pathologisch-anatomische Befund die Diagnose auf Syphilis mit Sicherheit stellen ließ (Osteochondritis syphilitica). Zur Kontrolle wurde das Organextrakt zweier normaler Föten bei den Paralysen 1 bis 6 in Anwendung gezogen, ohne daß sich dabei eine Spur von Hemmung der Hämolyse zeigte.

Unsere Ergebnisse waren nun folgende:

Übersicht.

Die Zahl der untersuchten Spinalflüssigkeiten betrug im ganzen 25.

1. Paralysen (klinisch sicher):
   - Fall 1 (kombiniert mit Tabes), in der Anamnese Lues nicht zu erweisen ..... +
   - „ 2 „ in der Anamnese ..... +
   - Fall 3 Lues fraglich ..... +
   - „ 4 „ „ ..... +
   - „ 5 „ „ ..... +
   - „ 6 „ „ ..... +
   - „ 7 „ „ ..... +
   - „ 8 „ „ ..... +
2. Verdacht auf Paralyse:
   - Fall 9[1]) Lues wahrscheinlich ..... —
   - „ 10, „ fraglich ..... —
3. Verdacht auf Tabes:
   - Fall 11 Lues sicher ..... —
4. Lues cerebrospinalis:
   - Fall 12 (Gumma cerebri?) ..... —
   - „ 13 ..... —
5. Lues II:
   - Fall 14 (Neuritis optica) ..... +
6. Spätlatente Lues:
   - Fall 15 ..... —
   - „ 16 ..... —
   - „ 17 ..... —

[1]) Dieser Fall war dadurch interessant, daß die ursprünglich fast sichere Diagnose auf Paralyse später infolge des Heileffekts von Jodkalium sehr schwankend wurde. Vielleicht darf man unter Berücksichtigung dieses Umstandes auch dem negativen Ausfall der Reaktion eine gewisse Bedeutung zuschreiben.

7. Spinalflüssigkeiten ohne Beziehung zur Lues:
   Fall 18, Epilepsie ..... —
8. Chronischer Alkoholismus:
   Fall 19, Delirium tremens ..... —
   „ 20 ..... —
   „ 21, Korsakowsche Psychose ..... —
9. Chlorosis mit Sinusthrombose:
   Fall 22 ..... —
10. Spinalflüssigkeiten bei chirurgischen Affektionen:
   Fall 23 ..... —
   „ 24 ..... —
   „ 25 ..... —

(Siehe die Tabellen II, III. IV. V.)

Tabelle II. Beispiel eines Protokolls (Paralyse).

	Antigen I, Extr. von luet. Fötus 1:5 0,2 = 1 ccm	Spinalflüssigkeit 5	Komplement Meerschweinchen-Serum		Ambozeptor Hammel-Kaninch. doppelt lösende Dosis	Blut 5%	Resultat
1	0,2	0,2	1,0 $\frac{1}{10}$		1.0 $\frac{1}{1000}$	1.0	fast totale
2	0,2	0,1	„		„	„	Hemmung
3	0,1	0,2	„		„	„	starke
4	0,1	0,1	„		„	„	Hemmung
5	—	0,4	„		„	„	kompl. Lösg.
6	—	0,2	„		„	„	„ „
7	—	0,1	„		„	„	„ „
8	0,4	—	„		„	„	„ „
9	0,2	—	„		„	„	„ „
10	0,1 norm. Extr.	—	„	$1\frac{1}{2}$ h bei 87°	„	„	„ „
11	0,2	0,2	„		„	„	„ „
12	0,2	0,1	„		„	„	„ „
13	0,1	0,2	„		„	„	„ „
14	0,1 syph. Extr.	0,1 normale Flüssigk.	„		„	„	„ „
15	0,2	0,2	„		„	„	„ „
16	0,1	0,1	„		„	„	„ „
17	—	—	„		„	„	„ „
18	—	—	—		„	„	0
19	—	—	1.0 $\frac{1}{10}$		„	„	Spürchen
20	0,2	—	—		—	„	0
21	—	—	—		—	„	0

Zur Erläuterung geben wir hier einige Protokolle wieder. Wir weisen dabei besonders auf die Unerläßlichkeit der von den Autoren angegebenen Kontrollen hin, deren Wichtigkeit besonders aus Tabelle IV hervorgeht.

Hier darf man sich, da sowohl die Spinalflüssigkeit allein wie das Antigen allein hemmende Eigenschaften besitzen,

Tabelle III. Übersicht über die Fälle von Paralyse.[1])

Nr.	Antigen	Spinal-flüssigkeit	Resultat
1	0,2	0,2	fast völlige Hemmung
	0,2	0,1	„ „ „
	0,1	0,2	sehr starke „
	0,1	0,1	„ „ „
2	0,2	0,2	komplette Hemmung
	0,2	0,1	„ „
	0,1	0,2	„ „
	0,1	0,1	starke Hemmung
3	0,2	0,2	komplette Hemmung
	0,2	0,1	„ „
	0,1	0,2	„ „
	0,1	0,1	„ „
4	0,2	0,2	fast komplette Hemmung
	0,2	0,1	„ „ „
	0,1	0,2	mäßige Hemmung
	0,1	0,1	„ „
5	0,2	0,2	fast komplette Hemmung
	0,2	0,1	„ „ „
	0,1	0,2	sehr starke Hemmung
	0,1	0,1	„ „ „
6	0,2	0,2	fast komplette Hemmung
	0,2	0,1	sehr starke „
	0,1	0,2	mäßig „ „
	0,1	0,1	mäßige „
7	0,2	0,2	komplette Hemmung
	0,2	0,1	„ „
	0,1	0,2	„ „
	0,1	0,1	„ „
8	0,2	0,2	starke Hemmung
	0,2	0,1	„ „
	0,1	0,2	mäßige „
	0,1	0,1	„ „

[1]) Unter Weglassung der angestellten Kontrollen. Zu denselben wurden eine Anzahl der Spinalflüssigkeiten von Nicht-Luetikern sowie die Organextrakte zweier nicht-luetischer Föten verwandt.

vorstellen, daß die nur „mäßige Hemmung“ nichts weiter darstellt als eine Addition dieser beiden hemmenden Wirkungen. Der Fall wurde deshalb von uns als negativ gezählt.

Es ergibt sich aus den Versuchsreihen, daß wir in allen acht Fällen von progressiver Paralyse das Vorhandensein syphilitischer Antikörper in der Zerebrospinalflüssigkeit nachweisen konnten, während sämtliche übrigen Fälle mit Ausnahme eines Falles von sekundärer Lues ein negatives Resultat ergaben. Besonders hervorzuheben wäre der Umstand, daß auch die Fälle von Lues cerebralis und die spätlatenten Formen Antikörper nicht in nachweisbarer Menge enthielten. Hier würden zahlreiche weitere Untersuchungen ein ganz besonderes Interesse haben.[1])

Tabelle IV. Beispiel eines zweifelhaften Befundes.[2])

	Antigen Extr. luet. foet. org. 1 : 5; 1,0 = 0,2	Spinalflüssigkeit 10	Komplement Meerschweinchenserum		Ambozeptor doppeltlösende Menge	Hammelblut 5 %	Resultat
1	0,2	0,2	1,0 $\frac{1}{10}$	1½ h bei 37°	1,0	1,0	mäßige Hemmung
2	0,2	0,1	„		„	„	„ „
3	0,1	0,2	„		„	„	„ „
4	0,1	0,1	„		„	„	„ „
5	0,4	—	„		„	„	„ „
6	0,2	—	„		„	„	fast kompl. Lösung (Schleier)
7	0,1	—	„		„	„	komplette Lösung
8	—	0,4	„		„	„	fast kompl. Lösung
9	—	0,2	„		„	„	komplette Lösung
10	—	0,1	„		„	„	„ „

[1]) In einer Reihe von Fällen hatten wir Gelegenheit, Vergleiche zu ziehen zwischen dem zytologischen und dem serologischen Befund der Spinalflüssigkeiten. Dabei ergaben sich folgende Verhältnisse: In 6 Fällen von Paralyse wurde 5mal der Befund der Lymphocytose erhoben, während der serologische Befund in allen Fällen positiv war. Umgekehrt wurde in 2 Fällen (10 und 11) ein positiver zytologischer Befund bei negativem Verhalten der Wassermann-Plautschen Reaktion festgestellt. Daraus ergibt sich, daß ein Parallelismus der Resultate dieser beiden Untersuchungsmethoden nicht vorhanden zu sein braucht. Es erscheint von großer Wichtigkeit, diesen Verhältnissen weiter nachzugehen.

[2]) Die übrigen regelmäßigen Kontrollen sind hier weggelassen.

Die Methode hat zweifellos ihre Schwierigkeiten und dürfte nur in der Hand eines in diesen Dingen gut geschulten Beobachters brauchbare Resultate zutage fördern, dann aber von erheblichem theoretischen und praktischen Wert werden. In der Bewertung der Befunde für einen Zusammenhang zwischen Lues einerseits und Paralyse und Tabes andererseits glauben wir über die Zurückhaltung der Entdecker des Verfahrens etwas hinausgehen zu dürfen. Wir sehen in den bisherigen Resultaten eine wesentliche Stütze eines solchen Zusammenhanges angesichts des spezifischen Charakters dieser Gruppe von Reaktionen. Es kann kaum ein Zufall sein, daß gerade in den Fällen von Paralyse und Tabes sich mit so großer Konstanz die syphilitischen Antikörper vorfinden, während sie in anderen beliebig ausgewählten Fällen nicht angetroffen werden.

Tabelle V. Beispiel von verschiedenem Ausfall der Reaktion infolge Anwendung verschiedener Antigene.

	Antigen I. Extr. eines Primäraffektes 1 : 5, 0,2 = 1,0	Spinalflüssigkeit 1	Komplement		Ambozeptor dopp.-lösend. Dosis	H.-Blut 5 %	Resultat
1	0,2	0,2	1,0 $\frac{1}{10}$	$1\frac{1}{2}$ h bei 37° C	1,0 $\frac{1}{1000}$	1,0	stark durchscheinend
2	0,2	0,1	„		„	„	komplette Hämolyse
3	0,1	0,2	„		„	„	stark durchscheinend
4	0,1	0,1	„		„	„	Schleier
5	—	0,2	„		„	„	starke Hämolyse
6	—	0,1	„		„	„	stark durchscheinend
7	0,2	—	„		„	„	komplette Hämolyse
8	0,1	—	„		„	„	„ „
	Antigen II, Extr. ars. luet. foet. Organ	dieselbe Spinalflüssigkeit 1					
9	0,2	0,2	1,0 $\frac{1}{10}$	$1\frac{1}{2}$ h bei 37° C	—	-	komplette Hemmung
10	0,2	0,1	„		..		„ „
11	0,1	0,2	„		—	- -	fast kompl. Hemmung
12	0,1	0,1	„		..	—	„ „ „
13	0,4	—	„		-	–	komplette Lösung
14	0,2	—	„		.	—	„ „
15	0,1	—	„			—	„ „
16	—	0,4	„		—	—	„ „
17	—	0,2	„		—	—	„ „
18	—	0,1	„		—	–	„ „

Wenn auch unsere Versuchsreihe klein ist und gewiß einer Vergrößerung nach beiden Seiten sehr bedarf, so zeigt sie doch besonders schön den schlagenden Gegensatz.

Mit Sicherheit läßt sich aus dem Befunde von Antikörpern jedenfalls schließen, daß das betreffende Individuum Syphilis gehabt hat, aber damit ist bereits außerordentlich viel gewonnen. Wer sich vergegenwärtigt, wie schwierig sich in praxi der Nachweis früherer Lues gestaltet, und wie er gerade bei Paralytikern und ganz besonders bei paralytischen Frauen unmöglich werden kann, der wird den Wert des Wassermann-Plautschen Verfahrens ermessen können, welches gestattet, in solchen Fällen die in bezug auf Lues ganz dunkle Anamnese durch direkt zu beobachtende Tatsachen zu ersetzen. Auch in dieser Hinsicht ist unsere Versuchsreihe sehr instruktiv. Nur in einem der acht Paralytikerfälle (meist Frauen) konnte Lues in der Anamnese nachgewiesen werden. Bei Aufstellung einer Paralyse-Lues-Statistik würden also die anderen sieben ohne weiteres für dieselbe verloren gehen, während sie durch unser Verfahren gewonnen sind. Gerade darin liegt doch der wundeste Punkt aller bezüglichen Statistiken, der von jeher die größten Differenzen in der Auffassung dieser Frage hervorgebracht hat: welche Merkmale und welche Angaben eines Patienten man sicher auf Lues beziehen darf. Für einen voraussichtlich überwiegenden Teil der Fälle ist diese Schwierigkeit wohl beseitigt. Übrigens beweist der negative Ausfall der Probe (das Fehlen der Antikörper) nichts gegen Lues (vgl. die Befunde von Wassermann, Neisser, Bruck, Schucht).

Jedenfalls fordert die Methode zu weitgehender Anwendung auf, vielleicht, daß sich dann neben einer Klärung der ätiologischen Frage auch ein nicht geringer diagnostischer Wert herausstellt.

Um an die Resultate der Wassermann-Plautschen Methode theoretische Erörterungen über die Genese der Paralyse und Tabes anzuschließen, dazu fehlt noch die nach allen Richtungen nötige experimentelle Durcharbeitung, doch glauben wir, daß die Methode einer der Schlüssel sein wird, um in die Schwierigkeiten dieses Gebietes, speziell der Pathogenese der Tabes und Paralyse, vorzudringen.

Für die freundliche Unterstützung durch Überlassung von luetischem Material und Spinalflüssigkeiten, die uns von verschiedenen Seiten zugingen, sagen wir auch an dieser Stelle namentlich Herrn Oberarzt Dr. Nonne (Eppendorfer Krankenhaus) und Herrn Professor Dr. E. Hoffmann in Berlin unsern verbindlichsten Dank.

XI.
Kleine Mitteilung.

Über lokalisierte Tuberkulose der Leber.

Von
J. Orth.

Unter diesem Titel habe ich vor 31 Jahren im 66. Bande dieses Archivs (S. 113) eine Abhandlung veröffentlicht, in welcher ich zwei Fälle von chronischer Tuberkulose der Leber mitgeteilt habe, einen Fall, bei welchem ich nur auf Grund des makroskopischen Befundes die tuberkulöse Natur größerer verkäster Knoten feststellen konnte, einen anderen, bei dem ich eingehend auch über den mikroskopischen Befund berichtet habe. Gerade dieser, allerdings besonders merkwürdige Fall ist in bezug auf die Richtigkeit der Diagnose angezweifelt worden, insbesondere ist eine Verwechslung mit einer syphilitischen Neubildung behauptet worden. Ich habe gegenüber diesen Anzweiflungen, die schließlich in der bekannten Weise von jüngeren Autoren aus dem Stadium des Zweifels in das der apodiktischen Sicherheit übergeführt wurden, geschwiegen, weil es mir nicht darauf ankam, rechthaberisch auf meiner Diagnose zu bestehen, sondern nur darauf, anerkannt zu sehen, daß es eine chronische, zur Bildung großer Knoten führende Tuberkulose der Leber gibt. Diese Tatsache ist aber im Laufe der Zeit mit Hilfe der verbesserten Methoden über jeden Zweifel erhaben festgestellt worden.

Nachdem aber nun in diesem Archiv selbst ein junger Forscher ohne weitere Begründung diesen meinen Fall als sicher nicht in das Gebiet der Tuberkulose gehörig hingestellt hat (s. Fischer, dieses Heft S. 29), habe ich Veranlassung genommen, das von Virchow als Beispiel einer lokalisierten chronischen Tuberkulose der Leber seiner Sammlung einverleibte Präparat (Nr. 31, 1874) einer erneuten Untersuchung zu unterziehen. Ich habe dabei andere Stellen benutzt als früher.

Der Versuch, Tuberkelbazillen nachzuweisen, ist allerdings bis jetzt nicht geglückt, allein die histologischen Befunde sind noch so charakteristisch, daß sie meines Erachtens durchaus genügen, um mir zu gestatten, die früher gestellte Diagnose unbedingt aufrecht zu erhalten.

Zunächst haben auch die neuen Präparate, welche sogar teilweise noch Kernfärbung darbieten, meine früheren Angaben durchaus bestätigt, daß in der Leber zerstreut typische riesenzellenhaltige Tuberkel vorhanden sind. Daß solche auch an den Rändern der kleineren Käseknoten sich vorfinden und weiter in einiger Entfernung als isolierte Knötchen gefunden wurden, ist schon in der ersten Arbeit angegeben worden, und es ist mir unverständlich, wie jemand bezweifeln konnte, daß in dieser Leber außer disseminierten submiliaren Tuberkeln auch größere Konglomerattuberkel vorhanden waren. So wie diese Knoten können Gummata nie und nimmer aussehen. Ich habe nun noch neue Schnitte von anderen, früher nicht untersuchten größeren Knoten herstellen lassen, und auch an diesen Schnitten konnten, wenigstens stellenweise, am Rande in kleinzelliges Granulationsgewebe eingelagert deutliche, unzweifelhafte riesen- und epitheloidzellige Tuberkel nachgewiesen werden. Wo die Tuberkel fehlten, war wenigstens eine deutliche Granulationsschicht erkennbar. Das sind Bilder, wie sie uns von den Konglomeratknoten des Zentralnervensystems durchaus geläufig sind. Aber auch noch eine andere Struktureigentümlichkeit der Knoten, deren ich bereits früher gedacht hatte, ist noch vortrefflich zu sehen, nämlich in den Knoten selbst das Hervortreten „einer Unzahl nahe beieinander liegender kleinster rundlicher Herdchen, die, wenn auch die zelligen Elemente schon in Verfall begriffen und undeutlich geworden sind, doch unverkennbar von größeren, dicht gedrängt liegenden Zellen gebildet werden, während in dem Zwischengewebe lymphoide Zellen neben feinen faserigen Elementen sich zeigen". Dieses Verhältnis tritt an den neuen Präparaten besonders schön bei van Gieson-Färbung hervor, und jeder, der schon einmal ein typisches sogen. tuberkulöses Fibrom aus der Nähe eines Gelenkes gesehen hat, wird sofort die weitgehende Übereinstimmung beider Bilder erkennen müssen. Mit Gummibildung hat ein solches Bild nicht das mindeste zu tun.

Nun habe ich noch eine weitere Untersuchung anstellen lassen, welche m. E. für die Differentialdiagnose in Betracht kommt, nämlich die Untersuchung der elastischen Fasern. Diese haben sich nach Weigert noch sehr gut färben lassen, und es konnte dadurch festgestellt werden, daß viele Gefäße innerhalb der Knoten, vor allem da, wo benachbarte Konglomerate zusammenstoßen, unverändert sind, daß aber einige verdickt und verschlossen sind, an denen dann die elastischen Elemente größtenteils verschwunden sind. Auch das ist etwas, was wir bei tuberkulösen, nicht bei syphilitischen Veränderungen zu finden gewohnt sind.

Somit halte ich es für unzweifelhaft festgestellt, daß in dieser Leber nicht nur disseminierte submiliare Tuberkel, sondern auch kleinere und größere Konglomeratknoten vorhanden sind, welche letzten, wie das nicht nur von den schon genannten tuberkulösen Fibromen, sondern auch von den chronischen miliar-tuberkulösen Erkrankungen der Lungen uns wohl bekannt ist, mit gleichzeitiger Neubildung von Bindegewebe (tuberkulöse Induration) verbunden sind.

Wenn das aber als sicher gelten darf, so ist auch kein Grund ersichtlich, warum der größte Knoten, der augenfällig aus kleinen Knoten zusammengesetzt ist, anders aufzufassen sein sollte als die etwas mehr von ihm getrennten Knoten. Um jedoch auch für ihn neue Anschauung zu gewinnen, habe ich von verschiedenen Stellen seines Randes neue Präparate anfertigen lassen, und diese haben völlige Übereinstimmung mit den vorher beschriebenen Präparaten isolierter Knoten ergeben. Es war ein Zufall, daß ich vor 31 Jahren gerade an eine Stelle des großen Knotens geraten bin, an der deutliche Randtuberkel nicht sichtbar waren; im Interesse der Erhaltung des Präparates waren nur von der Hauptschnittfläche Stückchen entnommen worden; jetzt habe ich auch von anderen Stellen genommen, und da haben sich die gleichen Befunde ergeben wie an den isolierten Konglomeratknoten. Gerade an diesen Schnitten fanden sich in der Nähe des großen Knotens ganz kleine, welche aus den schönsten Riesenzellenknötchen bestanden, aber auch bereits eine faserige Zwischensubstanz (van Gieson-Präparat) zwischen den Tuberkeln erkennen ließen. Endlich ist in der einen Schnittreihe ein Kanal getroffen worden, der in der Nähe der Kapsel liegt, parallel zu dieser abgeplattet ist und im größten Durchmesser fast 2 mm mißt. Das Lumen ist begrenzt von einer oberflächlich zerfallenden Käsemasse, welche von einer konzentrisch geschichteten Bindegewebslage umgeben ist, in die stellenweise die käsige Masse hineinreicht, in der aber auch isolierte Tuberkel mit Riesenzellen eingelagert sind. Das Ganze erinnert auffällig an einen tuberkulösen Bronchus, ich vermute, daß es ein Gallengang ist. Auf keinen Fall kann an der tuberkulösen Natur der Veränderung gezweifelt werden.

Ich kann also niemand die Berechtigung zugestehen, fürderhin meinen Fall von den Fällen großknotiger Tuberkulose der Leber auszuschließen.

Virchows Archiv
für
pathologische Anatomie und Physiologie
und für
klinische Medizin.
Band 188. (Achtzehnte Folge Bd. VIII.) Heft 2.

XII.

Über die Glandula parathyreoidea, intrathyreoideale Zellhaufen derselben und Reste des postbranchialen Körpers.

Von
Dr. med. Sophia Getzowa,
II. Assistentin am Pathologischen Institut zu Bern (früher I. Assistentin am Anatomischen Institut zu Bern).

(Hierzu Taf. III, IV, V.)

Bei meiner Untersuchung der atrophischen Schilddrüsen von Kretinen und Idioten[9] stieß ich auf intrathyreoideal gelegene solide Zellhaufen, die von den mannigfachen Degenerationsformen des eigentlichen Thyreoidealepithels freigeblieben waren. Sie imponierten mir deswegen als ein vom sezernierenden Schilddrüsenparenchym verschiedenes Gewebe. Gelegentlich der Untersuchung der Parathyreoidea beim Kretinismus und Idiotismus bemerkte ich, daß die Zellnester mehr der Parathyreoidea als den Bestandteilen der Schilddrüse ähnlich sind, und es drängte sich der Gedanke auf, daß die von der Degeneration freigebliebenen Zellhaufen von der Parathyreoidea versprengt sind, um so mehr, als man Analoga im Organismus nicht selten findet; ich erinnere an die Versprengung der Nebenniere in die Niere. Diese Vermutung wurde zur Sicherheit, als es mir glückte, die von Welsh für die Parathyreoidea nachgewiesenen, überaus charakteristischen oxyphilen Zellgruppen in den Zellhaufen zu finden.

Abgesehen von den Zellhaufen in atrophischen Schilddrüsen fand ich gelegentlich auch in drei normalen resp. nicht atrophischen Schilddrüsen solide isolierte Zellhaufen der Parathyreoidea. Es handelt sich also keineswegs um eine Eigentümlichkeit von atrophischen Drüsen, sie heben sich hier nur schärfer hervor.

In den atrophischen Kretinen- und Idiotendrüsen fand ich ferner zystische Bildungen und solide Zellhaufen von eigentümlichem Aussehen, die sich als Rest des postbranchialen Körpers resp. der lateralen Schilddrüsenanlage deuten lassen. In nicht kretinistischen Drüsen habe ich solche Bildungen nicht gesehen.

Unter den zahllosen kleinsten Strumaknötchen der oben erwähnten atrophischen Schilddrüsen waren mehrere durch ihr auffallendes Abweichen vom Baue der Schilddrüse ausgezeichnet, einige waren der Parathyreoidea sehr ähnlich, und bei dem steten Vergleich der drei Gebilde — Strumaknoten, verirrte Zellhaufen, Epithelkörperchen (= Parathyreoidea) — erwies es sich immer notwendiger, jedes derselben genau zu untersuchen. Aus diesem Studium ergaben sich kurz folgende Resultate:

1. In der Thyreoidea finden sich verirrte Zellhaufen der Parathyreoidea.

2. Aus den verirrten Zellhaufen entwickeln sich Strumaknoten, die ich als „Strumae aberratae parathyreoideae" bezeichnen möchte. Über den Bau der letzteren berichte ich in einer zweiten Arbeit. In der vorliegenden will ich im ersten Teil die Glandula parathyreoidea, im zweiten die versprengten Zellhaufen der Parathyreoidea und die Reste des postbranchialen Körpers behandeln.

I. Glandula parathyreoidea.

1. Einige historische Angaben. Lage und Zahl der Epk.[1])

Bekanntlich hat Sandström[32] (1880) die Parathyreoidea entdeckt, und es war Kohn[16] (1895), welcher zuerst das Organ richtig beurteilt hat. Für Sandström und für Baber, der das gleiche Organ ein Jahr später und unabhängig von Sandström entdeckt hat, war es auf embryonalem Stadium gebliebenes Schilddrüsengewebe. Merkwürdigerweise brachten

[1]) Epk. = Epithelkörperchen.

die ersten physiologischen Exstirpationsversuche den gleichen Schluß. Gley,[1]) der wichtigerweise zuerst nachwies, daß die Ausfallserscheinungen bei Thyreodektomie mit oder ohne Epk. verschiedene sind, erklärte, daß das Körperchen vikariierend für die Schilddrüse eintrete, es handelt sich nach ihm um embryonales Schilddrüsengewebe. Trotz dieser Behauptung erklärte Kohn[16] in seiner grundlegenden Arbeit als Resultat der Untersuchungen bei verschiedenen Tieren und beim Menschen, daß das Körperchen ein selbständiges Organ ist und sich nicht in Schilddrüsengewebe umwandeln kann. Der Name Parathyreoidea rührt von Sandström, der Name Epithelkörperchen von Kohn her. Die Vermutung von Kohn wurde durch die embryologische Forschung bewiesen: es entwickelt sich das obere Epk. aus der vierten, das untere aus der dritten Kiementasche.[2]) Man bezeichnet kurzweg das obere Epk. als Epk. IV, das untere als Epk. III. Durch die zahlreichen zuerst von Gley angestellten Exstirpationsversuche ist bewiesen, daß dieses Organ eine selbständige Funktion hat, seine Exstirpation verursacht Tetanie. Auf die genaueren Ergebnisse der experimentellen Pathologie gehe ich in dieser Untersuchung nicht ein. Kohn[16] fand gleich Sandström[32] und Baber beim Menschen bilateral je zwei Epk., das obere an der Eintrittsstelle der Art. thyr. inf. in die Schilddrüse, an der hinteren Kante des Seitenhorns, das untere am unteren Pol des letzteren, oder tiefer unten, bis an die Thymusspitze. Manchmal fehlt das eine oder das andere Epk., häufiger fehlt ein unteres. Mit dem stimmen meine Befunde vollkommen überein.

Ich habe an 100 Fällen die Epk. vom Menschen abpräpariert, unter diesen wurden in 30 Fällen mindestens je zwei mikroskopisch untersucht. Beim Abpräparieren soll nach den Autoren das Epk. mit Lymphdrüschen und Fettläppchen verwechselt werden können. Von den Lymphdrüschen konnte ich das Epk. an der minderen Transparenz, von den Fettläppchen an der stärkeren Konsistenz

[1]) Zitiert bei Kohn[18].

[2]) Genaue Angaben über den Gang der entwicklungsgeschichtlichen sowie der ersten experimentell-pathologischen Untersuchungen finden sich bei Kohn in seinem Sammelreferate[18].

unterscheiden. Die mikroskopische Kontrolle hat dies immer bestätigt. Das Organ hat eine bräunlichgelbe oder braunrote Farbe. Von den Fettläppchen ist es weniger sicher zu unterscheiden, weil das Epk., wenn auch selten, sich fast ganz zu Fettgewebe umwandeln kann. Es ist ferner bekannt, daß das Epk., besonders das untere, manchmal von einem Fettklumpen bedeckt ist. Aus diesen Gründen kann ich die nicht an Serien gewonnenen Resultate über die Zahl der Epk. resp. über das Fehlen des einen oder anderen Epk. nicht als vollständig zuverlässig betrachten. In den 100 makroskopisch abpräparierten Fällen, in welchen ich die Halsorgane meist 1—2 cm unterhalb der Thyreoidea abgeschnitten bekommen habe, finde ich in $\frac{1}{3}$ Teile der Fälle alle 4 Epk., in den übrigen fehlte ein oder gleich häufig beide unteren Epk. 3mal häufiger, als ein oberes. Beide oberen Epk. fehlten nie.

Die Zahl der Epk. kann beim Menschen die Zahl 4 übersteigen, was zuerst von Kürsteiner[20] nachgewiesen wurde. Er fand an 44 serienweise untersuchten Halsorganen von Neugeborenen bis zu 5 mm langen menschlichen Embryonen hinab 3mal eine größere Zahl von Epk., und zwar 4mal 2 untere, 1mal 3 untere, 3mal 2 obere. Eine Zersprengung des oberen Epk. in 2 Teile fand sich in meinem Material im ganzen 6mal vor.

Erdheim[7] fand bei vollständigen Serien durch Halsorgane in Fällen von Schilddrüsenaplasien sogar bis 8 Epk. an der einen Seite. Die meisten dieser akzessorischen Epk. gehören dem unteren, d. h. dem Epk. III, an. Sie sind höchst wahrscheinlich auf dem Wege der Senkung desselben (zusammen mit der Thymus III) zurückgebliebene Reste, denn auch von der Thymus finden sich, wie Kürsteiner nachwies, auf diesem Wege zwischen unterem Pol der Thyreoidea bis zur Thymus sehr häufig (bei 16 Neugeborenen in 12 Fällen) fragmentierte Teile — kleine Läppchen der Thymus — vor, denen häufig auch Epk.-Fragmente angeschlossen sind. Mit den Thymusfragmenten der 3. Kiementasche sind diejenigen Thymusläppchen nicht zu verwechseln, die eine selbständige Anlage in der 4. Kiementasche darstellen, ich bespreche diese im Zusammenhang mit dem sog. „inneren“ Epk.

Inneres Epk. Thymusmetamer IV. Bei der Katze, dem Hunde und beim Kaninchen fand Kohn[16] ein innerhalb jeder Schilddrüsenhälfte gelegenes Epk., und nur je ein Epk. war extrathyreoideal gelegen. Er nannte die entsprechenden Körperchen „innere“ und „äußere“. Bei der Katze war das innere Epk. stets von einem Thymusläppchen und zystisch erweiterten Gange begleitet. Groschuff[11] bewies, daß das innere Epk. dem der 4. Kiementasche resp. dem oberen Epk. des Menschen entspreche und daß das Thymusläppchen ein bei der Katze fast konstantes Thymusmetamer der gleichen Tasche ist. Auch beim Menschen fand Groschuff[12] in einigen Fällen ein Thymusmetamer 4. Kürsteiner[20] fand in 16 serienweise untersuchten Halsorganen von Neugeborenen meist nur einseitig in 14 Fällen Thymusläppchen (mit Hasalschen Körperchen), die ihrer topographischen Anordnung nach wenigstens zum größten Teil der 4. Kiementasche angehören müssen. Manchmal senden sie einen Fortsatz in die Thyreoidea herein. Erdheim[7] beschreibt ebenfalls in fünf Fällen im Anschluß an das obere Epk. ein Thymus IV. In meinem Material finden sich ebenfalls mehrere Fälle mit Thymusläppchen am oberen und unteren Epk. Vollständig in die Thyreoidea eingeschlossene Thymusläppchen vermißte Kürsteiner[20], auch ein inneres Epk. fand er nie. Ein solches wurde zunächst von Schaper[34], dann von Müller[27], Petersen[29] gesehen. Im Materiale aus dem II. Teile dieser Arbeit findet sich ein Fall (Fall 8, Bracher) mit einem Epk. und Thymusläppchen innerhalb der Thyreoidea, einen analogen Fall erwähnt Petersen. Die Derivate der 4. Kiementasche können also, wenn auch selten, in gleicher Weise beim Menschen gelagert sein wie bei der Katze.

In welcher Beziehung die anfangs erwähnten intrathyreoideal versprengten Zellhaufen der Parathyreoidea zum inneren Epk. oder besser zum Epk. IV stehen, behandle ich im 2. Teile, wo das entsprechende Material beschrieben wird. Das Resultat der Untersuchungen muß ich jedoch schon jetzt anführen. In einem Falle,[1]) in welchem das obere Epk. fehlte, fanden sich zahlreiche versprengte Zellhaufen der Parathyreoidea, in ihrer

[1]) S. Fall 3, linke Schilddrüsenhälfte.

Gesamtmasse einem Epk. entsprechendes Gewebe. Es handelt sich höchstwahrscheinlich um ein in zahlreiche Teile zerrissenes Epk. IV. In anderen Fällen[1]) fand ich zersprengte Zellhaufen auch dann, wenn das Epk. IV außerhalb der Thyreoidea lag. Mehrere Tatsachen[2]) sprechen dafür, daß diese vom Epk. IV unabhängig sind, d. h. nicht von demselben abgesprengt sind, sie lassen sich nicht anders deuten, als im Sinne der Existenz eines dritten Epk., d. h. eines Epk. einer rudimentären 5. Kiementasche. Die Häufigkeit dieser Anlage zu beurteilen, fehlt mir vorläufig jeder Anhaltspunkt. Auch genügt nicht mein Material, um das zu beurteilen, ob in jedem Falle, wo ein oberes Epk. fehlt, dasselbe intrathyreoideal verlagert und in zahlreiche Teile zerrissen wird. Jedenfalls darf aus meinem Material der Schluß gezogen werden, daß isolierte Zellhaufen der Parathyreoidea innerhalb der Schilddrüse überaus häufiger sich finden, als zusammenhängende innere Epk. Nur einmal fand ich ein zusammenhängendes inneres Epk. (der oben erwähnte Fall 8 Bracher), während versprengte Zellhaufen im ganzen in 10 Drüsenhälften sich fanden. Auch Kürsteiners Material — 44 Serien durch Halsorgane, in welchen kein inneres Epk. war — spricht dafür, daß innere zusammenhängende Epk. beim Menschen zu großen Seltenheiten gehören. Er fand auch in den Fällen kein inneres Epk., in denen das obere Epk. fehlte — es handelte sich um vier Fälle von Neugeborenen. Trotz der vollständigen Serien läßt sich nicht mit Sicherheit annehmen, daß es sich um eine Aplasie des Epk. IV handelt, und zwar aus folgenden Gründen. Gerade bei Neugeborenen wegen der bedeutenderen Dimensionen der Halsorgane im Vergleich mit den Embryonen war Kürsteiner genötigt, dickere Schnitte — bis 40 μ — zu machen. Ein Übersehen eines Epk. — ich meine eines zusammenhängenden — ist, wie Kürsteiner mit Recht bemerkt, auch bei dieser Dicke nicht möglich. Nach meiner Erfahrung aber, wie oben angegeben wurde, ist ein zusammenhängendes inneres Epk. selten im Vergleich mit isolierten kleinen Zellhaufen der Parathyreoidea, und letztere konnten in dicken

[1]) S. Fall 3, rechte Schilddrüsenhälfte, und Fall 4.

[2]) S. Zusammenfassung.

Schnitten und wegen des mehr kompakten Baues der Schilddrüse der Neugeborenen übersehen werden.

2. Stroma. Mastzellen.

Zur Härtung benutzte ich Alkohol, Sublimat, Osmiumsäure, Formol, Müllersche Flüssigkeit; zur Färbung Hämalaun-Eosin, van Giesonsche Mischung, Weigert für elastische Fasern, Unna für kollagene Substanz, polychromes Methylenblau und Unna für feinere Zellstruktur, sowie für Mastzellen, Mucikarmin für Schleimfärbung, Jodtinktur-Alkohol für Glykogen. Das Material war zum allergrößtem Teil in Zelloid in eingebettet, teilweise in Paraffin.

Die Parathyreoidea besteht aus einer Epithelmasse, die durch bald mehr, bald weniger reichliches Bindegewebe und Gefäße in sehr verschiedener, jedoch für das Organ spezifischen Weise gegliedert wird. Kohn[16] unterschied 3 Typen im Baue des Epk., zu dessen Beschreibung man bis zurzeit nichts Wesentliches hinzufügen kann, und zwar:

„1. Das Epithel bildet eine kompakte, zusammenhängende Zellenmasse ohne Andeutung eines Netzwerkes, welche nur durch wenige gefäßführende Septa aus fibrillärem Bindegewebe durchbrochen ist. 2. Das Epithel bildet netzartig zusammenhängende, bald schmälere, bald breitere Balken, zwischen denen sich reichlich gefäßführende Bindegewebssepta ausbreiten. 3. Es tritt eine deutliche Läppchenbildung auf. Die Läppchen hängen durch stärkere Bindegewebszüge, in denen größere Blutgefäße, insbesondere Venen, verlaufen, untereinander zusammen und bestehen ihrerseits wieder aus schmalen, sich verzweigenden und miteinander zusammenhängenden Zellbalken, zwischen denen dünne Septa mit feinen Gefäßchen, meist nur noch Kapillaren, eindringen."

Entsprechend der Kohnschen Einteilung könnte man der Kürze wegen von einem ungegliederten (Fig. 1, Taf. III), von einem netzförmigen (Fig. 2, Taf. III) und von einem lobulären Epk. sprechen. Dem möchte ich noch ein durchaus charakteristisches Bild, das sich mit dem Namen spongiöses Epk. bezeichnen läßt, hinzufügen. Im Schnitte findet sich ein regelmäßiges Kapillarnetz (Fig. 3, Taf. III), in dessen Maschen meist runde, manchmal längliche Haufen von 5—30 Epithelzellen sich finden. Es handelt sich hier offenbar um Durchschnitte durch stark gewundene Zellstränge. Das Stroma ist hier spärlich, denn die weiten Kapillaren bestehen nur aus Endothel, welches direkt den Epithelzellen aufliegt (Fig. 3 links, Taf. III). In dem ungegliederten Epk. finden sich in einem Schnitte nur einige — etwa 2—3 — größere Gefäße, denen sich ein kurzer Bindegewebsbalken

anschließt. Kapillaren spärlich. Häufig finden sich in ein und demselben Epk., ja, im gleichen Schnitte ganz verschiedene Stellen, z. B. Stellen von kompakten Epithelmassen, wo weit und breit fast kein Gefäß sich findet, daneben Stellen mit spongiösem Aussehen oder durch Bindegewebe ganz abgetrennte Läppchen (in der Fig. 4 Taf. III links zum Teil eingezeichnet). Charakteristisch ist, daß von der bindegewebigen Kapsel nur sehr spärliche Balken abgehen, d. h. man sieht selten Verbindungen von den Septen nach der Kapsel hin. Hingegen finden sich in den netzförmigen Epk. solche Verbindungen ganz regelmäßig (Fig. 2, Tafel III). Kürsteiner hingegen behauptet vom gleichen netzförmigen Typus, „daß man sehr oft nur wenige Verbindungen der Stromabalken mit der bindegewebigen Kapsel sieht; vielmehr ist an der Peripherie das Epk. von einer fast kontinuierlichen Zellage begrenzt; diese Randzellen erscheinen zylindrisch und stehen senkrecht auf der bindegewebigen Kapsel". Da Kürsteiner an Embryonen, Föten und Neugeborenen arbeitete, so glaube ich, daß es sich in seinen Angaben nur um ein jüngeres Stadium handelt. Ich komme hier etwas in Gegensatz zu Kohn[16], der die verschiedenen Typen so auffaßt, daß es sich nicht „um eine mit dem Alter des Tieres fortschreitende Differenzierung" handelt. Wenn der Typus des Epk. im weiteren Lebensalter sich im großen und ganzen nicht ändert — es finden sich z. B. auch im Greisenalter ungegliederte Epk., — so finde ich doch eine leichte Zunahme von Bindegewebe. Dafür sprechen manche Tatsachen, z. B. gerade in den ungegliederten Epk. von höherem Alter dringen manchmal von dem adventitiellen Bindegewebe der größeren Gefäße ins Parenchym feine Bindegewebsfasern, die einige Haufen von 5—15 Zellen abschnüren, sie wie von einer Membrana propria, umgebend. Ferner fehlt der lobuläre Bau den Neugeborenen (Kürsteiner).

Nach den ersten Lebensjahren entwickeln sich im Stroma der Epk. Fettzellen (Fig. 3, Taf. III; Fig. 8, Taf. V), manchmal ist ein großer Teil des Epk. lipomatös umgewandelt (Schreiber[36], Petersen[29], Zuckerkandl[46]). Bei einem 16jährigen Individuum sah ich das Parenchymgewebe auf einen kaum $\frac{1}{4}$ mm dicken Halbmond reduziert, den Rest des im ganzen 5:5:7 mm großen

Epk. nahmen Fettzellen ein. Solch eine diffuse lipomatöse Umwandlung beobachtete Petersen schon bei einem 3½jährigen Kinde. Diese lipomatöse Umwandlung muß in Betracht gezogen werden bei Strumektomien: wenn die Zahl der Epk. auch eine mehrfache ist, muß man trotzdem auch jedes einzelne bei Operationen schonen, denn man kann nicht wissen, in welchem Zustande die übrigen Epk. sind.

Hinsichtlich des Stroma möchte ich noch hinzufügen: das Bindegewebe, auch der größeren Stromabalken, enthält keine elastische Fasern (Weigert). Nur die größeren Gefäße haben eine dünne, gekräuselte Elastika. Die Übergangsgefäße, deren Endothel einer relativ dicken Adventitia aufsitzt, sind manchmal lakunenartig erweitert (Fig. 3, Taf. III). Auch sind, wie oben erwähnt, die Kapillaren manchmal sehr weit (Fig. 3, Taf. III).

Mastzellen. Nach Petersen finden sich im Stroma Mastzellen, manchmal in großer Zahl. Seine Abbildung, die eine Mastzelle mit einer gleichmäßigen Verteilung der chromatischen Substanz im Kerne darstellt, stimmt in diesem Punkte nicht mit meinen Beobachtungen überein. Ich finde das Chromatin ausnahmslos wandständig in Form 4—6 homogener, dunkelblauer Höcker, während der Rest des Kerns wasserhell ist (in Fig. 3 Taf. III und 6 Taf. V mit m bezeichnet). Der Zellkörper ist bald von kleineren basophilen Granula ausgefüllt oder enthält eine kleinere Zahl gröberer Granula bis zur Größe einer roten Blutzelle und selten auch darüber. Je größer die Granula sind, desto spärlicher sind sie an Zahl. Mit polychromem Methylenblau färben sie sich leuchtend rot, manchmal aber stark violettblau. Die Mastzellen lassen sich auch bei der gewöhnlichen Hämalaun-Eosinfärbung erkennen, und zwar abgesehen vom charakteristischen Kerne, auch am leicht violetten Zellkörper. Das Verhalten des Kerns, der vollkommen den Abbildungen der Plasma- und Plasmamastzellen von v. Marschalko[22] und von Krompecher[19] gleicht, veranlaßt mich, sie auch zu den letzteren, d. h. zu den Plasmamastzellen, zu rechnen. Ihre Lage ist immer perivaskulär, um die größeren und kleineren Gefäße sowie um die Kapillaren herum.

Ausnahmslos finden sie sich im Hilus eines Körperchens, wo die Gefäße eintreten, ihre Zahl geht Hand in Hand mit

der Gefäßverteilung, so daß die Mastzellen am reichlichsten in den spongiösen Körperchen sind (Fig. 3, Taf. III). Um die Gefäße herum finden sich runde Zellen, deren runder Kern die gleiche Chromatinverteilung wie in den Mastzellen zeigt, deren Protoplasma aber auf einen ganz schmalen (Ölimmersion), kaum gefärbten, nicht granulierten, hellen Hof reduziert ist (Taf. V, Fig. 6 oben, rechts von der Mastzelle). Diese Zellen entsprechen am ehesten den Lymphocyten.

3. Epithelzellen.

Die Parathyreoidea des Neugeborenen besteht aus gleichartigen, mit einem bedeutenden Kern versehenen Zellen, die einen hellen, farblosen Zellkörper und stark gefärbte, eosinrote Zellgrenzen besitzen. Die Größe der Zellen schwankt in diesem Alter nur unbedeutend: die Grenzlinien sind von dem Kerne etwa um die $\frac{1}{2}$—1 Kerndurchmesser entfernt. Die Form der Zellen ist polyedrisch, meist mit scharfen Winkeln. Nur gegen die Bindegewebskapsel oder die Stromabalken sind die Zellen häufig zylindrisch oder kubisch, die sog. „palisadenartige" Anordnung der Autoren. Der Kern ist dem Stromabalken mehr zugewendet. Schon in den ersten Lebensjahren wechselt das gleichmäßige Aussehen der Parathyreoidea. Es lassen sich von nun an dunklere und hellere Stellen unterscheiden. Dieser Unterschied beruht: 1. auf der schwankenden Größe des Zelleibs, meist im Sinne nach oben, 2. auf dem verschiedenen Tinktionsvermögen der Zellen. Mit Zunahme der Größe der Zellen nimmt der Kern eine exzentrische Lage ein. Die Mannigfaltigkeit der Zellformen beruht ferner auch auf dem verschiedenen Verhalten der Grenzlinien: vielfach sind es scharfe, eosinrote, stellenweise selbst bei starker Vergrößerung nicht erkennbar. Man kann die Zellen oder Zellkomplexe nach dem Tinktionsvermögen der Zellkörperbei Häm.-Eos.-Färbung und dem Verhalten der Zellgrenzen einteilen in

a) wasserhelle Zellen,
b) rosarote Zellen,
c) sog. „oxyphile" Zellen oder Zellgruppen von Welsh,
d) syncytiumähnliche Zellgruppen.

Nach den gegenseitigen Beziehungen der Zellen lassen sich noch manchmal unterscheiden: Follikel (leer oder mit Kolloid

gefüllt), Palisadenreihen und eine platte Rindenschicht. Die wasserhellen und die rosaroten Zellen bilden die Hauptmasse eines Epk. Wahrscheinlich sind dies diejenigen Zellen, welche Welsh[43] Hauptzellen nennt.

a) Als wasserhelle Zellen bezeichne ich die von Neugeborenen oben genauer beschriebenen, die scharfe, eosinrote Grenzlinien, aber kein tingibles Protoplasma besitzen (Fig. 4, Taf. III u. 6, Taf. V). Sie finden sich aber auch bis ins höchste Alter und fehlen wahrscheinlich in keinem Epk. Schaper[34] und Müller[27] haben auf diese Zellenart zuerst hingewiesen, letzterer macht auch den häufig nach ihm zitierten Vergleich mit Pflanzenzellen. Die wasserhellen Zellen der späteren Jahre zeichnen sich manchmal durch die außerordentliche Größe ihres Zelleibs aus (Fig. 4, Taf. III), manchmal in größeren runden Gruppen geordnet. Der Kern liegt, wie schon erwähnt, stark exzentrisch, nach einer der scharf ausgesprochenen Ecken hin. In dem Protoplasma und im Stroma konnte ich selbst im Material, das in 70prozentigem Spiritus fixiert war, Glykogen in reichlicher Menge nachweisen. Indessen ist seit diesen Untersuchungen die Arbeit von Petersen erschienen, der ebenfalls Glykogen nachwies; und meine Befunde decken sich vollständig mit seinen. Zum Glykogennachweis brauchte ich Jodtinktur-Alkohol, die Methode von Best war zur Zeit der betreffenden Untersuchungen noch nicht bekannt. In den wasserhellen Zellen ist dicht unter der Zellmembran ein manchmal nur mit Ölimmersion erkennbarer schmaler Saum von körnigem Protoplasma erkennbar.

b) In den rosaroten (in der Fig. 6, Taf. V) ist der Zellkörper durch feinkörniges Protoplasma ausgefüllt, sie besitzen ebenfalls eine dicke, polyedrische Zellmembran. Die eben erwähnten wasserhellen Zellen mit ganz dünner Wandschicht von körnigem Protoplasma bilden den Übergang zu denselben, indem mehr und mehr der wasserhelle Inhalt des Zellkörpers vom körnigen Protoplasma substituiert wird, in manchen findet sich noch in der Umgebung des Kerns ein wasserheller Hof (Fig. 5 Taf. III, links, 6 Taf. V, rechts oben). Die rosaroten erreichen nie solch eine bedeutende Größe wie die wasserhellen; beide bilden die Hauptmasse des epithelialen Teils des Epk.

Ich betrachte diese rosaroten Zellen als sekretgefüllte Zellen und die wasserhellen als ein Vorstadium derselben.

c) Die von Welsh[43] zuerst beschriebenen und von ihm als oxyphile bezeichneten Zellen sind neben den wasserhellen auch dem Ungeübtesten am auffallendsten, denn an ihnen sind alle größeren Zellbestandteile — Kern, Protoplasma, Zellmembran — sehr charakteristisch. Kern klein, rund, fast gleichmäßig dunkelblau, Protoplasma gleichmäßig grob, rosarot gekörnt, oder auch feinvakuolär, Zellgrenzen rot, geradlinig mit scharfen Winkeln. Die ganze Zelle groß (in der Fig. 12 W, Taf. III), bei kleinem Kern. Sie treten meist gruppenweise (5—20 Zellen) an der Peripherie des Organes auf, manchmal dicht unter der Bindegewebskapsel, und in lobulären Epk. nehmen sie häufig ein ganzes Läppchen ein. Durch die Größe und starke Tinktion des Zellkörpers heben sie sich schon bei Lupenvergrößerung als eosinrote (Häm.-Eos.) oder stark gelbe (van Gieson) Inseln stark ab. Immerhin nehmen sie nur einen kleinen Teil des Schnittes ein, selbst wenn sie zahlreich sind, nur etwa den zehnten Teil, und finden sich nicht mal in allen Schnitten. Wenn man noch die bedeutende Größe berücksichtigt, ist ihre Zahl recht klein.

Welsh gibt an, daß sie nach dem 10. Lebensjahre auftreten. Ich finde sie schon bei einem 7jährigen Individuum, es läßt sich aber nicht ausschließen, daß sie auch noch früher in geringer Zahl vorkommen, da ich keine vollständigen Serienschnitte vom frühen Alter besitze. Bei Neugeborenen und Föten scheinen sie zu fehlen, denn die Erwähnung derselben vermisse ich bei Autoren, die an entsprechenden Serien gearbeitet haben, und ein Übersehen derselben ist so gut wie unmöglich.

Die oxyphilen Zellen des hohen Alters sehen etwas anders aus und sind auch in bedeutenderen Gruppen vorhanden: sie sind äußerst groß, die Ecken ihrer Grenzlinien sind nicht mehr so scharf, der Kern verliert manchmal seine charakteristische Beschaffenheit, ist größer, heller, gleicht dem der übrigen Epithelzellen, das Protoplasma ist von feinen Vakuolen durchsetzt (Ölimm.), und ferner finden sich auch etwas größere, helle, unregelmäßig geformte Lücken in demselben. Es erscheinen daher diese Zellen bei alten Leuten heller. Bei jugendlichen

Individuen erscheint die Zelle länglich mit scharfen Ecken, bei älteren sind alle Dimensionen ungefähr gleich, die Grenzlinien manchmal ganz leicht wellig. Daß es sich um die gleiche Zellenart handelt, folgt aus ihrer charakteristischen Anordnung sowie aus der intensiven Eosinfärbung der Protoplasmagranula. Der Name oxyphile Zellen erscheint nicht ganz zweckmäßig zu sein, um nicht als Gegensatz zu den basophilen resp. den Mastzellen des Stroma zu gelten. Da es sich um eine ganz für das Epk. spezifische Zellart handelt, will ich im folgenden sie mit dem Namen Welshsche Zellhaufen belegen.

d) Die syncytiumähnlichen Zellgruppen haben ein gefärbtes Protoplasma ohne Zellgrenzen, die Kerne sind dicht gelagert, etwa um die Hälfte ihrer Durchmesser voneinander entfernt (Taf. III, Fig. 5 rechts, Taf. V, 6 links — der stärker gefärbte Streifen). Diese Stellen erscheinen infolge der dichteren Lagerung der Kerne und des tingierten Protoplasma am dunkelsten. Diese Partien gehen ohne scharfe Grenze an ihrer Peripherie in die rosaroten Zellen über; der Übergang markiert sich an den deutlicher werdenden Grenzlinien und weiteren Distanzen zwischen den Kernen.

Nach Petersen können die Zellen der Glandula parathyreoidea zwei verschiedene Formen annehmen, und zwar: „Die eine ist ausgezeichnet durch Differenzierung einer mit Eosin stark färbbaren, in den Interzellulargängen abgelagerten, homogenen Zwischensubstanz auf Kosten des dann durchsichtig werdenden und schwach färbbaren Zelleibs . . . Der zweite Zelltypus ist uncharakteristisch. Die mit Eosin gut färbbaren Zelleiber gehen meist ohne scharfe Grenze ineinander über und sind wesentlich kleiner als die des Typus I, stellenweise so verschwindend klein, daß man nur Komplexe von stark gefärbten Kernen sieht.“ Den Zelltypus II hält er für die ruhende Zelle auf Grund ihres reicheren Gehaltes an Granoplasma (Methylgrün-Pyronin-Färbung).

Die von Petersen unter 1 beschriebenen Zellen glaube ich mit meinen wasserhellen + rosaroten identifizieren zu dürfen. Sie zeigen auch, wie erwähnt, alle möglichen Übergänge. Ich halte jedoch für zweckmäßig, sie auseinander zu halten, da die Extreme wohl auf einen ganz bestimmten physiologischen Zustand hinweisen werden. Ich kann der Meinung Petersens, daß die hellen sich auf Kosten der tingierten ausbilden, keineswegs beistimmen, denn es finden sich im Epk. der Neugeborenen sowie der kleinsten Embryonen (Schaper, Kürsteiner) nur die wasserhellen, die rosaroten Zellen noch nicht, und es können die letzteren aus diesem Grunde nicht ein Vorstadium der wasserhellen Zellen sein.

Die unter 2 beschriebenen Zellen glaube ich mit den „syncytiumähnlichen Zellgruppen", d. h. Gruppen von kleinen Zellen ohne Zellgrenzen, identifizieren zu dürfen. Sie treten viel später auf als die rosaroten, etwa gegen das zweite Dezennium. Petersen hält sie für die „ruhenden" Zellen auf Grund ihres Granoplasmareichtums. Ferner beschreibt Petersen Zellen, die nach dem 20. Lebensjahre erst auftreten, die sich aber seiner Beschreibung nach vollständig mit den oxyphilen Zellhaufen von Welsh decken. Petersen schreibt diesen Zellhaufen einen degenerativen Charakter zu, er nennt sie aufgequollene. An eine Aufquellung, d. h. Aufnahme von ungefärbten Bestandteilen, könnte man nur bei den oxyphilen des hohen Alters denken. Hingegen sind die oxyphilen Zellen des jugendlichen und mittleren Alters häufig so überaus dicht gekörnt, daß manchmal erst die Ölimmersion die Protoplasmagranula erkennen läßt. Diese überaus dichte Körnelung bei großem Zelleib zeigt sehr wahrscheinlich einen hohen Funktionszustand an.

Die Follikel des Epk. behandle ich im nächsten Kapitel über das Kolloid. Die Palisadenreihe wird gebildet durch kubische oder zylindrische, dem Stroma zugewendete Zellen, sie findet sich nicht in jedem Epk. Eine Rindenschicht fehlt bei Neugeborenen, findet sich ziemlich häufig im späteren Alter an den ungegliederten Epk. Sie besteht aus 5—20 stark abgeplatteten Zellen ohne erkennbare Zellgrenzen, mit dicht gelagerten, dunklen, platten Kernen, so daß diese Partien im gefärbten Präparate dunkel erscheinen (Fig. 1 unten, Taf. III).

Zelleinschlüsse. Abgesehen vom oben beschriebenen Glykogen, finden sich in den Epithelien vielfach Fettkörnchen, was ganz ausführlich von Erdheim[6]) studiert wurde. In den Zellen konnte ich einigemal noch Kolloidkügelchen beobachten, worüber näheres im nächsten Kapitel.

4. Kolloid.

Von sämtlichen Autoren ist das gelegentliche Vorkommen von Kolloid in der Parathyreoidea erwähnt. Hier ist der einzige, wenn auch nicht konstante morphologische Berührungspunkt zwischen den beiden Nachbarorganen — der Thyreoidea und der Parathyreoidea —, und es erschien mir besonders wünschenswert, der Strumafrage wegen denselben besonders zu berücksichtigen.

Das Kolloid kommt an einer beschränkten, meist peripherisch gelegenen Stelle des Organes vor. Es ist an keine bestimmte

Form, Größe der Zellen und Färbung des Protoplasma gebunden. Es findet sich bald in Bläschen eingeschlossen, bald zwischen die Zellen eingeschoben, ohne daß die benachbarten Zellen nach Art eines einschichtigen Epithels geordnet sind, bald auch intrazellulär, letzteres ist meines Wissens von keinem der Autoren angegeben worden. Im. einzelnen läßt sich unterscheiden:

1. Kolloid in größeren, von einem niedrigen Epithel ausgekleideten Bläschen, die den Bläschen der Thyreoidea gleichen (Fig. 7 oben, Taf. V). Meist in spärlicher Zahl (1—3), immer an der Peripherie des Epk. gelegen, heben sie sich schon bei schwacher Vergrößerung von den kompakten Epithelmassen sehr prägnant ab. Bald sieht man im gegebenen Schnitte kein anderes Kolloid, bald findet sich an einer anderen Stelle noch die eine oder die andere der unten beschriebenen Formen. Das Kolloid stellt hier meist eine kompakte homogene Masse dar, die den größten Teil des Bläschens ausfüllt, mit oder ohne Retraktionserscheinungen an der Peripherie in Form halbkreisförmiger Einbuchtungen. Wo mehrere zu gleicher Zeit auch kleinere Bläschen vorkommen, enthalten sie nur einen schmalen zur Wand orientierten Kolloidhalbmond, der manchmal einige kurze Zacken von der konkaven Fläche nach dem Lumen hin sendet. Der konvexe Teil ist häufig stärker gefärbt.

2. Manchmal finden sich mit zahlreichen Vakuolen versehene größere Kolloidmassen ohne ein Wandepithel an ihrer Peripherie, mit zackigen Fortsätzen zwischen den benachbarten Epithelzellen. Im ganzen sind diese Bilder sehr selten (Fig. 7 unten, Taf. V). Am häufigsten finden sich

3. frei zwischen den Epithelzellen gelagerte kleine Kügelchen von der halben Größe einer roten Blutzelle bis zu ihrem 2—5fachen Durchmesser, Kügelchen, die den größten Teil einer zwischen den Zellen gelegenen unregelmäßig eckig gestalteten Lücke ausfüllen (in der Fig. 6, Taf. V), im ganzen zerstreut, bald mehr, bald weniger dicht gelegen. Kleine interzelluläre Kügelchen sind von Benjamins[3] beschrieben. Die Kügelchen färben sich gleich dem Schilddrüsenkolloid — rosaviolett

(Hämalaun-Eosin), bräunlich nach van Gieson, und diese braune Nuance läßt die kleinen Kügelchen gut von roten Blutkörperchen unterscheiden. Die Kügelchen sind schön rund, zeigen keine Retraktionserscheinungen, keine Vakuolen. Wenn die Kügelchen zwischen den rosaroten Zellen sich finden, verlieren die letzteren manchmal die Gleichmäßigkeit ihrer Färbung, der gefärbte körnige Teil des Zellkörpers ist mehr dem Kolloid zugewendet, der andere wasserhelle Teil ist von demselben abgewendet. Diese Bilder betrachte ich als Übergänge zu dem:

4. Kolloid in kleineren, von einem Zylinderepithel ausgekleideten Bläschen. Die niedrig zylindrischen, ziemlich breiten Zellen sind um die Kolloidkugel regelmäßig angeordnet, und ihr Kern ist basal gestellt. Ihr Zellkörper meist wasserhell, und nur der zentrale Teil enthält eine bald breitere, bald schmälere Zone von gefärbtem körnigem Protoplasma. Die Kugeln füllen bald das ganze Lumen aus, bald findet sich ein schmaler Spalt zwischen dem Kolloid und dem Epithel.

Um die kleinsten Kügelchen ist das Epithel sehr hoch und schmal, und ihre sehr kleinen, runden, dunklen, ganz basal gelegenen Kerne liegen dicht nebeneinander. Bald ist ihr Lumen von einem Kügelchen ausgefüllt, bald auch leer, bald enthält es eine runde abgestoßene Epithelzelle (Fig. 10, Taf. V, aus den versprengten Zellhaufen gezeichnet). Manchmal sind das gleichmäßig rosarote Zellen, manchmal schneidet das Protoplasma gegen das leere, wie gegen das mit Kolloid gefüllte Lumen mit einer dicken eosinroten Linie ab, während der peripherische Teil der Zelle heller ist, die Grenzlinien verdicken sich manchmal nach dem Lumen hin zu einer knopfförmigen Anschwellung (Fig. 10, Taf. V). Es kommen aber auch wasserhelle Zellen in dieser Gruppierung vor. Diese Bläschen finden sich nur selten vor. Sie sind zuerst von Petersen[28] beschrieben.

5. Kolloid in Form intrazellulärer Kügelchen (Fig. 7, Taf. V). Meist finden sich mehrere Kügelchen in einer Zelle, die bedeutendsten von der Größe einer roten Blutzelle, viele viel kleiner, bis zu solchen, die erst die Ölimmersion als kleine Punkte entdecken konnte. Gerade die kleinsten finden sich zu gleicher Zeit in größerer Zahl (8—10) allseitig um den Kern

herum, und nur an diesen war ihre intrazelluläre Lage sicher, während von den größeren und an der Zahl spärlicheren (2—4) die Beziehung zum Zellkörper nicht so klar war. Die allerkleinsten und die größeren waren immer von Protoplasma durch einen schmalen runden wasserhellen Spalt getrennt. Es kann sich hier um eine Retraktionserscheinung handeln, es läßt sich aber nicht entscheiden, ob es sich nicht um intrazelluläre Kanälchen handelt. Immerhin waren die Kolloidtropfen schön rund, ich habe nie längliche Streifen im Zellkörper gefunden. In einem Falle mit besonders reichlicher Kolloidbildung konnte man alle möglichen Formen der Kolloidbildung beobachten (Fig. 7, Taf. V). Es fanden sich hier häufig größere Kolloidmassen (etwa von der Größe einer Epithelzelle und darüber) bald in einer kreisrunden interzellulären Lücke, ohne daß die Achsen der benachbarten Zellen nach dieser runden Lücke konvergieren; bald sind die benachbarten Zellen teils stellenweise, teils alle im Sinne einer regelmäßigen Auskleidung eines Bläschens geordnet. Manchmal ließ sich in der einen oder anderen Zelle dieses Bläschens ein intrazelluläres Kügelchen erkennen, einigemal konnte man ganz deutlich in der Wand des dem Lumen zugewendeten Teiles dieser Zellen einen Defekt beobachten, wie wenn das Kolloidkügelchen im Begriffe wäre, nach dem Lumen hin auszutreten. Häufig fanden sich auch höckrige, scheinbar interzellulär gelegene Massen, wie aus einigen kleineren Kügelchen bestehend. Selbst in der stark komprimierten Rindenschicht waren hier Kolloidkugeln nicht selten.

Das Kolloid ist, wie oben erwähnt, keine konstante, wenn auch häufige Erscheinung in der Parathyreoidea. Hinsichtlich des Alters kann ich folgendes angeben: In 10 Fällen aus dem ersten Dezenium (darunter 3 Fälle im Alter von 10 Jahren) war kein Kolloid. In den 20 Fällen vom 15. bis 80. Lebensjahre vermißte ich das Kolloid nur in 3 Fällen. Da das Kolloid aber nur herdweise auftritt und die Epk. zum Teil nicht in Serienschnitte zerlegt waren, müssen die Schlüsse mit einer gewissen Vorsicht aufgenommen werden. Unter den negativen Befunden aus dem ersten Dezenium waren aber 3 ganz untersucht, so daß ich also sagen kann, daß das Kolloid im

ersten Dezennium sich wahrscheinlich nur ausnahmsweise findet, während in den späteren es nur ausnahmsweise fehlt. Dieser Befund deckt sich mit dem von Erdheim[7].

Bei den mannigfachen Arten des Kolloids finden sich doch manchmal auch Bilder, die, isoliert betrachtet, mit der Thyreoidea verwechselt werden konnten. Funktionell hat das Parathyreoidealkolloid mit dem der Schilddrüse nichts zu tun, die Organe ersetzen bekanntlich einander nicht. Ich[9] untersuchte die Thyreoidea in 5 Fällen von Kretinen und in 5 von Idioten ohne kretinistische Zeichen. In sämtlichen Schilddrüsen fehlte hier das Kolloid im allergrößten Teil der Schilddrüsenbläschen. Von den 10 Fällen wurden in 5 Fällen (2 Kretinen, 3 Idioten) die Epk. besonders auf ihren Kolloidgehalt untersucht. In keinem Falle war ein besonderer Kolloidreichtum zu konstatieren, in einem Falle vermißte ich das Kolloid, in den vier übrigen war es in einer gewöhnlichen, spärlichen Menge.

Man mußte sich ferner die Frage vorlegen, in welcher Beziehung steht das Parathyreoidealkolloid zu der spezifischen Funktion der Drüse? Die ganze Art des Auftretens des Kolloids, die vielfach verschiedene Art seines Auftretens in Beziehung zu den Nachbarzellen, seine mannigfache Form zeigt, daß es sich um eine pathologische Erscheinung handelt. Man bekommt durchaus den Eindruck, daß die Kolloidbildung und die follikelähnliche Anordnung der Epithelzellen zwei voneinander unabhängige Vorgänge sind. Vielleicht ist manchmal die epithelartige Anordnung der die Kolloidmassen umgebenden Zellen erst ein sekundärer Prozeß um die zunächst interzellulär abgelagerten Kolloidkugeln in der Art, wie es in den Erdheimschen Hämorrhagien der Fall ist, auf die ich weiter unten eingehe.

Man konnte versucht sein, die Kolloidbildung als eine Sekretstauungserscheinung aufzufassen. Bei dem so spärlichen Kontakt der Epithelzellen mit den Gefäßen, beim Fehlen irgendwelcher konstanten Abflußreservoire, wie sie in der Schilddrüse in den Lumina der Bläschen existieren, kommt es bei einer Verminderung des Abflusses zu einer Stauung und zur Bildung der intra- oder interzellulären Kügelchen. Gerade das Auf-

treten von Kolloid in den peripherischen, weniger gegliederten und weniger vaskularisierten Teilen der Peripherie, selbst zwischen den komprimierten Zellen der Rindenschicht spricht zugunsten dieser Vermutung.

Einige pathologische Veränderungen der Glandula parathyreoidea.

Einen wertvollen, weil für das Epk. spezifischen pathologisch-anatomischen Befund hat Erdheim[8] beschrieben, und zwar, daß bei Hämorrhagien „sich die Parenchymzellen zu glattwandig begrenzten, blutgefüllten Räumen umgestalten." Die Wand der Räume wird durch palisadenartig angeordnete Epithelzellen gebildet. Das Endstadium verläuft in zweifacher Weise: entweder schwindet der Hohlraum spurlos, oder er wird klein und behält einen fädig geronnenen Inhalt. Aber, wie Erdheim es auch sagt, man kann das Endstadium nicht mit Sicherheit kontrollieren. Unter zahlreichen Fällen fand Erdheim nur einmal Hämorrhagien bei einem Erwachsenen (54 Jahre), sechsmal bei Kindern von 1—3 Monaten, einmal bei einem 13jährigen Individuum. Ich glaube mit Erdheim, daß es sich bei Erwachsenen um eine seltene Erscheinung handelt: ich finde nur in einem Falle eins von den 4 Epk. durch eine Hämorrhagie fast völlig zerstört. Die Blutmasse besteht aus einem Detritus mit einigen erhaltenen roten Blutzellen. Die angrenzenden Epithelzellen zeigten keine einheitliche Richtung ihrer Achsen, und die palisadenartige Anordnung der Epithelzellen der Erdheimschen Hämorrhagien fehlte hier.

Von anderen pathologischen Veränderungen ist zystische Degeneration bekannt, zunächst von Schaper[84] beim Schaf beschrieben. In einem Falle finde ich in einem kleinen Teil des Epk. vielleicht den Beginn einer zystischen Umwandlung. Es finden sich hier kleine (Fig. 8, Taf. V), von einem kubischen Epithel ausgekleidete Bläschen von einer homogenen bläulichen oder blaß-rosaroten (Häm.-Eos.) oder gemischten Masse ausgefüllt; manchmal sind diesem Inhalte auch einige kleine Kolloidkügelchen beigemischt. Das Stroma zwischen diesen zystischen Bläschen vielfach breit, hyalin. In einem anderen Falle ist das Stroma sehr mangelhaft ausgebildet, bald sitzt

die epitheliale Auskleidung der Bläschen einer dünnen, bindegewebigen Membran auf, bald läßt sich dieselbe in keiner Weise von der übrigen Epithelmasse abgrenzen.

Von der zystischen Degeneration sind zu unterscheiden Zysten, welche das Epk. begleiten. Die genauere Schilderung derselben verschiebe ich auf eine andere Gelegenheit. Am unteren Epk. finden sich, wie Kürsteiner[20] an Schnittserien bewies, Zysten häufiger als am oberen. Zu gleichen Resultaten kam Erdheim[5], auch mein Material bestätigt dies. Manche Zysten finden sich in der Nähe des Epk., andere wieder mitten im Epk.-Gewebe, nach Art eines zystisch erweiterten Ganges (Fig. 8, Taf. V). Von pathologischen Neubildungen sind mehrere Adenome bekannt geworden, auf die ich bei Gelegenheit der „Strumae aberratae parathyreoideae" eingehe.

Allgemeine Zusammenfassung.

Das Epithelkörperchen besteht aus einer Epithelmasse, die durch eine bedeutend schwankende Menge von Stroma in verschiedener Weise zergliedert wird. Man kann die typischen Formen als ein ungegliedertes, ein netzförmiges, lobuläres und spongiöses Epk. unterscheiden.

Die Gefäße sind sehr wechselnd an Zahl, sie bestehen aus Kapillaren und Übergangsgefäßen und nur sehr spärlich aus Gefäßen mit muskulärer Media. Erstere sind häufig, besonders bei Stauungen, stark erweitert. Im Stroma finden sich mit Ausnahme der größeren Gefäße keine elastischen Fasern. Im Stroma, konstant im Hilus des Epk., finden sich Mastzellen in wechselnder Zahl. Im Stroma nach den ersten Lebensjahren finden sich in geringerer oder größerer Menge Fettzellen.

An dem Epithelgewebe lassen sich erkennen: wasserhelle, rosarote, Welshsche (oxyphile) Zellen und syncytiumähnliche Zellgruppen. Der größte Teil des Epk. besteht aus wasserhellen und rosaroten Zellen; die Welshschen Zellen treten gruppenweise und erst von dem Ende des ersten Dezenniums auf. Ferner lassen sich manchmal Palisadenreihen und eine Rindenschicht sowie von kubischem oder zylindrischem Epithel ausgekleidete Follikel mit oder ohne Kolloid unterscheiden. Kolloid findet sich in spärlicher Menge erst nach dem ersten Dezennium an. Es tritt

in mannigfacher Weise auf: in von kubischem, zylindrischem Epithel ausgekleideten Bläschen, häufiger als intrazelluläre Kügelchen von verschiedener Größe. Ferner konnte ich in meinem Material Kolloid, als intrazelluläre Kügelchen, sowie größere interzelluläre Massen mit Fortsätzen zwischen die benachbarten Zellen hinein nachweisen. Das Kolloid der Parathyreoidea ist unabhängig von der Kolloidproduktion der Schilddrüse: in Kretinen- und Idiotendrüsen, in welchen die Kolloidproduktion der Thyreoidea stark vermindert oder, vielleicht gar eingestellt ist, ist die Kolloidmenge in der Parathyreoidea weder vermehrt, noch vermindert. Es tritt also das Kolloid der Parathyreoidea nicht vikariierend ein beim Ausfall der Funktion der Schilddrüse. Als Zelleinschlüsse findet sich Glykogen (ebenfalls im Bindegewebe des Stroma), Fettkörnchen und hie und da auch Kolloidkügelchen.

II. Versprengte Zellhaufen der Parathyreoidea und Reste des postbranchialen Körpers.

Versprengte Zellhaufen der Parathyreoidea fand ich in drei Fällen mitten im normalen Schilddrüsengewebe, leider hatte ich von den entsprechenden Schilddrüsen nur je einen Block zur Verfügung, deshalb kann ich keine Angaben über die topographische Lage dieser Zellhaufen machen. In den fünf atrophischen Schilddrüsen von Kretinen und Idioten, in denen mir das ganze Organ zur Verfügung stand, sind die topographischen Verhältnisse nach Möglichkeit berücksichtigt worden. Ich schildere zunächst die Fälle mit versprengten Zellhaufen der Parathyreoidea (Fall 1—7), dann einen Fall (Fall 8) mit soliden Resten des postbranchialen Körpers. Zystische Reste desselben Körpers finden sich in 4 Fällen, und zwar in den Fällen 2, 3, 4, 8. Die Auszüge aus den Sektionsprotokollen der Kretinen- und Idiotendrüsen gebe ich nicht an, sie wurden schon in meiner früheren Arbeit[9] angegeben.

Fall 1. Meyer (Idiot). Die Schnitte sind nicht serienweise geführt, ich habe sie nur annähernd in der richtigen Folge zusammenstellen können und will manche derselben topographisch skizzieren.

Schnitt 1. Mitten im atrophischen Thyreoidealgewebe fallen in einem der in atrophischen Schilddrüsen verbreiterten interlobulären Bindegewebsbalken eine 1 mm lange Reihe von soliden, sehr dunkelblauen, runden und

länglichen Epithelinseln (40—60 μ in einem Durchmesser) auf, während das ganze übrige Gewebe viel heller ist. Sie sind teilweise durch kurze und dünnere Epithelstränge miteinander verbunden, teilweise durch das interlobuläre Bindegewebe vollständig voneinander getrennt. ½ mm von diesen Haufen entfernt, in der Fortsetzung ihrer Längsachse, ebenfalls im interlobulären Bindegewebe, findet sich noch ein vereinzelter, auch dunkelblauer Zellhaufen. Diese Reihe von dunklen Zellhaufen ist auch in allen weiteren Schnitten gut erkennbar.

Schnitt 2. Es verbinden sich mit den zwei letzten Gliedern dieser Reihe auf dem einen Ende in der queren Richtung noch je ein Epithelzellhaufen. In einigen Schnitten findet sich eine vollständige doppelreihige Kette, in welcher manche nebeneinander stehende Glieder bald in der Längs-, bald in der Querrichtung miteinander verbunden sind.

Schnitt 3. In einem andern Schnitte finden sich fünf ganz kleine (30 μ in jedem Durchmesser) vollständig voneinander isolierte, runde, äußerst dunkle Nester, die in den übrigen Schnitten fehlen. Am andern Pol jenseits einer hier in der Fortsetzung der Reihe verlaufenden Arterie finden sich in einem Teilungswinkel derselben 2 runde Zellhaufen. Ebenso liegen auf der andern Seite der Arterie noch 2 Zellhaufen und etwas weiter entfernt, ebenfalls neben der Arterie, noch ein anderer länglicher Zellhaufen. Es macht den Eindruck, wie wenn die Arterie an der Zersprengung der Zellhaufen hier Schuld trüge.

Schnitt 4. Von der ersten lateralwärts rechtwinklig verschoben, findet sich eine zweite Kette. Wenn man die beiden parallelen Ketten zusammengerückt denkt, bilden sie einen 1,5 mm langen Streifen. Die zweite Reihe wiederholt sich in wenigen Schnitten, ihre einzelnen Glieder sind teils rund, teils sehr schmal und lang, ihre Endglieder verjüngen sich allmählich bis auf 3—1 stark zusammengedrückte, dunkle, abgeplattete Kerne.

Alle diese kompakten Inseln bestehen aus kleinen Zellen mit mäßig großen, runden und länglichen Kernen, die ihrer dichten Lagerung wegen den Inseln eine dunkle Farbe verleihen. Die Kerne enthalten eine mäßige Zahl von Chromatinfäden. In vielen Haufen sind die Kerne mehr eckig, wie gegenseitig abgeplattet, sehr dunkel, aber mit noch erkennbarem Chromatingerüst, ganz nahe aneinander gerückt. Die Zellen unterscheiden sich recht wenig voneinander: das Protoplasma ist körnig, tingiert und nur in den kleineren Zellen etwas dunkler als in den größeren und läßt keine Zellgrenzen erkennen. Nur in einigen größeren Haufen mit weiter auseinander gerückten Kernen sind ihre helleren Zellkörper durch dunklere Grenzlinien voneinander getrennt. Und nur in einem größeren Herd treten an zwei peripherischen, gegenüberliegenden Stellen desselben Welshsche Zellgruppen auf, die dazwischen liegenden Zellen sind stark komprimiert, dunkel, mit abgeplatteten Kernen, ohne erkennbare Zellgrenzen, gleichen vollständig den Zellen der übrigen Zellhaufen ohne Welshsche Zellen. Ich halte dieses für besonders wichtig, denn ich sehe in diesen

Welshschen Zellen einen sicheren Beweis für meine Ansicht, daß diese dunklen Zellhaufen von der Parathyreoidea herrühren.

Wie gesagt, sind die Herde solid. In anderen Schnitten ändert sich das Bild. In und neben der Reihe finden sich mehrere zystische kleine Bläschen mit plattem Epithel und schleimig homogenem oder fädigem Inhalt, dem einige Kolloidkügelchen beigemischt sind, sie gleichen den im 1. Teil beschriebenen zystischen Bläschen des Epk. In einem größeren Zellhaufen findet sich eine kanalartige, etwas gebogene Aushöhlung, die Zellen der kurzen Seite sind zylindrisch, und ihnen schließen sich noch mehrere Epithellagen an, die der längeren Seite sind platt und einschichtig.

Wie aus der Beschreibung folgt, konnte man in diesem Falle nur an den sehr charakteristischen Welshschen Zellen die wahre Natur der fraglichen Zellhaufen erkennen.

Fall 2. Dietrich (Kretin). Mitten in Schnitten, die den dicksten lateralen Teil der Schilddrüse darstellen, vielleicht also den unteren lateralen, finden sich überaus zahlreiche isolierte und zusammenhängende runde, ovale und streifenförmige solide Zellhaufen, in einem Schnitte etwa bis 10, im ganzen sich in 100 Schnitten wiederholend. Die Gesamtmasse des versprengten Gewebes entspricht dem Volumen nach einem Epk. Die Zellhaufen dieses Falles unterscheiden sich vom Falle 1 durch ihren zum größten Teil scharf ausgesprochenen Parathyreoidealcharakter. Fig. 9, Taf. IV gibt ein Übersichtsbild dieser Zellhaufen. Oben findet sich eine größere Zyste (A) mit einem kleineren Zystenkomplex (B). Die größere Zyste ist wohl identisch mit dem von Prenant[31], Simon[33], Nicolas[28] und Kohn[17] bei Tieren (Schaf, Kalb, Kaninchen) beschriebenen Zentralkanal, welchen die Autoren zum postbranchialen Körper resp. der lateralen Schilddrüsenanlage in Beziehung bringen. Hermann und Verdun fanden ähnliche Zysten bei drei menschlichen Embryonen, sie fassen sie als Reste des genannten Körpers auf und sprechen von einem „vesicule postbranchiale". Die Zyste A bezeichne ich als postbranchiale Hauptzyste oder als Zentralkanal, die Zystengruppe B als postbranchiale Nebenzysten. Die genauere Beschreibung dieser Zysten sowie die Begründung meiner Auffassung derselben verschiebe ich auf das Schlußkapitel.

Der Zentralkanal ist in diesem Falle von einem lymphadenoiden Gewebsstreifen, der seinem zylindrischen Epithel stellenweise ganz eng angeschlossen ist, begleitet (a): der Streifen entfernt sich links vom Zentralkanal und schwillt zu einem Parathyreoidalzellhaufen an (mit 5 bezeichnet). Nach unten von diesen Zysten finden sich zahlreiche, zum größten Teil solide oder mit kleineren Lumina versehene Zellhaufen der Parathyreoidea.

Die Zellhaufen stellen meist kompakte, ungegliederte Zellmassen dar, meist ohne Gefäße, in den größten Zellhaufen nur ganz spärliche Kapillaren. Fig. 12, Taf. III gibt einen Zellhaufen wieder (Zellhaufen 1 aus dem

Übersichtsbilde 9), in dem ein bedeutender Teil (etwa ¼) aus Welshschen Zellen (W) besteht, ein ebenso großer Teil besteht aus mäßig großen, wasserhellen, scharf polyedrischen Zellen mit eosinroten Grenzlinien und einem ziemlich großen runden, mäßig dunklen Kern. Mitten in dieser Zellmasse einige Zysten teilweise von platten Epithelzellen ausgekleidet, teilweise sind die Achsen der das Lumen begrenzenden Zellen unregelmäßig geordnet. Im Lumen schleimig kolloidale Massen. Es finden sich auch mitten in der Zellmasse kleine, leere Bläschen von hohen Zylinderzellen, mit basal gelegenen Kernen gebildet, mit einem etwa 5 μ weiten Lumen (in der Fig. 12, Taf. III). Gleiche Hohlräume oder mit etwas größeren Lumina, bald leer oder mit einigen abgestoßenen, manchmal aufgequollenen Epithelzellen, bald von einer runden Kolloidmasse größtenteils ausgefüllt, finden sich in vielen anderen Zellhaufen (Fig. 10, Taf. V, Zellhaufen 2 aus dem Bilde 9, Taf. IV) In der Nähe der Zysten, im oben beschriebenen Zellhaufen mit den Welshschen Zellen, sind die benachbarten Zellen kleiner, die Kerne dunkler, dicht nebeneinander gelegen, bei 1—7 (Leitz) sehen diese Stellen syncytiumähnlich aus, und erst die Ölimmersion läßt hier stellenweise die feinen eosinroten Grenzlinien erkennen. Es finden sich Zellhaufen, die durchweg aus solchen Zellen bestehen, oder, wie Fig. 11, Taf. IV (entspricht dem Zellhaufen 3 aus dem Bilde 9, Taf. IV) zeigt, treten mitten in einem solchen Zellhaufen von an und für sich wenig charakteristischen Zellen große, scharf polyedrische wasserhelle Zellen auf. Gerade diese wechselnde Größe der Zellkörper ist für die Parathyreoidea charakteristisch.

Es finden sich ferner neben den soliden Zellhaufen mehrere zystisch erweiterte runde und ovale isolierte, und als leicht buchtige Räume zusammenhängende Zysten, deren Abstammung von den Zellhaufen der Parathyreoidea nicht angezweifelt werden kann. Es finden sich, wie oben erwähnt, Zysten in dem Zellhaufen mit Welshschen Zellen. Fig. 13, Taf. IV gibt eine leicht buchtige Zyste wieder, deren Wand an manchen Stellen von einer dicken Masse von typischen wasserhellen Zellen gebildet wird und im übrigen von niederem einschichtigem Epithel ausgekleidet ist. Im Lumen findet sich eine bläuliche, fädige Masse, auf welcher sich in anderen Zysten kleine Kolloidkugeln besonders scharf abheben. Manche Zysten haben im Lumen nur Kolloidmassen, die deutlich aus kleinen Kügelchen zusammengeballt sind.

In zwei anderen Gewebsblöcken finden sich versprengte Zellhaufen in ganz beschränkter Zahl, einer derselben gehört wahrscheinlich dem oberen Teile des Seitenhorns an; hier finden sich in wenigen Schnitten in je einem 2—3 kleine, runde, solide Zellhaufen. Im zweiten Blocke, der der zweiten Drüsenhälfte angehört, dessen Lage ich leider nachträglich nicht bestimmen konnte, finden sich die spärlichen Zellhaufen etwa 1 mm von der Drüsenkapsel entfernt.

Fall 3. Bucher (Kretin) kam zur Sektion in der Zeit, in welcher ich behufs des ersten Teils der vorliegenden Arbeit die Epk. abpräpariert

habe, und ich entnehme aus meinen Sektionsnotizen folgendes: „Rechts: das obere Epk. entspricht in seiner Lage der oberen Isthmuslinie, das untere ½ cm tiefer, etwas oberhalb der unteren Isthmuslinie. Das obere braunrot, rund, klein; das untere ist heller, doppelt so groß, nierenförmig. Beide durch Bindegewebe von der Thyreoidea getrennt. Links: das untere Epk. liegt lose im Bindegewebe. Das obere nicht zu finden, wahrscheinlich an der Thyreoidea geblieben." Die linke Hälfte wurde für eine Serie verwendet, und, um das Epk. nicht zu übersehen, wurde das Bindegewebe mit den Gefäßen nicht abpräpariert. Es war jedoch kein zweites Epk. an der Peripherie vorhanden, hingegen fanden sich innerhalb der Thyreoidea zahlreiche isolierte oder zusammenhängende, versprengte Parathyreoidealzellhaufen sowie ein größerer Zystenkomplex, der eine Fläche von 3—4 qmm einnahm, so daß das Epk. als total in die Thyreoidea verlagert und in zahlreiche Teile zersprengt angenommen werden darf. Von besonderem Interesse aber ist die rechte Drüsenhälfte, wo die beiden Epk. gefunden wurden. Trotzdem finden sich darin, wenn auch sehr spärlich, versprengte Zellhaufen der Parathyreoidea. Leider wurde diese Drüsenhälfte, weil ich hier zunächst kein Parathyreoidealgewebe erwartet habe, nicht serienweise geschnitten. Ich schildere zunächst die linke Hälfte. Die Serie besteht aus 250 15—30 μ dicken Längsschnitten, welche etwas schräg in der Mitte zwischen der frontalen und sagittalen Ebene verlaufen, von der Kante des Hinterhorns beginnend. Das Schilddrüsengewebe ist in hohem Grade atrophisch (im frischen Zustande 6 g Gewicht) und vielfach lipomatös umgewandelt. Fig. 14, Taf. IV gibt in natürlicher Größe die Umrisse des 75. Schnittes, Fig. 15, Taf. IV die des 175. wieder. Versprengte Zellhaufen finden sich im ganzen in fünf getrennten Gruppen vor. In der Fig. 14, Taf. IV links oben findet sich eine in die Schilddrüse eintretende Arterie. Oberhalb derselben findet sich die erste (Schnitte 37—42), ganz in der Nähe der Arterie (Fig. 16, Taf. V) die zweite (Schnitte 72—77), ebenfalls unbedeutende Gruppe von versprengten Zellhaufen. Die Hauptmasse des verlagerten Gewebes findet sich mitten im unteren Teile des Seitenhorns, zunächst als eine größtenteils zystisch degenerierte Gewebsmasse (Schnitte 136—180; Fig. 15, Taf. IV durch c bezeichnet). Kranialwärts (Schnitte 160—185) sowie kaudalwärts (Schnitte 165—215) von derselben findet sich eine Gruppe von größtenteils soliden sowie auch teilweise ausgehöhlten Zellhaufen der Parathyreoidea, die kaudale Gruppe ist etwa ½ mm von dem äußeren lateralen Winkel der Thyreoidea entfernt.

Zunächst schildere ich das zystisch degenerierte Gewebe. Ihr Gesamtquerschnitt beträgt 1,5—2,5 mm. Die einzelnen zystischen Hohlräume sind größtenteils von einer Lage platter Epithelzellen ausgekleidet mit schleimig kolloidalem Inhalte (Fig. 17, Taf. V). Tangential getroffen, stellen die Hohlräume blasse Epithelfelder dar mit hellem Protoplasma und helleren, weiter auseinander gerückten Kernen, als es in den soliden Zellhaufen der Fall ist, im Querschnitte sind die Epithelzellen

schmal, lang, dunkel. Wenige von den Hohlräumen sind einfach rund oder oval, die meisten sind durch Nebenräume ausgebuchtet. Es erscheint von Interesse die Formen der Ausbuchtungen serienweise zu verfolgen, und es ergibt sich, daß es sich hier nicht um kurze, durch einen engen Hals mit dem Hauptraum kommunizierende Bläschen, wie es in den Buchten des Zentralkanals der Fall ist, handelt, sondern die Hohlräume kommunizierten hier weit miteinander. Von den zahlreichen Schnitten will ich nur die Bilder schildern, die den ersten Schnitten angehören. Es finden sich zunächst drei längliche, durch schmale, bindegewebige Septa getrennte Hohlräume, zunächst tangential, dann quer getroffen, weiter schließt sich an ihre einschichtige, platte Epithelreihe ein blasses, einschichtiges Epithelfeld an, welches die Auskleidung einer seitlichen Ausbuchtung darstellt, denn im nächsten Schnitte liegt ein einheitlicher, entsprechend verlängerter Hohlraum vor. Das gleiche wiederholt sich in derselben Richtung noch einmal, es sind also die Hohlräume hier treppenartig ausgebuchtet. Schließlich liegen drei längliche (1,0:0,5 mm) Hohlräume vor, welche dann miteinander kommunizieren, denn sie sind durch unvollständige Septa voneinander getrennt, die Septa verschwinden in den nächstfolgenden Schnitten. Im übrigen sind die Hohlräume dicht aneinander gelagert, nur durch eine schmale Bindegewebslage voneinander getrennt. Eine gemeinsame Kapsel fehlt ihnen. Im Lumen findet sich ein gemischter Inhalt: homogene oder von verschieden großen Vakuolen durchsetzte blaue und rein rosa (Häm.-Eosin) ohne violette Nuance des Kolloids gefärbte Massen. Die Intensität der Farben ist verschieden, hellbläulich oder dunkelblau, schwach-rosa und rosa-rot (Fig. 17, Taf. V). Manche Hohlräume sind durch eine körnige, rosa gefärbte Masse ausgefüllt, manche enthalten auch kleine Kolloidkügelchen in spärlicherer Zahl wie im Falle 2. Zahlreiche Bilder lassen vermuten, daß es sich um zystisch degenerierte, versprengte Zellhaufen handelt. Das Epithel der Zysten ist stellenweise zu einem dicken Polster von 3—10 Zellen oder zu einem stark komprimierten Halbmond verdickt. Oder das Epithel eines Hohlraumes setzt sich auf einer oder zwei gegenüberliegenden Seiten in einen langen, soliden Zellstreifen fort. In den peripherischen Teilen dieses Zystenkomplexes finden sich auch vollkommen solide Zellhaufen mit dicht gelagerten Kernen ohne erkennbare Zellgrenzen mit tingiertem Protoplasma. In den letzten Schnitten, also weiter ventralwärts, findet sich ein an seiner peripherischen, hochzylindrischen Palisadenreihe, bedeutenden rosaroten Zellen mit scharfen Grenzlinien gut erkennbarer Zellhaufen der Parathyreoidea. Diese zystische Bildung ist kranialwärts (Schnitte 136—168) sowie in wenigen Schnitten dorsalwärts von mehreren kleinen runden, nicht buchtigen, von kubischem Epithel ausgekleideten und mit einer bläulichen, homogenen Masse gefüllten Bläschen begleitet, deren muköse Natur auch das Mucikarmin feststellen ließ, in der Nähe ganz kleine, isolierte, solide Zellhaufen.

Dieser Zystenkomplex ist von zwei Seiten (medial und lateral) von je einer rundlichen Zyste mit endothelartigem Epithel und

geronnenem, mit aufgequollenem Epitel untermischtem Inhalt begleitet. Zum großen Teil fehlt das endothelartige Epithel, die Wand wird nur von Bindegewebe gebildet. Buchten, wie im Zentralkanal vom Falle 2, fehlen hier. Mit den in der Nähe gelegenen, kleinen, soliden Zellhaufen der Parathyreoidea oder Zellhaufen mehr unbestimmter Natur gehen sie keine Verbindungen ein. Die kraniale und kaudale Gruppe besteht aus isolierten und zusammenhängenden, dunklen Zellhaufen. Isolierte, rundliche oder längliche sind viel seltener als 2—3 zusammenhängende. Es finden sich auch kleine, mit Anschwellungen und Verschmälerungen versehene Zellstreifen. Manchmal lassen sich in denselben und in den rundlichen Haufen Lumina erkennen. Hie und da auch von einem platten Epithel ausgekleidete rundliche Bläschen (von den spezifischen Schilddrüsenbläschen dieses Falles leicht zu unterscheiden an dem Fehlen jeder Degeneration des Epithels). Manche der soliden Zellhaufen, besonders die der äußeren Schilddrüsenfläche genäherten, zeigen einen deutlichen Parathyreoidealcharakter. Ihre Zellen besitzen wasserhellen Zelleib und eosinrote Grenzlinien. Der größte Teil der soliden Zellhaufen besteht aus mehr indifferenten Zellen, die den syncytiumähnlichen Stellen der Parathyreoidea gleichen.

Es bleibt mir noch übrig, die ersten zwei Gruppen zu schildern. Sie finden sich, wie gesagt, im Oberhorn. In der zweiten Gruppe finden sich mehrere der Zellhaufen dicht unter der Drüsenkapsel, die anderen umgeben halbkreisförmig die hier eintretende Arterie. Fig. 16, Taf. IV gibt die Lage dieser Zellhaufen zum Gefäße und der Drüsenkapsel, kombiniert aus sämtlichen Schnitten und halb schematisiert, wieder. In den ersten Schnitten entspricht die Schilddrüsenkapsel der punktierten Linie. Es treten zuerst die durch 1, 2, 3 bezeichneten Zellhaufen auf, im nächsten Schnitte finden sich 2, 3 und 4; 4 reicht bis unter die Drüsenkapsel. Dann fehlen die Zellhaufen in 4 Schnitten, dann erscheinen sie wieder dicht unter der Drüsenkapsel gelegen, die hier das Niveau der Arterie überragt. Es sind dunkle Zellhaufen mit dicht gelagerten Kernen, einige mit einer hochzylindrischen peripherischen Palisadenreihe. Endlich, die erste Gruppe liegt höher und besteht im ganzen aus 2 bis 3 soliden, kleinen (60 μ in einem Durchmesser), einem größeren (85:300 μ) Zellhaufen und 2 oder 3 Schleim enthaltenden Bläschen. In der nächsten Nähe im hier teilweise lipomatös umgewandelten Schilddrüsengewebe ein kleiner, lymphadenoider Gewebsstreifen, an Fettgewebe angrenzend.

Rechte Hälfte. Leider ist dieselbe nicht serienweise untersucht, und ich kann deswegen nicht die topographische Lage der hier vorhandenen spärlichen, versprengten Zellhaufen angeben. Es finden sich in Schnitten, welche quer durch die Schilddrüse gehen und die Isthmuslinie und ein Epk. treffen, einige (3—6) kleine Läppchen, aus wasserhellen Zellen mit dicken, eosinroten Grenzlinien bestehend. Ein Läppchen mit interzellulären Kolloidmassen (Fig. 19, Taf. V). Ein Läppchen findet sich im lateralen Teil der Isthmusgegend, die übrigen überragen nicht den zentralen Teil

des Schnittes. In der Nähe zystisch erweiterte leere Bläschen, deren abgeplattete Epithelien sich nur hie und da erkennen lassen. Ganz zentral gelegen und etwas von den versprengten Zellhaufen entfernt, findet sich hier der Zentralkanal als eine mit 1—2 Buchten versehene und von ein- bis zweischichtigem, kubischem Epithel ausgekleidete Zyste.

Fall 5. Reusser. Sämtliche Epk. sind gefunden worden. Die Schnitte sind horizontal geführt. Fig. 20, Taf. IV zeigt die topographischen Verhältnisse auf der Höhe des linken oberen Epk. und der Isthmusgegend. Das Epk. ist zum größten Teil in die Schilddrüse eingekeilt (epk.) A-Zentralkanal, B-postbranchiale Nebenzysten, jenseits derselben nach vorn und etwas lateral von den Zysten Zellhaufen der Parathyreoidea (Z). Fig. 22, Taf. IV gibt den Zentralkanal und die postbranchialen Nebenzysten bei mittlerer Vergrößerung wieder. Zunächst schließen sich den postbranchialen Zysten ganz spärliche Zellhaufen der Parathyreoidea an, und erst nachdem der Zentralkanal verschwunden ist, findet sich die bedeutendste Masse von Parathyroidealgewebe (Fig. 21, Taf. IV), zunächst noch von den postbranchialen Nebenzysten begleitet. Die letzteren kleineren Glieder des soliden Gewebes reichen nach vorn bis etwa 1 mm unter die Drüsenkapsel. Fig. 21 Taf. IV zeigt die größte Masse des Parathyreoidealgewebes mit mehreren strangförmigen Fortsätzen nach außen. Sie besteht aus hellen Zellen mit eosinroten, scharf polyedrischen Grenzlinien, Kern mäßig groß, leicht oval, die ganze Zelle eher etwas klein, die stets in einem wasserhellen Hof gelegenen Kerne sind etwa um ihren kleineren Durchmesser voneinander entfernt. Diese Zellen unterscheiden sich im allgemeinen von den Zellen des in gleichen Schnitten gelegenen Epk. nur durch etwas kleinere Dimensionen. Immerhin erreichen im gegebenen Falle die Zellen des Epk. nicht die größten Dimensionen. Manche längliche, mehr bandförmige Zellhaufen unterscheiden sich von den eben beschriebenen in erster Linie durch die Grenzlinien, welche hier wenig deutlich sind, erst bei Ölimmersion als feinste, rosa gefärbte Linien erkennbar, die Kerne sind heller und länger. Zwischen den Zellhaufen mit deutlichen Grenzlinien und diesen syncytiumähnlichen Stellen finden sich auch Übergänge, indem z. B. an einer peripherischen Stelle der ersteren die Kerne größer und heller sind, die Grenzlinien nicht erkennbar.

Viele der Zellhaufen zeigen einen eigentümlichen Zerfall in kleine, dunkle Zellen mit kleinem, rundem, dunklem Kern, ähnlich dem der Lymphocyten, mit einer wechselnden Menge von etwas schmutzig rosa gefärbtem, feinkörnigem Protoplasma. Die Zellen sehen wie angenagt aus, zwischen den Zellen wasserhelle, unregelmäßig begrenzte Lücken. In ganz typischen Parathyreoidealzellhaufen konnte man dies beobachten, in welchen nur ein Teil der Zellen in dieser Weise umgewandelt worden ist. In den Fällen 2 und 5 finden sich ebenfalls solche Bilder in ganz geringer Zahl. Es handelt sich offenbar nicht um etwas für diese Zellhaufen Spezifisches, denn solche Bilder finden sich sehr häufig in solid gebauten Strumae

nodosae nicht parathyreoidealer Natur. Einmal fand ich in den Kanälchen der Nierenrinde ganz gleiche Bilder.

Die Gesamtmasse des parathyreoidealen Gewebes ist hier viel spärlicher als im Falle 3 links und reichlicher, als daselbst rechts.

Hohlraumbildung. In den Zellhaufen treten Lumina auf, und zwar in zweifacher Weise. Fig. 21, Taf. IV zeigt mitten in einem soliden Zellhaufen ein rundes, leeres Lumen, von hohen Zylinderzellen begrenzt, mit basal in einem hellen Hofe gelegenen Kernen und eosinroten Grenzlinien, das körnige Protoplasma ist dem freien Rande der Zelle zugewendet, im ganzen der Fig. 10 Taf. V aus dem Falle 2 ähnlich. Diese Art der Hohlraumbildung ist in diesem Falle wie in den vorher beschriebenen im ganzen recht selten. Gewöhnlich waren hier andere Bilder. Meist wird an der Peripherie eines soliden Zellhaufens eine Stelle heller, die Kerne sind groß, oval, hell, sind weiter auseinandergerückt, manchmal treten wasserhelle, unregelmäßige oder runde Lücken (Vakuolen?) zwischen denselben auf, ohne daß die benachbarten Zellen epithelartig angeordnet sind. Diese kleineren Lumina sind leer oder enthalten einige Protoplasmabröckeln.

Das Wichtigste an diesem Falle, sowie in der rechten Drüsenhälfte vom Fall 3 besteht darin, daß versprengte Zellhaufen der Parathyreoidea sich auch dann finden können, wenn das Epk. IV eine gewöhnliche Lage außerhalb der Thyreoidea hat.

Fall 5: St. Fr., 41 Jahre alt, Mikroskopierbuch 1906, Nr. 898, operiert (Chirurg. Klinik) 17. XII. 06. Struma colloides mit angrenzendem, nicht strumösem Gewebe.

Fall 6: aus der medizinischen Klinik in Königsberg. Coma diabeticum † 3. XII. 01 7 morgens, S. 3. XII. 01 10 morgens.

Die Notizen vom Fall 7 sind leider verloren gegangen.

Im Falle 5 handelte es sich um eine operativ entfernte Struma nodosa. In dem der Struma aufliegenden Schilddrüsengewebe, dessen topographische Lage sich nicht bestimmen ließ, waren 4 isolierte Zellhaufen von ganz verschiedener Form vorhanden. Fig. 23, Taf. IV gibt einen wie zusammengebogenen Zellhaufen mit zum großen Teil mittelgroßen hellen Zellen mit bedeutenden Kernen wieder. An einer Stelle sind die Zellen größer, heller, die Grenzlinien deutlich (in der Abbildung etwas zu scharf gezeichnet). Dieser Streifen ist sehr ähnlich der Fig. 11, Taf. IV vom Falle 2. Ein anderer Zellhaufen ist rund, klein, und wieder 2 andere stellen ½ mm lange, 30 bis 40 μ dicke Streifen von kleineren Zellen mit dicht nebeneinander stehenden Kernen ohne erkennbare Grenzlinien dar.

Im Falle 6 handelte es sich um einen länglichen (70:100 μ) Zellhaufen mit einer bedeutenden Gruppe von Welshschen Zellen, den Rest des Zellhaufens bildeten kleinere helle Zellen, zum Teil mit körnigem Protoplasma. Im Fall 7 waren drei vollständig isolierte, solide Zellhaufen in den interlobulären Septa, die Zellen von einer mittleren, etwas verschiedenen Größe, die Grenzlinien an den größeren Zellen deutlich.

Fall 8, Bracher. Es findet sich hier, wie im ersten Teil anfangs erwähnt wurde, ein zusammenhängendes Epk. (Fig. 24 epk., Taf. IV), von 2 getrennten Thymusläppchen (Fig. 24. thm., Taf. IV) begleitet, alle in der ganzen Serie vollständig vom Schilddrüsengewebe umschlossen. Außerdem der Zentralkanal (Fig. 25, A, Taf. IV) und dem letzteren angeschlossen eigentümliche Zellhaufen, welche histologisch weder der Thyreoidea, noch der Parathyreoidea angehören (Fig. 25. E, Taf. IV), und welche ich als den Rest des drüsigen Parenchyms des postbranchialen Körpers ansehe. Die postbranchialen Nebenzysten von den Fällen 2 und 4 fehlen hier, sie entsprechen aber der Lage und der Zahl nach mehr diesen soliden Zellhaufen. In der weiteren Schilderung nenne ich diese Zellhaufen postbranchiale Zellhaufen. Ich schildere zunächst die topographische Anordnung all dieser Formationen, dann ihre histologische Struktur. Die Begründung der eben angeführten Ansichten verschiebe ich auf das Schlußkapitel.

Das Gewebestück, in welchem das versprengte Gewebe angetroffen wurde, stammt aus der lateralen rechten Drüsenhälfte. Nachdem die ersten Schnitte das versprengte Gewebe anzeigten, wurde es in eine Serie zerlegt. Zunächst findet sich in derselben ein längliches Epk. (0,2—0,4 im kürzeren, 0,5—0,7 im längeren Durchmesser), das von zwei Thymusläppchen begleitet ist, das eine von der Größe des Epk., das zweite das Fünffache davon. Im größeren Thymusläppchen Hasalsche Körperchen, während im kleineren, ebenfalls in Rinde und Mark differenzierten, dieselben in der ganzen Serie fehlen. In den Schnitten vor der Serie bestand das Epk. aus zwei kleineren getrennten Teilen. In weiteren Schnitten finden sich außerdem an einer peripherischen Stelle, dicht unter der Thyreoidealkapsel gelegen, vom Epk. durch die Thymusläppchen und ein Strumaknötchen[1]) getrennt, isolierte kleine, runde, meist vollständig solide postbranchiale Zellhaufen, bald in Einzahl, bald 2—6, nur wenige miteinander verbunden, bald fehlen sie in einigen Schnitten, um in den nächsten wieder zu erscheinen; sie sind also aufs deutlichste voneinander getrennt. Wie Fig. 24, Taf. IV zeigt, findet sich dann außer dieser peripherischen noch eine zentrale, im ganzen bedeutendere Gruppe von postbranchialen Zellhaufen, in nächster Nachbarschaft des Epk. gelegen.

Alle diese Gebilde bestehen zu gleicher Zeit nur in 40 Schnitten, weiter verschwinden zunächst die peripherischen Zellhaufen, dann verschwindet auch das Epk., es bestehen nur noch die zentralen Zellhaufen neben einem hier stark verkleinerten Thymusläppchen. Ferner fehlen weiter in fünfzehn Schnitten hintereinander auch die zentralen Zellhaufen, das Thymusläppchen wird kleiner, und zuletzt tritt ein vereinzelter Zellhaufen neben dem nur angedeuteten Thymusläppchen auf, beide stark der Peripherie, d. h. der Stelle der peripherischen Zellhaufen genähert: dies zeigt vielleicht den

[1]) Dasselbe ist am Schlusse dieser Arbeit unter dem Namen Struma postbranchialis erwähnt.

Weg, von wo an die Verlagerung begann. In der gleichen Drüsenhälfte in einem anderen Blocke, der an den äußeren Konturen und manchen anderen sicheren topographischen Orientierungspunkten die direkte Fortsetzung der Serie zu sein scheint, finden sich im Zentrum postbranchiale (Fig. 25 Z, Taf. IV) Zellhaufen und der Zentralkanal (Fig. 25 A, Taf. IV). Das Thymusläppchen, das Epk. und die peripherisch gelegenen postbranchialen Zellhaufen kommen nicht mehr zum Vorschein.

Die Zellhaufen finden sich, gleich wie in den anderen Fällen die Zellhaufen der Parathyreoidea, nur auf der einen Seite des Zentralkanals. Man kann sagen, daß der Zentralkanal von den Derivaten der vierten Kiementasche (Epk. + Thymusläppchen) hier durch die postbranchialen Zellhaufen getrennt ist.

Histologische Verhältnisse. Das Epk. sieht hier aus wie ein Bruchstück eines netzförmigen Epk. (Vergl. Fig. 2, Taf. III mit Fig. 24 epk. Taf. IV), nur sind die Zellstränge hier sehr kurz und schmal, aus sehr kleinen Zellen mit dicht gedrängten Kernen zusammengesetzt, deren nur 2—3 in einem queren Durchmesser der Balken sich finden. Das Bindegewebe zwischen den Zellbalken enthält nur hie und da Gefäße. An manchen Schnitten ist ein Teil des Körperchens ungegliedert, d. h. es dringen keine Stromabalken in dasselbe hinein. Die Zellen gleichen denen vom Fall 1: klein, dunkel, infolge der kleinen Distanzen zwischen den Kernen, letztere manchmal abgeplattet, Zellgrenzen nicht erkennbar. An einer peripherischen Stelle findet sich eine Gruppe von Welshschen Zellen, erkennbar an den relativ großen, hier leuchtend eosinroten Zellkörper, dem kleinen, stets runden, dunklen Kern; allerdings sind die sonst in diesen Zellen so scharf ausgesprochenen Grenzlinien hier nicht erkennbar. Es scheint, daß die Kompression des Gewebes beim Verwischen der Zellgrenzen eine Rolle spielt.

Postbranchiale Zellhaufen. Wie Fig. 25 Z, Taf. IV und Fig. 24 z,z, Taf, IV zeigen, sind diese Zellhaufen meist rund oder wenig länglich, manchmal einer T-Figur mit verdickten freien Enden ähnlich. Sie erreichen nie eine bedeutende Größe: meist 30 μ, die größten bis 60 μ. Die kleineren sind solid, in den größeren findet sich ziemlich häufig ein kleines Lumen.

Auffallend waren mir bei der ersten Untersuchung diese Zellhaufen deswegen, weil ihre Zellen bedeutend größer sind als die des benachbarten Epk. und einen immer tingierten und trotz der größeren Dimensionen nie wasserhellen Zellkörper besitzen. Die Zellen der postbranchialen Zellhaufen zeichnen sich durch ihren recht großen, von einem feinkörnigen Protoplasma mit dichtstehenden Granula ausgefüllten Zellkörper aus. Ihr Kern ist von mittlerer Größe, bläschenförmig, die Zellen sind häufig voneinander durch wasserhelle Lücken getrennt, die feine Linien oder ziemlich breite Spalten von 1—2 Kernbreite darstellen. Im letzteren Falle kommt der scharfe, polyedrische Zellkörper besonders schön zum Vorschein, an der Peripherie findet sich hie und da eine kubische Palisadenreihe (Fig. 26, Taf. V). In mehreren Zellhaufen

sehen die Zellen wie zusammengedrückt aus: die Kerne oval, dichter gelegen, die Zellen länglich, die wasserhellen Grenzlinien nicht erkennbar. Diese großen protoplasmareichen Zellen habe ich im Epk. nie gesehen und sind auch nie im spezifischen Schilddrüsenparenchym beobachtet. Von den wasserhellen und rosaroten Zellen der Parathyreoidea unterscheiden sie sich, abgesehen vom Fehlen der eosinroten Grenzlinien, auch durch die feinere und gleichmäßige Tinktion des Zellkörpers, von den Welshschen Zellen, die wegen ihres Protoplasmareichtums am ehesten in Betracht kommen könnten, durch Kern, Grenzlinien: der Kern ist heller und größer als in den Welshschen Zellen, die eosinroten Grenzlinien fehlen.

In den postbranchialen Zellhaufen finden sich, wie erwähnt, manchmal kleine Lumina. Von besonderem Interesse ist das die Lumina auskleidende Epithel, ich meine die dem Lumen anliegende erste Epithelreihe: sie ist zylindrisch, in manchen Zellhaufen stellenweise mit Flimmerhaaren, häufig auch kubisch.

Im Lumen liegen körnige Massen oder hie und da eine kolloidähnliche Masse, die ich aber mit dem Schilddrüsenkolloid durchaus nicht als identisch betrachte. Abgesehen von der Zellstruktur, ist das Vorhandensein von Flimmerepithel ein sicherer Beweis, daß die Zellhaufen nicht dem spezifischen Parathyreoideagewebe angehören.

Der die Zellhaufen begleitende Zentralkanal ist, wie Fig. 25, Taf. IV zeigt, stark buchtig, besteht aus zwei scheinbar getrennten Teilen, beide Teile sind durch ein- und zweischichtiges kubisches Epithel ausgekleidet. Die Buchten sind hier viel länger als in den anderen Fällen. Flimmerepithel vermißte ich an demselben.

Nicht unerwähnt möchte ich noch folgendes lassen. Im Gewebsstück mit dem Zentralkanal in nur wenigen Schnitten (10) findet sich, in die Schilddrüsenkapsel eingebettet, eine kleinere, buchtige, von ein- und zweischichtigem, stellenweise flimmertragendem Epithel ausgekleidete Zyste.

Leider weiß ich nicht, ob es sich um die Isthmusgegend handelt, in welcher man, wie Untersuchungen von Streckersen[37] und M. B. Schmidt[35] zeigten, flimmertragende Zystenreste des Ductus thyreoglossus findet. Es erscheint mir ganz überflüssig, die Frage zu ventilieren, ob nicht das unter dem Namen Zentralkanal erwähnte Gebilde dem Ductus thyreoglossus angehöre: ihre topographische Lage, die Beziehung zu den Derivaten der vierten Kiementasche, schließt dies aus.

Es bleibt mir noch übrig, einige Zellhaufen aus einer anderen Gegend zu beschreiben.

Analog dem Falle Dietrich (2) finden sich auch hier in einem Blocke, der seiner Form nach wahrscheinlich dem oberen Ende eines Seitenhorns angehört, einige kleine (2—5), runde, solide Zellhaufen von mehr unbestimmtem Charakter, die hie und da eine konzentrische Schichtung ihrer Zellen aufweisen. Sie sind, wie im Falle 2, immer rund und klein, nie haben sie Lumina, es fehlt ihnen die Mannigfaltigkeit der Form, in welcher die Zellhaufen der Parathyreoidea und die des postbranchialen

Körpers auftreten. Groschuff erwähnt gelegentlich geschichtetes Zellmaterial in der Nähe des Thymus 4, er betrachtet dasselbe als einen indifferenten Rest der 4. Kiementasche.

Zusammenfassung.

Versprengte Zellhaufen der Parathyreoidea (Fall 1—7).

Es finden sich mitten in der Thyreoidea solide Zellhaufen, die nicht dem spezifischen Thyreoidealgewebe angehören. Die Hauptmasse der versprengten Zellhaufen findet sich mitten in dem dicksten lateralen Teil der Schilddrüse; mit einzelnen Zellhaufen reichen sie in horizontaler Richtung nach vorn und lateral ½—1½ mm unter die Drüsenkapsel. Es finden sich ferner in einer ganz geringen Zahl (1—5 in einem Schnitte) kleine solide Zellhaufen an einer peripherischen unter der Drüsenkapsel gelegenen Stelle, in einem Falle mit einer vollständigen Serie (Fall 4, Bucher, links) handelt es sich um die Spitze des Seitenhornes, in anderen 2 Fällen nach der Form der Schnitte wahrscheinlich ebenfalls um die gleiche Stelle.

Die Form der versprengten Zellhaufen ist eine sehr mannigfache: es sind runde, meist längliche, oval oder streifenförmige, die hie und da einzelne Anschwellungen zeigen, isolierte und 2—3 zusammenhängende Zellnester. In jedem einzelnen dieser Fälle finden sich Zellhaufen, deren Parathyreoidealnatur nicht angezweifelt werden kann. Hier sind zunächst die spärlichen Zellhaufen mit Welshschen Zellen zu nennen, Zellen, die in keinem anderen normalen oder pathologischen Gewebe sich finden. In zweiter Linie nenne ich diejenigen Zellhaufen, die aus wasserhellen Zellen bestehen und aus den Übergangsformen zu den rosaroten Zellen.

Auch diese Zellen sind für die Parathyreoidea sehr charakteristisch. Es finden sich aber unter pathologischen Verhältnissen, besonders in Geschwülsten — und dies ist wichtig — Zellen, die mit den wasserhellen der Parathyreoidea verwechselt werden können, und zwar in glykogenhaltigen Tumoren von verschiedenen Organen sowie in Kolloidkrebsen. Hier in den Zellhaufen, wo keine Neubildung vorliegt, wenigstens keine vorgeschrittene, ist ihre Parathyreoidealnatur nicht zu bezweifeln, sie könnten aber in Strumae nodosae u. U. differen-

tialdiagnostische Schwierigkeiten zwischen einer gewöhnlichen Struma nodosa und einer Struma aberrata parathyreoideae verursachen. Nebenbei kann ich jetzt angeben, daß die Anordnung des Stroma sicheren Aufschluß gibt.

Die Zellhaufen bestehen nie durchweg aus Welshschen Zellen und selten durchweg aus wasserhellen Zellen, sondern diese beiden charakteristischen Zellarten finden sich in einer größeren oder geringeren Zahl neben durchaus für die Parathyreoidea nicht spezifischen Zellen. Diese letzteren können häufig ganz allein größere und kleinere Zellhaufen bilden. Diese wenig charakteristischen Zellen sind mäßig groß, manchmal nach einer Richtung deutlich abgeplattet, jedoch auch hier polygonal, mit eosinroten Grenzlinien und hellem oder feinkörnigem Protoplasma. Häufig sind die Grenzlinien schwer erkennbar, selbst mit Ölimmersion nicht.

Wie im ersten Teile beschrieben wurde, finden sich auch fast in jeder Parathyreoidea Zellen nicht spezifischer Natur — ich bringe in Erinnerung die syncytiumähnlichen Stellen (vergl. Fig. 5 und 6, Taf. III und V aus der Parathyreoidea mit Fig. 11, Taf. IV aus den versprengten Zellhaufen). Die Berechtigung, diese Zellhaufen als die der Parathyreoidea anzusehen, gibt, abgesehen von den Übergangsbildern, auch ihr Vorhandensein in Gruppen mit Zellhaufen von typischem Parathyreoidealcharakter.

Neben den soliden Zellhaufen finden sich in sämtlichen Fällen Zellhaufen mit kleineren (5—30 μ) Lumina, von mehrschichtigem Epithel ausgekleidet (Fig. 9, 21, Taf. IV, Fig. 10, Taf. V). Die das Lumen begrenzenden Zellen sind zylindrisch, mit basal gestelltem, häufig in einem hellen Hofe gelegenem Kern, der zentrale Teil des Zellkörpers ist feinkörnig. Die eosinroten Grenzlinien werden nach dem Lumen hin dicker, enden hier manchmal mit einer knopfförmigen Anschwellung (Fig. 10, Taf. V). Die Lumina sind bald leer, bald enthalten sie eine glänzende Kolloidkugel, oder eine abgestoßene Epithelzelle. Diese Bilder finden sich auch in der Parathyreoidea. Es finden sich ferner ziemlich weite, unregelmäßig begrenzte zystische Räume mitten in den Zellhaufen, die an das Lumen grenzenden Zellen sind bald unregelmäßig, bald sind sie ganz oder teilweise in Form eines einschichtigen kubischen Epithels angeordnet, (Fig. 12, Taf. III,

Fig. 13, Taf. IV). Den Inhalt bilden schleimige, im Hämalaun-Eosinpräparate mehr oder weniger blaugefärbte, manchmal fädige Massen mit Kolloidkügelchen, die an den schleimigen Fäden manchmal wie Perlen an einer Schnur hängen. Im vorgeschrittenen Zustande der zystischen Umwandlung ist die Zystenwand an einer oder an zwei gegenüberliegenden Seiten durch mehrere Epithelreihen polsterartig verdickt; im übrigen einschichtig, kubisch oder platt (Fig. 17, Taf. V), oder in der ganzen Zirkumferenz einschichtig kubisch.

Die zahlreichen Übergänge von den Zysten, welche in den versprengten Zellhaufen sich finden, bis zu indifferenten, durch eine platte Epithelreihe ausgekleideten zystischen Hohlräumen zeigen, daß es solche Zysten gibt, deren Mutterboden die Parathyreoidea ist. Damit ist man durchaus nicht berechtigt, jeder zystischen Bildung diese Herkunft zuzuschreiben, um so mehr, als man auf Grund der Entwicklungsgeschichte vorläufig nicht genau bestimmen kann, welche Zysten intrathyreoideal vorkommen können.

Zysten und Zellhaufen des postbranchialen Körpers.

Unter allen zystischen Formationen ist eine Bildung durch ihre immer gleich großen Dimensionen, kleinbuchtige Form und besonders durch die topographische Lage besonders auffällig. Sie ist allem nach identisch mit dem von Prenant[31], Nicolas[28], Kohn[17], Simon[38] als Zentralkanal beim Schaf, Kaninchen, Kalb beschriebenen Gebilde, welches die Autoren in Beziehung zum postbranchialen Körper bringen. Beim erwachsenen Menschen finde ich in der mir bekannten Literatur keine analogen Angaben, nur Hermann und Verdun[13] beschreiben bei drei menschlichen Embryonen analoge Bildungen. Allein, auf die Literaturübersicht gehe ich weiter unten ein.

In vier Fällen (Fall 2, 3, 4, 8) fand sich mitten in der dicksten Thyreoidealmasse, dort, wo der größte Teil der versprengten Zellhaufen liegt, ein 1—1,5 mm weiter, meist rundlicher, mit 1—2 Ausstülpungen versehener Hohlraum. Die Buchten münden unter einem spitzen Winkel ein, haben einen engen Hals (Fig. 22, 25, Taf. IV, vergl. diese Fig. mit dem zystisch degenerierten Epk.-Gewebe in der Fig. 17). Bei Dietrich

(Fall 2) ist die Zyste (Fig. 9 A) durchweg von einer einschichtigen Zylinderreihe ausgekleidet. Dicht an die Wand schließen sich manchmal 2—3 kleine Bläschen, die von gleichem Epithel gebildet werden, an, in manchen Schnitten ist ihre Einmündungsstelle in den Hauptraum getroffen. Bei Bracher (Fall 8) besitzt die von ein- und zweischichtigem kubischem Epithel ausgekleidete Zyste (Fig. 22, Taf. IV) längere Buchten, im Fall Bucher (Fall 4) ist in der rechten Drüsenhälfte das Epithel ebenfalls kubisch. Das mannigfachste Verhalten zeigt das Epithel bei Reusser (Fall 5): es ist hier zylindrisch, kubisch, endothelartig, oder auf kleineren oder größeren Strecken findet sich Flimmerepithel mit hohen Haaren. Die kleinen Buchten sind häufig durchweg von Flimmerepithel ausgekleidet, die dann an der Einmündungsstelle ganz scharf in kubisches oder endothelartiges Epithel (Fig. 22a, Taf. IV) übergehen. Der Inhalt der Zyste ist in allen Fällen nur wenig verschieden: sie ist ganz oder teilweise von einer feinkörnigen bis homogen eosinroten Masse ausgefüllt, manchmal mit einigen abgestoßenen Epithelzellen, manchmal mit 1—2 größeren, homogenen, blauen (Häm.-Eos.) Kugeln (Fig. 25, Taf. IV). Die versprengten Zellhaufen der Parathyreoidea finden sich falls sie in der Nähe des Zentralkanals gelegen sind, immer auf einer Seite desselben (Fig. 9, Taf. IV). Nie bildet der Zentralkanal das Zentrum des versprengten Gewebes.

Von besonderem Interesse ist die Schilddrüse von Bracher. Hier sind dem Zentralkanal solide Zellhaufen angeschlossen, die histologisch weder der Thyreoidea, noch der Parathyreoidea angehören können. Sie bestehen größtenteils aus großen polyedrischen, protoplasmareichen, manchmal durch wasserhelle Lücken voneinander getrennten Zellen (Fig. 26, Taf. V). In manchen finden sich kleinere Lumina, die hie und da von Flimmerepithel ausgekleidet sind. Ich rekapituliere kurz die Verhältnisse bei Bracher. Hier finden sich keine isolierte Parathyreoidealzellhaufen, sondern ein zusammenhängendes Epk., von 2 Thymusläppchen begleitet (Fig. 24, Taf. IV), ferner der Zentralkanal (Fig. 25A, Taf. IV). Zwischen dem letzteren und dem Epk. mit den Thymusläppchen finden sich diese charakteristischen, der Thyreoidea und der Parathyreoidea durchaus fremden

Zellnester. Ich halte den Zentralkanal für ein zystisch erweitertes Lumen des postbranchialen Körpers und die soliden Zellhaufen für den Rest seines drüsigen Parenchyms.

In den anderen Fällen sind dem Zentralkanal keine derartigen Zellhaufen angeschlossen, aber in gleicher topographischen Anordnung — zwischen dem Zentralkanal und den Zellhaufen der Parathyreoidea gelegen — finden sich mehrere kleinere zystische Bildungen, die ihrer Zahl nach diesen soliden Zellhaufen des postbranchialen Körpers entsprechen (Fig. 9 Taf. IV u. Fig. 20, resp. 22, Taf. IV). Es handelt sich also wahrscheinlich um zystisch degenerierte drüsige Teile des postbranchialen Körpers, ich nenne dieselben postbranchiale Nebenzysten, den Zentralkanal postbranchiale Hauptzyste.

Hier möchte ich auch meine weitere Ansicht anführen über die Herkunft der versprengten Zellhaufen der Parathyreoidea. Im Falle Bracher, wo zusammenhängendes Epk.-Gewebe vorliegt, handelt es sich wegen der Nachbarschaft mit Thymusläppchen um ein Epk. IV. In den Fällen mit isolierten Zellhaufen der Parathyreoidea handelt es sich zum Teil um ein in zahlreiche Teile zerrissenes Epk. IV, zum Teil aber um Epk-.Gewebe, welches von der 4. Kiementasche allem nach unabhängig ist. Ich halte dies für ein drittes Epk., das seine Anlage in einer rudimentären fünften Kiementasche haben soll. Diese Ansichten sind eng mit der Entwicklungsgeschichte des postbranchialen Körpers und was damit zusammenhängt verbunden. Wir besitzen zurzeit zwei ausgezeichnete Referate auf diesem Gebiete, eines von Kohn[18], das andere von Maurer[25]. Bei Kohn sind der postbranchiale Körper der Säugetiere und die damit in Zusammenhang stehenden zystischen Bildungen innerhalb der Schilddrüse berücksichtigt, bei Maurer sind die Verhältnisse der niederen Wirbeltiere ausführlich beschrieben. Da ich manche Punkte besonders hervorheben möchte, so gebe ich trotzdem hier einen kurzen Überblick über den gegenwärtigen Stand unserer Kenntnisse der in Frage kommenden Anlagen. Das Wichtigste liegt in der Frage, ob der postbranchiale Körper resp. die sog. laterale Schilddrüsenanlage der Säugetiere und des Menschen Schilddrüsengewebe produziert oder als eine zystische Bildung innerhalb der Schilddrüse persistiert.

Die Schilddrüse entwickelt sich bekanntlich aus einer Ausstülpung der ventralen Schlundwand auf der Höhe des zweiten Schlundbogens. Dies ist die sog. mediane Schilddrüsenanlage, in neuerer Zeit einfach als Schilddrüsenanlage bezeichnet. Bei sämtlichen Wirbeltieren entwickelt sich aus dem Entoderm in der Gegend der letzten Schlundtaschen eine unter verschiedenen Namen bekannte Anlage — laterale oder paarige Schilddrüsenanlage, supraperikardialer, postbranchialer, ultimobranchialer Körper — deren Bedeutung in der Onto- und Phylogenesis noch völlig unaufgeklärt ist. Bei Säugetieren gewinnt sie eine Beziehung zur Schilddrüse, indem sie in einem frühen Entwicklungsstadium von der medianen Schilddrüsenanlage umwachsen wird, und es ist bis zur Stunde nicht entschieden, ob ihr ein Anteil an dem Aufbau des spezifischen, d. h. kolloidproduzierenden, Schilddrüsenparenchyms zukommt.

Ein kurzer historischer Überblick erscheint nicht überflüssig. Remak (1855) entdeckte beim Hühnchen an der oben angegebenen Stelle die Schilddrüsenanlage. In vollkommener Übereinstimmung mit Remaks Entdeckung wiesen sie W. Müller bei Zyklostomen, Selachiern, Amphibien, Kölliker bei Säugetieren und His beim Menschen nach. Im Jahre 1880 entdeckten Wölfler[44] und Stieda[38] (1881) bei Säugetieren (Schwein) eine paarige Anlage der Schilddrüse. Wölfler führte sie irrtümlicherweise auf die erste Schlundtasche zurück; Stieda auf die dritte oder vierte Kiementasche, nach ihm entstehe die Remaksche Anlage aus einer Verschmelzung dieser paarigen Anlagen. Erst Born[4] [1883][1]) bewies in seiner grundlegenden Arbeit in klarer Weise, daß die paarigen Anlagen sich mit der medianen in einem frühen Entwicklungsstadium vereinigen (Embryo 18 mm) und verschmelzen (Embryo 18—19 mm), und daß die

[1]) Born[4] S. 300. . . . „Bei Embryonen von etwas über 20 mm S. S. verschmelzen nämlich die Epithelbalken der unpaaren Thyreoidealanlagen seitlich mit den blinden ventralen und zugleich etwas nach innen gerichteten erweiterten Enden dieser paarigen Gebilde. Bei wenig älteren Embryonen werden die letzteren, die sich gleich nach der Verschmelzung an dem verschiedenen histologischen Bau noch deutlich erkennen lassen, in ein Epithelbalkennetz von demselben Aussehen umgewandelt, wie das der unpaaren Anlage. Es ist also ohne Zweifel, daß der epitheliale Teil der Thyreoidea durch Verschmelzung zweier ursprünglich räumlich getrennter und histologisch verschieden gebauter Bestandteile hergestellt wird; der eine von diesen, der unpaare, wächst in der Medianlinie aus dem Epithel der Vereinigungsstelle der zweiten Kiemenbögen aus, derselbe nimmt frühzeitig die bekannte Netzstruktur an, der andere paarige Teil wird durch zwei schlauchartige, ventrale Ausstülpungen der vierten Kiemenspalten, die etwas nach innen konvergieren, dargestellt; letztere verlieren erst nach der Verschmelzung mit dem medianen Anteil, der sich allmählich nach hinten verschiebt, ihre einfache Schlauchform und wandeln sich in ein Netz von Zellbalken um. Es ist klar, daß von den letzteren

paarigen Teile nicht mehr in der Gesamtmasse der Schilddrüse erkennbar sind (Embryo 20—21 mm). In dieser Weise sind seine Untersuchungen von sämtlichen Autoren bestätigt worden. Er führte die Anlage auf die 4. Kiementasche zurück, genaueres darüber verschiebe ich auf später. In seiner Schlußfolgerung ging Born zu weit, indem er und nach ihm His[14] die lateralen Teile der Schilddrüse von den paarigen Anlagen herkommen ließen, daher der Name „laterale Schilddrüsenanlage". Dies wurde von Kastschenko[15 1]) korrigiert, welcher erkannte, daß die paarigen Anlagen von der unpaarigen umwachsen werden, und zwar in der Weise, daß die paarigen Teile median und dorsalwärts in die unpaarige aufgenommen werden. Im ersten Entwicklungsstadium stellen sie ein epitheliales Rohr dar, das später durch einige solide Sprossen sich verdickt. Zur Zeit der Verschmelzung besteht die paarige Anlage aus netzartig verbundenen Zellsträngen ähnlich denen der Thyreoidea, im ganzen relativ recht klein und in der definitiven Schilddrüse, kann sie infolgedessen sowie wegen ihres geringen Wachstums nur einen unbedeutenden und jedenfalls nicht den ganzen seitlichen Teil bilden.

Nachdem die Verhältnisse bei den Säugetieren und beim Menschen in dieser Weise geklärt wurden, entdeckte v. Bemmelen[2] bei den Selachiern eine Anlage, die er mit der paarigen Schilddrüse der Säugetiere für identisch erklärte. Sie bleibt hier von der Schilddrüse isoliert, er nannte sie wegen seiner bei diesen Tieren topographischen Beziehung zum Perikard supraperikardialen Körper. De Meuron[26] und Maurer[23] wiesen die entsprechende Anlage bei Amphibien nach, hier tritt sie in keiner Beziehung zum Perikard, Maurer nannte sie postbranchialer Körper. Bei sämtlichen Wirbeltieren wurde ein entsprechendes Organ nachgewiesen.

die seitlichen Lappen der Schilddrüse geliefert werden. Ich werde die von der 4. Kiemenspalte abstammenden Schläuche von nun an kurzweg als seitliche oder hintere Thyreoidealanlagen bezeichnen."

S. 302. „Bei Embryonen von 19—20 mm S. S. hat sich das Zellbalkennetz der medialen Thyreoideaanlage dem Grunde der Schläuche, die die seitlichen Thyreoideaanlagen darstellen, bis zur Berührung genähert. Letztere haben sich vom Schlund losgelöst. Im Innern derselben existiert immer noch ein Lumen."

S. 303. „Bei Embryonen von zirka 21 mm S. S. tritt die vollkommene Verbindung der medianen Thyreoideaanlage mit den seitlichen ein . . .", und weiter gibt er an, daß „die mediane Anlage die ventralen Enden der paarigen überdecken und über dieselben seitlich hinausragen". Es erscheint mir daher, namentlich wenn ich die dazu entsprechenden Holzschnitte mit den erläuternden Bemerkungen berücksichtige, unverständlich, warum Born diesen Anlagen den seitlichen Teil der Schilddrüse zugeschrieben hat.

[1]) Kastschenko[15]. S. 20. „Diese mit deutlichem Lumen versehene epitheliale Röhre wächst mit dem fortwährenden Wachstum des Embryo auffallend schwach. Ihre Länge wird nicht nur relativ,

Maurer weist zunächst auf die wichtige Tatsache hin, daß bei den niederen Wirbeltieren, wo die Anlage isoliert bleibt, der postbranchiale Körper nie Kolloid produziert. Im definitiven Zustande stellt er hier ein Bläschenkomplex dar mit einem homogenen Inhalt.

In der neueren Zeit existiert eine extreme Meinung, die von Verdun[39 40 41], Hermann und Verdun[13], nach welcher der postbranchiale Körper der Säugetiere keine Schilddrüsenkolloid bildende Funktion habe.

Wo ist die Anlage des postbranchialen Körpers? Wölflers Angabe, daß die paarige Anlage sich von der ersten Kiementasche entwickele, wurde von Born widerlegt. Letzterer erkannte ihre Beziehung zur 4. Kiementasche, als Ausstülpung ihrer ventralen Wand.

Die Ansichten, die noch bis jetzt gelten, kann man folgenderweise gruppieren:

1. Divertikel der 4. Kiementasche (Born, de Meuron, Prenant, Jacoby).

2. Unabhängig von der 4. Kiementasche:

eine selbständige Tasche (v. Bemmelen, Verdun, Groschuff, Greil).	nicht branchiogenen Ursprungs — von der Pharynxwand (His, Maurer).

Die Unabhängigkeit von der 4. Kiementasche gibt zunächst His[14] an. Indem er Borns Befunde an menschlichen Embryonen bestätigt, findet er, daß die Anlage von der ventralen Pharynxwand herrührt, etwas medial von der Stelle, wo die 4. Kiementasche einmündet. Die anatomischen Angaben von v. Bemmelen[2] sind die gleichen wie die von His:

> sondern auch absolut vermindert, aber die Dicke etwas vergrößert, indem die Röhre nach allen Richtungen viele sprossenähnliche, solide, epitheliale Vorsprünge entwickelt und sich allmählich in ein Konglomerat von epithelialen Zellsträngen .... umwandelt .... Zu gleicher Zeit wachsen die Seitenteile der mittleren Schilddrüsenanlage stark nach hinten hervor und umfassen die beiden symmetrischen, drüsigen Konglomerate von vorn und lateralwärts.... Die Struktur der mittleren und der beiden seitlichen Schilddrüsenanlagen ist in solchem Grade ähnlich, daß nach dem Verwachsen derselben ihre Grenze nicht mehr unterschieden werden kann."
>
> S. 22. „Die lateralen Anlagen werden weder lateral- noch dorsal-, sondern medianwärts der medianen Anlage beigefügt, weil die letzte noch vor der Verschmelzung mit den lateralen Anlagen dieselben lateralwärts unwächst und die Form eines Hufeisens annimmt..., die lateralen Anlagen zur Zeit der Verschmelzung nur sehr kleine Knötchen im Vergleich zu der medianen Anlage darstellen.... Aus diesen Gründen kann ich den lateralen Anlagen keine große Rolle in der Entwicklung der Gesamtmasse der Thyreoidea zuschreiben."

er fand den supraperikardialen Körper ebenfalls hinter der 4. Kiementasche, von der sie ganz unabhängig ist, nur deutet er die Anlage als eine selbständige rudimentäre Kiementasche.

Maurer[23] hat zuerst auf die phylogenetisch wichtige Tatsache hingewiesen, daß der postbranchiale Körper sich stets „hinter der letzten Kiemenspalte, einerlei ob es die 4., 5. oder 6. ist", entwickelt, er zog daraus den Schluß, daß der postbranchiale Körper „etwas von Schlundspalten verschiedenes ist", daher der Name postbranchialer Körper. Dieser Meinung von Maurer tritt Greil[10] entgegen, auf Grund der Untersuchungen bei anuren Amphibien: er beweist, daß es sich um eine letzte, durchaus selbständige Tatsache handelt im Sinne von v. Bemmelen, er nennt die Anlagen deswegen ultimobranchiale Körper. Auch nach Groschuff, Verdun (Vögel, Säugetiere, Mensch), stellt der postbranchiale Körper eine selbständige Tasche dar. Wie es aus der Literatur folgt, zweifelt keiner von den neueren Forschern an der Unabhängigkeit des postbranchialen Körpers von der 4. Kiementasche, seine Beziehung zu derselben ist nach Groschuff[12] erst eine sekundäre.

Über Beziehungen von intrathyreoidealen Zysten der Säugetiere zum postbranchialen Körper. Zysten in Fällen von Schilddrüsenaplasien beim Menschen.

Bei Embryonen vom Rind und vom Schwein fand schon Wölfler[44] eine kanalartige Bildung — primärer Drüsenspalt — in der paarigen Schilddrüsenanlage.

Prenant[31] beschrieb bei Schafsembryonen bis zu 10 cm Länge in dem postbranchialen Körper nach der Vereinigung desselben mit der Schilddrüsenanlage einen buchtigen Hohlraum unter dem Namen Zentralkanal. Bei älteren Embryonen und beim erwachsenen Tiere schwindet derselbe. Nach Simon[33] existiert dieser Kanal beim Schaf bis zu 265 mm Körperlänge, beim Kalb bis 180 mm, beim Schwein bis 66 mm.

Kohn[17] beschreibt einen Zentralkanal des Kaninchens in ganz ausführlicher Weise. Er soll beim Kaninchen nie fehlen, bei den Embryonen, sowie beim erwachsenen Tier. „Bei Neugeborenen liegt er mehr medianwärts, noch weiter medianwärts bei älteren Kaninchenembryonen, so daß man den Eindruck gewinnt, daß er von der medianen Seite her in die Schilddrüse eingedrungen und später von dieser umwachsen worden sei . . ., im allgemeinen bei jungen Tieren spaltförmig, bei alten zystenartig . . . . Dieser Hohlraum besitzt vielfache Ausstülpungen, Divertikel, und wird dadurch einem größeren Ausführungsgang einigermaßen ähnlich . . . . Sehr eigenartig ist die Auskleidung dieses Hohlraumes. Sie ist eine unzweifelhaft epitheliale, trägt aber keinen einheitlichen Charakter. Das Epithel ist ein- oder mehrschichtig, zylindrisch oder kubisch, platt bis flach endothelartig, und alle diese verschiedenen Epithelformationen kommen in der Wand eines und desselben Ganges vor, ja sogar schon auf einen einzigen Querschnitt durch denselben wechseln die verschiedenartigsten Epithelien

in bunter Folge .... Hohe, flimmertragende Zylinderepithelzellen fand ich sowohl bei Neugeborenen, als auch bei erwachsenen Tieren. Namentlich die oben erwähnten Divertikel, enge Ausstülpungen im Umkreise des Ganges, sind oft von hochzylindrischem Flimmerepithel ausgekleidet." Auch bei der Katze fand Kohn stets in unmittelbarer Nähe des inneren Epk. zystische Hohlräume.

Verdun[41] fand bei zahlreichen Säugetieren bald mehr, bald weniger häufig (konstant bei der Katze) ebenfalls zystische Hohlräume innerhalb der Schilddrüse, die er als Rest des postbranchialen Körpers auffaßt. Bei jüngeren menschlichen Embryonen (3—37 mm) vermißte Verdun[41] derartige Gebilde, wohl fanden später Hermann und Verdun[13] bei drei größeren menschlichen Embryonen 1 mal einseitig (Embryo 55 mm), 2 mal beiderseits (63/82 und 95/135 mm) in der Nähe des Epk. IV, analoge zystische Bildungen. Beim erwachsenen Menschen sind meines Wissens innerhalb der Schilddrüse keine analoge Bildungen gefunden worden.

Auf Grund der entwicklungsgeschichtlichen Tatsachen kann man sagen, daß keiner der Autoren bewiesen hat, daß der postbranchiale Körper der Säugetiere Schilddrüsengewebe produziert. Die Annahme einer kolloidbildenden Funktion besteht seit der Beobachtung von Born[4], daß der postbranchiale Körper mit der medianen Schilddrüsenanlage verschmilzt und sich dann nicht mehr von dem Gewebe der letzteren unterscheiden läßt. Bei niederen Wirbeltieren, bei denen die Anlage isoliert bleibt, bildet sie sich zu Bläschen ohne Kolloid um, was zuerst von Maurer[23] betont wurde. Bei Vögeln besteht sie auch manchmal aus soliden Nestern. Erst in der neueren Zeit, in welcher gerade die kolloidbildende Funktion der lateralen Schilddrüsenanlage angezweifelt wurde, liegt eine vereinzelte Beobachtung von Kolloidbläschen im postbranchialen Körper der Säugetiere vor, die von Maurer[24] bei Echidna, bei welcher die Anlage, wie bei den niederen Wirbeltieren, isoliert bleibt. Hier aber stellt der postbranchiale Körper im definitiven Zustande auch ein unbedeutendes Gebilde im Vergleich mit der medianen Schilddrüse dar und entwickelt sich auch später als die letztere. Die Schilddrüse zeigt hier trotz des Ausbleibens der Verschmelzung mit dem postbranchialen Körper die gleiche Form wie bei anderen Säugetieren. Wenn die Bläschen des postbranchialen Körpers auch Kolloid hier enthalten, so darf man dies vielleicht nur als Kolloid im histologischen Sinne des Wortes auffassen, denn physiologisch ist

ja nicht alles Kolloid, was glänzt. Ich erinnere an die Kolloidproduktion der Parathyreoidea in einer Form, die manchmal dem der Schilddrüse morphologisch ganz gleicht. Trotzdem hat dasselbe funktionell mit dem der Schilddrüse nichts zu tun. Hier kann nur das Experiment das Richtige entscheiden.

In Fällen von Schilddrüsenaplasie beim Menschen (Marsch[22], Aschoff[1], Peucker[30], Erdheim[7]) war in keinem Falle an Stelle des postbranchialen Körpers Schilddrüsengewebe nachweisbar. Man fand im Anschluß an das Epk. IV zystische Bildungen, welche die meisten Autoren als Rest des postbranchialen Körpers betrachteten. Es sind auch Fälle mit halbseitiger Schilddrüsenaplasie bekannt (Erdheim[7]). In denselben stimmen die Befunde der aplastischen Seite mit denen bei beiderseitigen Aplasien überein. Es sind an der Hand der vollkommen übereinstimmenden anatomischen Befunde der Autoren nur zwei Kombinationen möglich: 1. es bilden alle drei Anlagen Kolloid und sämtliche sind aplastisch, 2. es bildet nur die mediane Kolloid, dieselbe ist aplastisch, der postbranchiale Körper findet sich in seinem natürlichen verkümmerten Zustande in Form von Zysten. Gegen die erste Möglichkeit läßt sich einwenden: die Fälle mit halbseitiger Aplasie zeigen, daß nicht immer alle drei Anlagen zu gleicher Zeit aplastisch sein müssen. Es ist deshalb durchaus unwahrscheinlich und nur auf Zufall beruhend, daß bei beiderseitigen Aplasien immer alle drei Anlagen aplastisch sind. Es erscheint darum die zweite Möglichkeit viel näher gelegen, nach der der postbranchiale Körper keine Schilddrüsenkolloid bildende Funktion hat. Je mehr Fälle mit Schilddrüsenaplasien bekannt werden, die in dem uns interessierenden Punkte die gleichen Ergebnisse zeigen, desto mehr wächst die Sicherheit, daß der postbranchiale Körper mit der Schilddrüse funktionell nichts zu tun hat.

Ob die bei Tieren und bei Menschen in Fällen von Schilddrüsenaplasie gefundenen Zysten (sowie die oben von mir beschriebenen intrathyreoidealen postbranchialen Zysten) mit dem postbranchialen Körper identisch sind, ist eine andere Frage. Groschuff[12] der dem postbranchialen Körper

die Kolloidproduktion nicht abspricht,[1]) hält es nicht für berechtigt diese Zysten mit dem postbranchialen Körper zu identifizieren. Zur Beurteilung der Zysten zieht er in Betracht den unverbrauchten Teil der dorsalen Wand der 4. Kiementasche in Fällen, wo die Zysten sich eng dem Thymusmetamer 4 anschließen und ferner einen zwischen der 4. Kiementasche und dem postbranchialen Körper gelegenen, indifferenten, rudimentären Kiemendarmteil.

In den oben von mir beschriebenen Fällen mit postbranchialen Zysten kann es sich nicht um die dorsale Bucht der 4. Kiementasche handeln, und zwar aus dem Grunde, weil die Zysten sich auch in Fällen mit extrathyreoidealer Lage des Epk. IV fanden, (Fall 3 rechts, Fall 4). Die Derivate der 4. Kiementasche halten aber stets zusammen, so daß bei einer extrathyreoidealen Lage des Epk. IV (Mensch) das manchmal beobachtete Thymusmetamer 4 auch außerhalb der Thyreoidea liegt dem Epk. IV dicht aufsitzend, bei einer manchmal vorkommenden intrathyreoidealer Lage des Epk. IV falls es überhaupt zur Ausbildung kommt, die gleiche extrathyreoideale Lage zeigt (ein Fall von Petersen[29] und Fall 8 der vorliegenden Arbeit, Fig. 24, Taf. IV). Bei Tieren mit konstanter Ausbildung des Thymus 4 und intrathyreoidalen Lage des Epk. IV, findet sich das erstere auch innerhalb der Thyreoidea (Katze). Auf Grund dessen erscheint es mir sehr unwahrscheinlich, daß bei einer extrathyreoidealen Lage der Derivate der 4. Kiementasche die dorsale Bucht der gleichen Tasche intrathyreoideal bleibt. Damit will ich selbstverständlich nicht die Existenz von Zysten aus der 4. Kiementasche bezweifeln.

Die Existenz von Zysten eines zwischen der 4. Kiementasche und dem postbranchialen Körper gelegenen Kiemendarmteiles erscheint ebenfalls möglich. Dafür würden auch die oben beschriebenen Epithelkörperchenreste einer rudimentären, d. h. unterhalb der 4. Kiementasche gelegenen Kiementasche, sprechen. Gegen diese Auffassung von Groschuff[12] läßt sich aber der wichtige Punkt einwenden, daß die Zysten bei vielen Tieren schon

[1]) Es handelt sich mehr in diesem Punkte um eine vorläufige noch nicht begründete Mitteilung, eine genauere Schilderung des postbranchialen Körpers wird in Aussicht gestellt.

in der frühesten embryonalen Zeit auftreten, und es wäre deswegen zu erwarten, daß die entsprechenden Bildungen am Kiemendarm vor ihrer Ablösung von demselben sich nachweisen lassen.

Nach sämtlichen Forschern läßt sich im postbranchialen Körper auch nach der Verschmelzung mit der Schilddrüse noch lange Zeit ein primäres Lumen erkennen, und es erscheint am nächsten, in dem Zentralkanal dies zystisch erweiterte primäre Lumen anzusehen. In dieser Auffassung hat mich besonders der Fall 8 Bracher gestützt. Hier sind dem Zentralkanal ein drüsiges Parenchym solide Zellhaufen und Zellhaufen mit kleineren Lumina, angeschlossen. Die einzelnen Zellen weichen auffallend von denen der Thyreoidea und der Parathyreoidea ab. Genaueres siehe beim betreffenden Falle. Hier möchte ich nochmals die großen polyedrischen protoplasmareichen Zellkörper und das Vorkommen von Flimmerhaaren in manchen Zellhaufen an den die Lumina begrenzenden Zellen hervorheben. Der postbranchiale Körper liefert bei seiner Anlage bei den Säugetieren eine epitheliale Röhre mit soliden Sprossen. Auf Grund der Entwicklungsgeschichte findet sich nur die Möglichkeit, in diesem von dem spezifischen Thyreoideal- sowie Parathyreoidealgewebe ganz verschiedenen Gewebe den Rest des drüsigen Teiles des postbranchialen Körpers und in dem Zentralkanal das zystisch erweiterte Lumen desselben anzusehen. In den übrigen Fällen finden sich im Anschluß an den Zentralkanal keine derartigen Zellhaufen, wenigstens keine von denen mit den charakteristischen großen protoplasmareichen Zellen, sondern deutliche Zellhaufen der Parathyreoidea. Aber auffällig ist der Umstand, daß zwischen dem Zentralkanal und den Parathyreoidealzellhaufen sich stets kleinere Gruppen von isolierten und zusammenhängenden, durch einschichtiges kubisches und plattes Epithel ausgekleidete kleine Zysten finden (Fig. 9, 20 u. 22B, Taf. IV).

Durch diese Lage der kleinen zystischen Gebilde zwischen Epk. und dem Zentralkanal bekam man stets den Eindruck, daß es sich um etwas von den Parathyreoidealzellhaufen resp. zystisch degenerierten Parathyreoidealzellhaufen Verschiedenes handelt. Und nur der Fall Bracher gab Aufschluß; hier fehlen

zwischen Zentralkanal und dem Epk. diese Zystchen; ihre Stelle nehmen die eben beschriebenen Zellhaufen mit großen, protoplasmareichen Zellen ein. Daß der Zentralkanal nicht etwa ein abgeschnürter Teil des Ductus thyreoglossus ist, zeigen sein Anschluß an die Derivate der 4. Kiementasche sowie ein Epk. V, zu dem ich gleich übergehe.

Wo ist die Anlage der versprengten Zellhaufen der Parathyreoidea?

Zur Entscheidung der Frage nach der Herkunft der versprengten Zellhaufen der Parathyreoidea lassen sich mit Sicherheit die Fälle verwerten, wo die Lage des oberen Epk. resp. das Vorhandensein oder Fehlen desselben außerhalb der Thyreoidea bekannt ist. Das untere, d. h. das Epk. III, kommt kaum in Betracht, denn dieses kommt nach den entwicklungsgeschichtlichen Verhältnissen in keine Beziehung zur Thyreoidea: es wird mit der Thymus 3 vom Schlunddarm abgelöst und nach unten versenkt. Die von demselben abgesprengten Teile finden sich, wie im 1. Teil auseinandergesetzt wurde, zwischen unterem Thyreoidealpol und Thymus.

In zwei Fällen — Bucher und Reusser (3 und 4) — wurden die Epk. abpräpariert. Bei Bucher fehlte das linke obere Epk., es fanden sich aber in der entsprechenden Drüsenhälfte zahlreiche isolierte, solide sowie zu einem großen Zystenkomplex umgewandelte Zellhaufen der Parathyreoidea (in der Gesamtmasse einem Epk. entsprechendes Gewebe), und es erscheint nahe, in demselben ein verlagertes Epk. zu sehen. Es handelt sich hier um ein in zahlreiche Teile zerrissenes Epk. IV. In den Fällen 1 und 2 (Meyer, Dietrich) handelt es sich höchst wahrscheinlich ebenfalls um analoge Fälle, denn das versprengte Gewebe ist sehr reichlich. In der rechten Drüsenhälfte bei Bucher, wo das Epk. IV außerhalb der Thyreoidea lag, mit der letzteren nur durch lockeres Bindegewebe verbunden, fanden sich aber ebenfalls in ganz spärlicher Zahl versprengte Zellhaufen der Parathyreoidea. Bei Reusser waren beide oberen Epk. außerhalb der Thyreoidea und analog dem Fall Bucher rechts, hier ebenfalls in etwas reichlicherer Menge versprengte Zellhaufen der Parathyreoidea. Ich verweise auf die halb-

schematische Fig. 20, Taf. IV, welche das in die Schilddrüse eingekeilte Epk. IV zeigt (epk.), ferner den Zentralkanal (A) und jenseits desselben, d. h. nicht zwischen dem Epk. IV und dem Zentralkanal, sondern zwischen letzterem und vorderer Peripherie der Schilddrüse noch versprengte Zellhaufen der Parathyreoidea (Z). Die Lage derselben an dem Zentralkanal, und zwar an der dem Epk. IV abgewendeten Seite, spricht für die Unabhängigkeit dieser Zellhaufen von dem Epk. IV, und man kann sie nicht anders deuten, als im Sinne der Existenz eines Epk. V. Ihr Gesamtvolumen ist weitaus geringer als das des Epk. IV, und das Epk. V ist gewöhnlich kleiner als das Epk. IV. Verdun[42] wies beim Hühnchen Verhältnisse nach, die meinen Befunden beim Menschen ähnlich sind. Abgesehen von Epk. III und IV, fand er im Anschluß an den postbranchialen Körper Epk.-Reste, die er ebenfalls als Anlage einer fünften Kiementasche betrachtet, ferner auch Thymusreste. In einem Falle (Fall 2, Dietrich) fand ich, ganz dicht dem Zentralkanal angelegen, einen lymphadenoiden Gewebsstreifen (Fig. 9a, Taf. IV) ohne Hassalsche Körperchen und Teilung in Rinde und Mark; dieser Streifen entfernte sich auf der einen Seite etwas vom Zentralkanal und schwoll daselbst zu einem kleinen Zellhaufen der Parathyreoidea an (Fig. 9, mit Z bezeichnet, Taf. IV).

In aller Kürze lassen sich die Ergebnisse des 2. Teiles der vorliegenden Untersuchungen in folgender Weise zusammenfassen:

1. In der Thyreoidea finden sich versprengte Zellhaufen der Parathyreoidea (d. h. des Epithelkörperchens).

2. Beim Fehlen einer oberen Parathyreoidea (Epithelkörperchens der vierten Kiementasche = Epk. IV) findet sich dasselbe häufig (oder immer?) intrathyreoideal, selten als zusammenhängende Gewebsmasse, weitaus häufiger in Form zahlreicher isolierter Zellhaufen.

3. Es finden sich spärliche versprengte Zellhaufen der Parathyreoidea auch beim Vorhandensein eines oberen Epithelkörperchens, d. h. bei einer extrathyreoidealen Lage des Epk. IV. Diese Zellhaufen der Parathyreoidea halte ich für ein selbständiges drittes Epithelkörperchen, das ein

Epithelkörperchenmetamer einer rudimentären fünften Kiementasche darstellt. Das Gesamtvolumen dieser Zellhaufen des Epk. V stellt nur einen kleinen Bruchteil eines Epk. IV dar.

4. In den atrophischen Schilddrüsen der von mir untersuchten Kretinen und Idioten findet sich, analog den Befunden von Prenant, Simon, Kohn, Nicolas bei Tieren auch ein Zentralkanal — eine buchtige Zyste —, wahrscheinlich als Rest des primären Lumens des postbranchialen Körpers (resp. der lateralen Schilddrüsenanlage).

5. Der Zentralkanal ist von anderen intrathyreoideal gelegenen Kiemendarmresten begleitet, sei es Epk. IV oder Epk. V.

6. Dem Zentralkanal sind kleinere zystische Bildungen angeschlossen, die zwischen demselben und dem versprengten Epithelkörperchengewebe gelegen sind, in einem Falle finden sich in der gleichen topographischen Lage solide Zellhaufen und Zellhaufen mit kleineren Lumina, die ihrer histologischen Struktur nach weder der Thyreoidea, noch der Parathyreoidea angehören können (große, protoplasmareiche Zellkörper, manchmal Flimmerhaare in den kleineren Lumina). Ich halte diese Zellhaufen für einen Rest des drüsigen Parenchyms des postbranchialen Körpers und den kleineren Zystenkomplex für die gleichen Gebilde mit zystischer Umwandlung. Den Zentralkanal kann man den anatomischen Verhältnissen entsprechend postbranchiale Hauptzyste, die kleineren Zystchen postbranchiale Nebenzysten, und die dem letzteren entsprechenden Zellhaufen postbranchiale Zellhaufen nennen.

7. Die versprengten Zellhaufen der Parathyreoidea stellen keine Besonderheit der atrophischen Kretinendrüsen dar: ich fand sie in zufälliger Weise dreimal auch in nicht atrophischen Schilddrüsen, hingegen sind die Reste des postbranchialen Körpers möglicherweise nur eine Eigentümlichkeit der atrophischen Kretinen- und Idiotendrüsen, in normalen Drüsen fand ich sie nicht. Vielleicht begünstigt in den kretinistischen Schilddrüsen die frühzeitige Atrophie des umgebenden Gewebes, d. h. des spez. Schilddrüsengewebes, das Erhaltensein der postbranchialen Reste.

Am Schluß möchte ich nochmals bemerken, daß die versprengten Zellhaufen der Parathyreoidea sowie die Zellhaufen des postbranchialen Körpers von Wichtigkeit sind für die Strumafrage. Unter den zahllosen strumösen Knötchen in atrophischen Kretinenschilddrüsen fand ich einige Male Knötchen, die den Bau des Epithelkörperchens wiedergeben. Ich nannte sie Strumae aberratae parathyreoideae. Nur einmal fand ich ein Knötchen, und zwar in dem Falle mit den postbranchialen Zellhaufen, das zum größten Teil aus den charakteristischen großen Zellen des postbranchialen Körpers bestand. Es gibt eine Struma postbranchialis. Die genauere Mitteilung behalte ich mir für eine weitere Publikation vor.

Meinem hochverehrten Chef und Lehrer, Herrn Professor Langhans, spreche ich meinen innigsten Dank aus für seine gütige Unterstützung sowie für das stets rege Interesse, mit welchem er meine Untersuchungen verfolgte.

Literatur.

1. Aschoff, L., Über einen Fall von angeborenem Schilddrüsenmangel. Med. Gesellschaft Göttingen. Deutsche Med. Wochenschrift (Vereinsbeilage) Nr. 25, Jahrg. 1899.
2. van Bemmelen, J. F., Über die Supraperikardialkörper. Anat. Anzeiger, Bd. 4, 1889.
3. Benjamins, C. E., Über die Glandula parathyreoidea. Zieglers Beiträge, Bd. 31, 1902.
4. Born, G., Über die Derivate der embryonalen Schlundbogen und Schlundspalten bei Säugetieren. Arch. f. mikr. Anat., Bd. 22, 1883.
5. Erdheim, J., Beiträge zur Kenntnis der branchiogenen Organe des Menschen. Wiener Klin. Wochenschrift, Bd. 41, 1901.
6. Derselbe, Zur normalen und pathologischen Histologie der Glandula thyreoidea, parathyreoidea und Hypophysis. Zieglers Beiträge, Bd. 33, 1903.
7. Derselbe, I. Über Schilddrüsenaplasie, II. Geschwülste des Duct. thyr., III. Über einige menschliche Kiemenderivate. Zieglers Beiträge, Bd. 35, 1904.
8. Derselbe. Beiträge zur pathologischen Anatomie der menschlichen Epithelkörperchen. Zeitschrift für Heilkunde, Bd. 25, 1904.
9. Getzowa, S., Über die Thyreoidea von Kretinen und Idioten. Dieses Archiv, Bd. 180, 1905.

10. Greil, Über die Anlage der Lungen sowie der ultimobranchialen (postbranchialen, supraperikardialen) Körper bei anuren Amphibien. Anat. Hefte, 29 Bd., Heft 89, 1905.
11. Groschuff, K., Bemerkungen zu der vorläufigen Mitteilung von Jacoby: Über die Entwicklung der Nebendrüsen, der Schilddrüse und der Karotidendrüse. Anat. Anz., Bd. 12, 1896.
12. Derselbe, Über das Vorkommen eines Thymussegmentes der vierten Kiementasche beim Menschen. Anat. Anz., Bd. 17, 1900.
13. Hermann, G., und Verdun, P., Persistance des corps postbranchiaux chez l'homme. Compt. rend. de la Soc. de Biol., 1899.
14. His, W., Menschliche Embryonen.
15. Kostschenko, N., Das Schicksal der embryonalen Schlundspalten bei Säugetieren. Arch. f. mikr. Anat., Bd. 30, 1887.
16. Kohn, A., Studien über die Schilddrüse. Archiv für mikr. Anat., Bd. 44, 1895.
17. Derselbe, Studien über die Schilddrüse II. Arch. f. mikr. Anat., Bd. 48, 1896.
18. Derselbe, Die Epithelkörperchen. Ergebn. der Anat. und Entw., Bd. 9, 1899.
19. Krompecher, Beiträge zur Lehre von den Plasmazellen. Zieglers Beiträge, Bd. 24.
20. Kürsteiner, W., Die Epithelkörperchen des Menschen in ihrer Beziehung zur Thyreoidea und Thymus. Anat. Hefte, 1898, I. Abt., Bd. 11. 1898.
21. Maresch, R., Kongenitaler Defekt der Schilddrüse bei einem 11jährigen Mädchen mit vorhandenen Epithelkörperchen. Zeitschr. f. Heilkunde, Bd. 19, 1898.
22. v. Marschalko, Über die sogenannten Plasmazellen. Arch. f. Derm. und Syph., 1895.
23. Maurer, F., Schilddrüse, Thymus und Kiemenreste der Amphibien. Morphol. Jahrbücher, Bd. 13, 1888.
24. Derselbe, Die Schlundspalten-Derivate von Echidna. Verhandlungen der Anat. Gesellschaft, 13. Versammlung, Tübingen 1899. Ergänz.-Heft z. 16. Bd. d. Anat. Anz., 1899.
25. Derselbe, Referat in Hertwig, Handbuch der vergl. und exp. Entwicklungsl., Bd. 2, Abt. I, 1902.
26. De Meuron, Recherches sur le developpement du Thymus et de la glande thyréoïde. Recueil zoologique suisse, t. 3, 1886.
27. Müller, L. R., Beiträge zur Histologie der normalen und erkrankten Schilddrüse. Zieglers Beiträge, Bd. 19, 1896.
28. Nicolas, A., Recherches sur les vesicules à l'épithelium cilié annexées aux derivés branchiaux. Avec quelques remarques sur les glandules parathyréoïdes. Bibl. anat., Nancy 1896, zitiert bei Kohn[18].
29. Petersen, Anatomische Studie über die Glandulae parathyreoideae des Menschen. Dieses Archiv, Bd. 174, 1904.

30. Pencker, H., Über einen neuen Fall von kongenitalem Defekt der Schilddrüse mit vorhandenen Epithelkörperchen. Zeitschr. f. Heilk., Bd. 20, 1899.
31. Prenant, A., Contribution à l'étude du développement organique et histologique du thymus, de la glande thyréoïde et de la glande carotidienne. La Cellule, t. 10, 1894.
32. Sandström, S., Referat im Jahresbericht u. Schmidts Jahrbüchern, 1880.
33. Simon, Ch., Thyréoide latérale et glandule thyréoïdienne chez les mammifères. Thèse de Nancy, 1896.
34. Schaper A., Über die sogenannten Epithelkörper (Glandulae parathyreoideae) in der seitlichen Nachbarschaft der Schilddrüse und der Umgebung der Arteria carotis der Säuger und des Menschen. Arch. f. mikr. Anat., Bd. 46, 1895.
35. Schmidt, M. B., Über die Flimmerzysten der Zungenwurzel und die drüsigen Anhänge des Duct. thyr. Jena 1896.
36. Schreiber, L., Beiträge zur Kenntnis der Entwicklung und des Baues der Glandula parathyreoidea (Epithelkörperchen) des Menschen. Archiv f. mikr. Anat., Bd. 52, 1898.
37. Streckeisen, A., Beiträge zur Morphologie der Schilddrüse. Dieses Arch., Bd. 103, 1886.
38. Stieda, L., Untersuchungen über die Entwicklung der Glandula thymus, Glandula thyreoidea und Glandula carotica. Leipzig 1881.
39. Verdun, P., Sur les glandules satellites de la thyroide du chât et les cystes qui en derivent. Compt. rend. de la Soc. de Biol., 1896.
40. Derselbe, Sur les derivés de la quatrième poche branchiale chez le chât. Compt. rend. de la Soc. de Biol., 1897.
41. Derselbe, Contribution à l'étude des dérivés branchiaux chez les vertebrés superieurs. Thèse de Doctorat et Sciences, Paris 1898.
42. Derselbe, Sur les derivés branchiaux du poulet. Compt. rend. de la Soc. de Biol., 1898.
43. Welsh, P. A., Journ. of Anat and Physiol., Vol. 32, 1898, N. S. Vol. 12, zit. bei Erdheim[6].
44. Wölfler, A., Über die Entwicklung und den Bau der Schilddrüse. Berlin 1880.
45. Zuckerkandl, Die Epithelkörperchen von Delephys Azara nebst Bemerkungen über Epitelkörperchen des Menschen. Anat. Hefte, I. Abt., Bd. 19, 1902.

Erklärung der Abbildungen auf Taf. III, IV, V.

Fig. 1, Taf. III. Ungegliedertes Epithelkörperchen. An der Peripherie eine Rindenschicht (R). Leitz Okul. 1, Obj. 3.
Fig. 2, Taf. III. Netzförmiges Epk. Leitz Okul. 1, Obj. 3.
Fig. 3, Taf. III. Spongiöses Epk. F — Fettzellen, m — Mastzellen.

Fig. 4, Taf. III. Wasserhelle Zellen von verschiedener Größe. Breite Stromabalken (S). C — Kolloid. Zeiß Okul. 1, Obj. E.

Fig. 5. Taf. III. Wasserhelle Zellen mit körnigem Protoplasma an der Peripherie der Zellen — links; rechts syncytiumähnliche Zellgruppen. Zeiß Okul. 1, Obj. E.

Fig. 6, Taf. V. Wasserhelle (1), rosarote (2) Zellen, Übergänge zwischen denselben (3), syncytiumähnliche Zellgruppen (4); Kolloid als interzelluläre, größere Kugeln, Kolloid als intrazelluläre Kügelchen (c), m — Mastzellen (die Farbe der Granula entspricht nicht der Wirklichkeit, sie sollte violett gezeichnet werden). Zeiß Okul. 1, Obj. E.

Fig. 7, Taf. V. Kolloid in einem schilddrüsenähnlichen Follikel, oben; unten als eine größere Masse mit einzelnen zackigen Fortsätzen zwischen den angrenzenden Zellen. Leitz Okul. 1, Obj. 7.

Fig. 8, Taf. V. Epk. mit kleinen zystischen Bläschen links unten und rechts oben vom zystischen Gange (G). S — Stroma mit Gefäßen. Zeiß Okul. 1, Obj. A.

Fig. 9, Taf. IV. Versprengte Zellhaufen der Parathyreoidea bei Dietrich (Fall 2 aus dem zweiten Teile der Arbeit). A — postbranchiale Hauptzyste (Zentralkanal), B — postbranchiale Nebenzystchen. Nach unten von B die versprengten Zellhaufen der Parathyreoidea, solid und mit Lumina (1, 2, 3,). Zwischen dem versprengten Gewebe atrophisches Schilddrüsengewebe. a — lymphadenoider Gewebstreifen. Zeiß Okul. 1, Obj. A.

Fig. 10, Taf. V. Aus der Abb. 9 mit 2 bezeichneter Zellhaufen mit Ölimmersion (Zeiß Okul. $\frac{1}{12}$) gezeichnet.

Fig. 11, Taf. IV. Aus der Abb. 9 mit 3 bezeichneter Zellhaufen bei stärkerer Vergrößerung (Zeiß Okul. 1, Obj. E) gezeichnet, aus syncytiumähnlichen Zellgruppen und wasserhellen Zellen bestehend.

Fig. 12, Taf. III. Aus der Abb. 9 mit 1 bezeichneter Zellhaufen bei Leitz Okul. 4, Obj. 3 aus einem tieferen Schnitte gezeichnet. W — Welshsche Zellen (oxyphile), die Grenzlinien sind schärfer gezeichnet als dies der Vergrößerung entspricht F — Follikel, C — Zysten. Zwischen den versprengten Zellhaufen der Parathyreoidea atrophisches Schilddrüsengewebe.

Fig. 13, Taf. IV. Der gleiche Fall. Versprengte Zellhaufen der Parathyreoidea mit zystischer Degeneration. Leitz Okul. 1, Obj. 7.

Fig. 14, 15, 16, Taf. IV. Bucher, Fall 3. Rechte Drüsenhälfte mit versprengten Zellhaufen. Erkl. im Text.

Fig. 17, Taf. V. Derselbe Fall. Zystisch degeneriertes, versprengtes Gewebe der Parathyreoidea. Leitz Okul. 1, Obj. 7. Ent-

spricht der Stelle G aus der in natürlichen Größe gezeichneten Figur 15.

Fig. 18, Taf. IV. Derselbe Fall, linke Schilddrüsenhälfte. Versprengte Zellhaufen der Parathyreoidea (Z). Links atrophische Schilddrüsenbläschen. Oben 2 Zysten. Zeiß Okul. 1, Obj. A.

Fig. 19, Taf. V. Derselbe Fall. Ein anderer versprengter Zellhaufen der Parathyreoidea, mit Ölimmersion (Zeiß $\frac{1}{12}$) gezeichnet. Wasserhelle Zellen mit eosinroten Grenzlinien und interzellulären Kolloidmassen (c).

Fig. 20, Taf. IV. Reußer, Fall 4, zweiter Teil. Eine Schilddrüsenhälfte bei Lupenvergrößerung. Ist — Isthmus, epk — Epithelkörperchen, A — postbranchiale Hauptzyste (Zentralkanal), B — postbranchiale Nebenzysten, Z — versprengte Zellhaufen der Parathyreoidea.

Fig. 21, Taf. IV. Derselbe Fall. Aus der Fig. 20, Stelle Z, mit Leitz Okul. 1, Obj. 7. Versprengtes Gewebe der Parathyreoidea, 1 — Follikel, 2 — syncytiumähnliches Gewebe, 3 — Zerfall in dunkel Zellen, 4 — Beginn von Lumenbildung.

Fig. 22. Taf. IV. Derselbe Fall. Aus der Fig. 20 (A) mit Zeiß Okul. 1, Obj. A gezeichnete postbranchiale Hauptzyste (A), postbranchiale Nebenzysten (B). a — Übergang des mehrschichtigen Flimmerepithels in einschichtiges, endothelartiges.

Fig. 23, Taf. IV. Fall 5. Versprengter Zellhaufen der Parathyreoidea. Zeiß Okul. 1, Obj. E.

Fig. 24. Taf. IV. Bracher (Fall 8). sk — Schilddrüsenkapsel, epk — inneres Epithelkörperchen, thm — Thymusläppchen; z, z' — Zellhaufen des postbranchialen Körpers. Leitz Okul. 1, Obj. 3.

Fig. 25, Taf. IV. Derselbe Fall. A — postbranchiale Hauptzyste, Z — postbranchiale Zellhaufen. Zeiß, Okul. 1, Obj. A.

Fig. 26, Taf. V. Derselbe Fall. Postbranchiale Zellhaufen mit großen polyedrischen, protoplasmareichen Zellen, durch wasserhelle Spalten voneinander getrennt, letztere sind leider im Zellhaufen rechts beim Drucken verwischt. Zeiß Ölimm. $\frac{1}{12}$.

Nachtrag.

Nach dem Absenden meiner Arbeit hatte Herr Professor Langhans die Güte, mir die mikroskopischen Präparate einer Strumaform vorzulegen, welche er in einer demnächst in diesem Archiv erscheinenden Arbeit als großzellige kleinalveoläre Struma bezeichnet. Die epithelialen Zellen derselben

stimmen vollständig mit den großen protoplasmareichen Zellen der postbranchialen Zellhaufen, und im ganzen Bau stimmt diese Strumaform mit dem oben erwähnten postbranchialen strumösen Knötchen überein.

Um nicht nochmals auf den gleichen Gegenstand eingehen zu müssen, will ich dasselbe jetzt genauer schildern. In der Fig. 24, Taf. IV ist es, leider, nur in Umrissen angegeben (unter dem peripherischen Winkel, in der Nähe der peripherischen Gruppe der postbranchialen Zellhaufen). Es ist 1 mm lang, 1/2 mm breit, 2 mm dick; das ganze Knötchen besteht aus kleinen Alveolen (die größeren 90 μ : 45 μ, meist 45 μ : 35 μ), mit dünner, bindegewebiger Wand, in der spärliche leere Blutgefäße sich finden. Die Alveolen sind zum großen Teil von soliden Zellmassen mit großen, protoplasmareichen, polyedrischen Zellen ausgefüllt. Zwischen den Zellen wasserhelle Lücken etwa von der Weite der Interzellularbrücken der Riffzellen, viele noch breiter, sie gleichen der Abb. 26, Taf. V aus den postbranchialen Zellhaufen. Der Zellkörper ist groß, stark tingiert, scharf polyedrisch, der Kern ebenfalls groß, mäßig chromatinreich, rund oder manchmal mit teilweise leicht gerunzelter Kernmembran. In anderen Alveolen finden sich Bläschen mit einschichtigem stark tingiertem Zylinderepithel, manchmal auch kubischem. Die Bläschen sind manchmal nach dem Lumen hin gefaltet. Es nimmt immer nur je ein Bläschen, rund oder gefaltet, eine Alveole ein. Fast ebensohäufig finden sich gewundene Kanäle vom gleichen Aussehen mit basalen Kernen. Die Lumina der Bläschen und Kanäle sind bald leer, bald mit körnigen, krümeligen (rosaroten mit Häm.-Eosin, bräunlich nach van Gieson) Massen gefüllt, die sich zu kolloidähnlichen, runden Massen eindicken. Letztere nie mit Retraktionserscheinungen an der Peripherie, im Innern jedoch mit einzelnen rundlichen, hellen Stellen (Vakuolen?). Manchmal finden sich in den Lumina isolierte, große, protoplasmareiche, polyedrische Zellen. Auch der Inhalt der Bläschen ist in diesem Knötchen zum Verwechseln gleich dem in den postbranchialen Zellhaufen. In manchen Zylinderzellbläschen mit hohen Epithelien enden nach dem Lumen hin die Zellen mit hohen (etwa ein Drittel ihrer Höhe einnehmend), runden, mit eosinroten Linien scharf begrenzten Kuppen, während die ganze Zelle hell erscheint, jedoch nicht wie in den wasserhellen Zellen der Parathyreoidea; im Innern der Zellen findet sich in gleichmäßiger Verteilung deutlich fädiges Protoplasma. Ich muß noch bemerken, daß auch in manchen dunklen, protoplasmareichen Zellen mit besonders großem Zellkörper vielfach das Protoplasma fädig erscheint.

Eine kleinere Zahl der peripherisch gelegenen Alveolen erscheint wie komprimiert; die kleineren dunkleren Kerne liegen ziemlich dicht nebeneinander, die wasserhellen Zwischenräume sind nicht erkennbar. Auch die postbranchialen Zellhaufen bestehen manchmal zum Teil oder durchweg aus solchen kleineren Zellen ohne Zwischenlücken.

Herr Professor Langhans hat sich vom identischen Aussehen dieses postbranchialen Strumaknötchens mit der großzelligen, kleinalveolären Strumaform und den postbranchialen Zellhaufen überzeugen können. Da Herr Professor Langhans mehrere Fälle von großzelligen kleinalveolären Strumen mitteilen wird, so dürfte damit ein nicht allzu seltenes Vorkommen einer Struma postbranchialis bewiesen sein.

XIII.

Ein Fall von Hernia retroperitonaealis Treitzii

Von

Dr. Hermann Schöppler,

k. bayr. Oberarzt, Militär-Assistent am Pathologischen Institut München.

(Mit 1 Textfigur.)

Wenn Mański[21] seine Arbeit aus dem Jahre 1893 mit den Worten einleitet: „So hoch ausgebildet und fast zur Vollkommenheit entwickelt die Lehre von den äußeren Hernien ist, so unberücksichtigt und fast unbekannt ist die Lehre von den inneren Brüchen", so gilt dieser Satz meiner Ansicht nach auch heute noch. Bei der Lehre von den Unterleibsbrüchen wurden von den meisten Lehrbüchern nur diejenigen Brüche eingehend behandelt, die wir als äußere Brüche zu bezeichnen pflegen, während jene als innere Brüche benannten Hernien meist nur nebensächlich als Gelegenheitsursachen zu innerer Einklemmung ihre Erwähnung finden. Man kann sich von dieser Tatsache in fast jedem älteren sowie neueren Lehrbuche überzeugen, ich will hier des Beispiels wegen nur an die Lehrbücher von M. Frank[11], Ziegler[35], [1]) Schmauss[29], an die Vorlesung von B. Rehn[27] in dem Sammelwerk „Die deutsche Klinik" erinnern. Der Grund, weshalb den inneren Hernien so wenig Beachtung geschenkt wurde, mag wohl darin zu suchen sein, daß dieselben für die praktische Medizin

[1]) Die neueste Auflage (1906) des Lehrbuches von Ziegler geht bereits mehr auf die inneren Hernien ein.

infolge ihrer Seltenheit im Auftreten, sowie durch die Seltenheit der klinischen Erscheinungen, die sie hervorrufen,[1]) ferner in der Schwierigkeit der Diagnose wohl nie die Bedeutung gehabt haben wie die äußeren Hernien und wohl auch nie diese Bedeutung haben werden. Und doch muß ich Brünning[6] zustimmen, wenn er für die inneren Hernien den Satz aufstellt, daß auch diese ein hervorragendes anatomisches wie klinisches Interesse haben. Unter den inneren Hernien sind wiederum die in der Regio duodenojejunalis sich vorfindenden sicherlich die häufigsten und diejenigen, welche am meisten unser Interesse in Anspruch nehmen.

Seitdem W. Treitz[31] seine umfassende Arbeit über retroperitonäale Hernien geschrieben hat, wurde dieser Art von Brüchen wieder mehr Aufmerksamkeit geschenkt, obwohl damit nicht gesagt sein soll, daß nicht auch vor diesem Autor bereits Beobachtungen über retroperitonäale Hernien gemacht worden seien. Die von Krauss[18] gesammelte und zusammengestellte Literatur vom Jahre 1776 bis zum Jahre 1881 gibt uns dafür den Beweis. Treitz[31] gebührt jedoch unstreitig das Verdienst, die bis dahin noch wenig gekannte Art von Hernien richtig erkannt und erklärt zu haben, die von Neubauer[24], Bordenave[3], Cruveilhier[8] u. a. m. wohl gesehen, jedoch falsch gedeutet, von Cooper[7] und Peacock[26] falsch erklärt worden ist. Eigentümlich ist, daß von Treitz[31] die Hernia duodenojejunalis im besonderen eine Retroperitonäalhernie genannt wird, während er die Hernia subcoecalis und intersigmoidea als innere Hernien bezeichnet. Nach ihm haben sich vor allem W. Gruber[18], Waldeyer[33], Toldt[30], Jonnesco[16] und Broesike[5] um die gründliche Erforschung und Deutung der inneren Hernien das größte Verdienst erworben.

Durch seine Beobachtungen hat Treitz[31] nachweisen können, daß die Hernia duodenojejualis keineswegs so selten ist, als man für gewöhnlich anzunehmen pflegte. So konnte er vom Jahre 1847—1854 acht Fälle von Duodenojejunal-

[1]) So wurden z. B. nach Brünning[6] Inkarzerationserscheinungen bisher etwa in 9 Fällen beobachtet. Die Frage der Möglichkeit der Inkarzeration bei Hernia duodenojejunalis wird übrigens von Bing[2] ausführlich behandelt.

hernien beobachten. Mański[21] fand in einer Zusammenstellung aus der Literatur von 1786 bis zum Jahre 1893 sechundsechzig Fälle von Hernien der Fossa duodenojejunalis, während Krauss[18] bis 1884 nur 38 sichere Fälle von retroperitonäalen Hernien im Sinne von Treitz finden konnte. Immerhin beweisen diese Zahlen, daß die Hernia retroperitonaealis Treitzii nach den Worten dieses Autors selbst noch viel häufiger zur Beobachtung kommen werde, wenn einmal mehr die Aufmerksamkeit auf sie gelenkt wird.

Die relative Seltenheit dieser Hernien mag nun wohl auch darin ihren Grund haben, daß sie doch zumeist nur einen Zufallsbefund bei der Sektion bilden. Ich habe in der Literatur eine sichere Diagnose intra vitam auf retroperitonäale Hernie nur in 2 Fällen finden können. Es wird auch nach Art und Lageverhältnissen des Bruches schwer halten hier sicher die Diagnose Hernia retroperitonaealis zu stellen, denn auch die von Treitz[31] versuchte Aufstellung eines Symptomenkomplexes bei inkarzerierten Duodenojejunalhernien dürfte nur schwer zur sicheren Diagnose führen. Nach Gruber[13] ist die Diagnose der Hernia duodenojejunalis nach dem, was wir über sie wissen, bis jetzt nicht möglich und dürften schwerlich Anhaltspunkte für die Diagnose von wesentlichem Werte sein. Das Feststellen dieser Art von Unterleibsbrüchen wird stets dem Zufall anheimgestellt bleiben müssen, sei es intra vitam, wie z. B. bei dem von Rüping[28] veröffentlichten Falle, oder sei es auf dem Sektionstisch als zufälliger Nebenbefund.

Dasselbe war auch der Fall bei der dieser Beschreibung zugrunde liegenden Treitzschen Hernie.

Es handelte sich um eine etwa 30 Jahre alte Händlerin A. K., die in der hiesigen psychiatrischen Klinik ad exitum kam. Die klinische Diagnose des Falles konnte aus den Krankheitserscheinungen nicht mit Sicherheit gestellt werden. Von seiten des Abdomens waren sicherlich keinerlei Anhaltspunkte vorhanden, die auf eine Erkrankung, noch weniger auf eine Hernie daselbst den Schluß hätte ziehen lassen.

Die 13 Stunden nach dem Tode von Herrn Privatdozenten Dr. Rössle vorgenommene Sektion[1]) ergab nachstehenden Befund, den ich im Auszuge hier mitteilen will.

[1]) Sektionsjournal des Pathol. Instituts München, Nr. 492, 1906.

Hernia duodenojejunalis sinistra (Hernia retroperitonaealis Treitzii).
a freiliegende Dünndarmschlingen, b durch den Bruchsack scheinende Darmschlingen, c Bauchfellduplikatur.

Leiche einer kleinen, 143 cm langen, grazil gebauten, 33 kg schweren, etwa 30 Jahre alten weiblichen Person mit bronzefarbener Haut. Vorderarme, die Bauchhaut an den abhängigen Teilen zeigen deutliche Totenflecke. Totenstarre ausgeprägt. Das Fettgewebe der Bauchhaut ist mäßig entwickelt, blaß, weißgelb. Die Bauchmuskulatur ist trüb und trocken. Das große Netz ist über die Darmschlingen gebreitet. Das Querkolon reicht bis zur Symphyse herab. Im kleinen Becken kein fremder Inhalt. Ein großer Teil des Dünndarmes liegt in einem eihautähnlichen Sacke, der anscheinend von einer Bauchfellduplikatur gebildet wird, welche von der Radix mesenterii ausgeht und sich mit ihrem Rand an das Kreuzbein festsetzt. Der Darm wird wegen der abnormen Verhältnisse (Peritonäal-Tasche) uneröffnet im Zusammenhang herausgenommen. Die Serosa der äußeren Darmwandungen ist überall gleichmäßig blaß.

Die anatomische Diagnose lautete:

Bronzekrankheit. Bronzefärbung der Haut. Chron. Tuberkulose der rechten Nebenniere mit zahlreichen kleineren und einem größeren zentralen Abszesse und Verwachsungen mit der Leber. Vollständige schwielige Verödung der linken Nebenniere. Frische Milzschwellung mit alter Perisplenitis. Lungenemphysem, geringes Ödem. Sackartige Bauchfellduplikatur mit eingelagertem oberem und mittlerem Dünndarm. (Treitzsche Hernie.) Geringe Schwellung und Hyperämie der Nieren. Abgelaufene Endokarditis der Mitralis (glatte Wulstung). Tuberkulose der Mesenterialdrüsen und Verkalkung einzelner. Starke Schwellung der periaortalen Drüsen.

Eine nähere Beschreibung des hier in Betracht kommenden Präparates dürfte nicht ohne Interesse sein.

Beim Zurückschlagen des großen Netzes und beim gleichzeitigen Hinaufziehen des Querkolon, sieht man den im Sektionsprotokoll treffend genannten eihautähnlichen Sack in der linken Bauchseite liegen. Der Sack zeigt sich aus einer Bauchfellduplikatur gebildet, nämlich die vordere Wand aus dem hinteren Blatt des Mesocolon descendens und aus dem vorderen Blatt des Peritonaeum parietale post. und die hintere Wand aus der hinteren Lamelle des Peritonaeum parietale post. Durch den Sack hindurch schimmern undeutlich (siehe Textfig.) die in dem Sack liegenden Darmschlingen. Die Untersuchung der Verdauungsorgane ergibt, daß das Duodenum in seinen Anfangsteilen normal verläuft, der Übergang in das Jejunum nicht mehr sichtbar ist, da die Flexura duodenojejunalis bereits in dem schon erwähnten Bauchfellsack gelegen ist. Die Eintrittsstelle ist ziemlich weit, schnürt nirgends Darmschlingen ein und liegt an der rechten Seite des Bauchfellsackes, an der typischen Stelle der Fossa duodenojejunalis. Die Form dieses Sackes ist eine ovale und ist seine Richtung mehr von oben nach unten der Länge nach gedehnt. Die an dem Sack genommenen verschiedenen Maße ergaben folgendes Resultat: Die von außen genommene größte Höhe betrug 13 cm, die größte Breite 11 cm.

Die Weite des Bauchfellsackes wurde in zwei von den Eintrittsstellen der Darmschlingen ausgehenden Diagonalen gemessen und ergab als Maßzahlen 10 : 11,5 cm. Die Weite der Eintrittspforte war 4,5 cm, für die Bogenweite dieser Pforte fand ich 7,5 cm. In diesem Bauchfellsack liegt das ganze Jejunum und ein Teil der Dünndarmschlingen, und zwar in vollkommen normaler Beschaffenheit. Das Mesenterium ist gut entwickelt, frei beweglich, die Serosa der eingeschlossenen Darmschlingen ist glatt und glänzend. Der in den Sack eingeschlossene Darm läßt sich leicht aus der weiten Bruchpforte herausnehmen und wieder reponieren. Der noch außerhalb des häutigen Sackes gelegene Teil der Dünndarmschlingen beträgt vom Coecum aus gemessen 54 cm. In der halbmondförmigen Falte, die den Eingang in den Bauchfellsack bildet, verläuft an dem freien Rand dieser Plica die Vena mesenterica inferior, seitlich nach hinten und unten zu etwas abgedrängt zieht die Art. colica sinistra, nach oben fast quer verlaufend ist noch die Colica media zu sehen.

Nach dem ganzen Befunde handelt es sich um eine Einlagerung von Darmschlingen in eine Bauchfellduplikatur an jener charakteristischen Stelle, die für die Hernia duodenojejunalis klassisch ist. So haben wir es vermutlich auch mit einer Hernia duodenojejunalis zu tun, und zwar, wenn ich der Einteilung Jonnescos[16], der die Brüche nach ihrer Größe in kleine, mittlere und große einteilt, folge — die Größe variiert nach dem Autor zwischen dem Volumen einer kleinen Walnuß bis zu derjenigen eines Manneskopfes —, so ist mein Fall, ähnlich wie z. B. der von Brünning[6] beschriebene, zu den großen Brüchen zu rechnen. Als zu den Kennzeichen einer Hernia duodenojejunalis sinistra gehören nach Broesike[5] folgende Punkte:

1. Die Vena mesenterica inferior beziehungsweise die Arteria colica sinistra verläuft auf eine längere oder kürzere Strecke in dem vorderen oder oberen freien Rand der Bruchpforte.

2. Die Hernia schiebt sich entweder in das Mesocolon transversum oder in das (freie oder mit der Bauchwand verlötete) Mosocolon descendens hinein.

3. Der Bruchsack muß infolgedessen überall dort, wo er der hinteren Bauchwand anliegt, aus einem einfachen, an jeder anderen Stelle aber aus einem doppelten Peritonäalsack bestehen. Diese Kriterien sind, soweit sie bei älteren Individuen noch feststellbar sind, in meinem Falle vollständig erfüllt.

Der Verlauf der Gefäße entspricht vollkommen der ersten von Broesike gestellten Anforderung an eine Hernia duodenojejunalis sin. Der Bruch hat sich in das mit der Bauchwand verlötete Mesocolon descendens hineingeschoben. Wir sind also berechtigt, die Hernie als eine Hernia duodenojejunalis sinistra (Hernia retroperitonaealis Treitzii) zu bezeichnen.

Treitz[31] stellt als zum Wesen einer Retroperitonäalhernie gehörend folgende drei weitere Punkte auf:

1. Die betreffende Hernie muß die Bedingungen einer Hernie erfüllen, d. h. sie muß aus Bruchsack, Bruchpforte und einem dislozierten Darmstück bestehen.

2. Die Hernie muß eine wahre innere Hernie sein, d. h. eine Hernie, deren Bruchsack nach Lage des Annulus unter allen Umständen in der Bauchhöhle verbleiben muß.

3. Der Bruchsack muß im retroperitonäalen Bindegewebe eingebettet und selbst vom Peritonaeum gebildet sein.

Auch diesen Anforderungen wird mein Fall von innerer Hernie gerecht. Der Bruchsack wird vom Peritonaeum gebildet, die Bruchpforte bildet die sogenannte Plica venosa, im Bruchsack befinden sich die bereits oben näher erwähnten Darmschlingen. Die Hernia verblieb in der Bauchhöhle. Der Bruchsack ist im retroperitonäalen Bindegewebe eingebettet. Also auch die von Treitz[31] gestellten Bedingungen sind in meinem Falle erfüllt, um das Bild einer typischen Hernia retroperitonaealis wiederzugeben.

Der Lage der Hernia nach muß es sich hier um den zum Bruche gewordenen Recessus duodenojejunalis handeln, dessen anatomische Eigenschaften seit Huschke[15] schon so vielfach der Gegenstand der Beschreibung gewesen sind. Huschke[15] bezeichnet ihn als „eine dreieckige, oft tiefe sackartige Grube, die an der linken Seite der Lendenwirbelsäule sich öffnet und von zwei sichelförmigen Bauchfellfalten oben und unten begrenzt wird". Nach Treitz[31] ist der Recessus duodenojejunalis als eine links von dem untersten Duodenalstück gelegene Bauchfellausstülpung, die sich gegen das Duodenum trichterförmig zuspitzt, wenigstens daselbst am tiefsten ist, anzusehen. Zur Herstellung dieser Bauchfelltasche trägt am meisten eine Falte bei, die er mit dem Namen Plica duodeno-

jejunalis belegte. „Am häufigsten stellt sich eine halbmondförmige Bauchfellduplikation dar, deren freier, scharfer konkaver Rand nach rechts und etwas nach oben sieht und das Darmrohr an der bezeichneten Flexur (d. i. Fl. duodenojejunalis) umkreist. Die obere Spitze oder das obere Horn dieser halbmondförmigen Falte verliert sich im unteren Blatte des Mesocolon transversum, und zwar an der Stelle, wo die obere Gekrösvene unter das Pankreas tritt, um zum Pfortaderstamm zu gelangen. Das untere breitere Horn geht in den Peritonäalüberzug des Endstückes des Duodenum über, während der konvexe Rand der Falte sich unmittelbar ins innere Blatt des Mesocolon descendens und transversum fortsetzt.“ Eine besondere Berücksichtigung in der Schilderung, welche Treitz dem Verhalten dieser Falte widmet, erfahren die Vena mesenterica inferior und die Art. colica sin. „Durch das Zusammenwirken dieser beiden bedeutenden Blutgefäße wird die beschriebene Falte von einem Gefäßbogen umgeben.“ Ganz ähnlich wie der vorgenannte Autor haben dann W. Gruber[13], Luschka[20], Eppinger[10] und Landzert[19] die anatomischen Verhältnisse dieses Recessus und besonders der Plica duodenojejunalis geschildert. Waldeyer[33] schreibt von dieser Bauchfelltasche: Sie ist trichterförmig und ragt mit dem blinden Ende nach abwärts am linksseitigen Umfange des Zwölffingerdarmes hin, zwischen diesen und die Aorta eingebettet. Bei der Erörterung der Entstehung des Recessus erwähnt Waldeyer[33] eine Falte, die Plica duodenojejunalis, deren Charakteristicum ist, daß das bogenförmige Endstück der Vena mesenterica inferior in ihrem freien Rand gelegen ist. Nach Toldt[30] ist die Gestaltung des Recessus abhängig von einer bestimmten Lagerung einzelner Darm- und Gekröspartien, zu welcher noch eine gewisse künstliche Zugwirkung hinzutreten muß, um ihn in der Form erscheinen zu lassen, wie ihn Treitz[31] als typisch angibt. Der Anschauung Toldts[30] pflichte ich vollständig bei. Seit ich mich mit vorstehendem Thema beschäftige, habe ich es mir zur Aufgabe gemacht, in sämtlichen mir zur Sektion zur Verfügung gestellten Leichen nach diesem Recessus zu sehen. Je nachdem man nun nach dem Vorgange Toldts auf den Recessus durch Zug einwirkt, kann man denselben

der Gestalt nach verändern, entweder ihn deutlich oder verzerrt zur Ansicht bringen.

Nach der ausführlichen Arbeit Broesikes[5], der die fraglichen Taschen und Falten in der Gegend der Pars ascendens duodeni und der Flexura duodenojejunalis eingehend untersucht hat, lassen sich fünf Arten einer Taschenbildung aufstellen, die der Autor

1. Recessus duodenojejunalis sinister s. venosus,

2. Recessus duodenojejunalis posterior (oder die Gruber-Landzertsche Tasche),

3. Recessus duodenojejunalis superior (oder die Jonnescosche Tasche),

4. Recessus intermesocolicus transversus,

5. Recessus duodenomesocolicus inferior und superior (Fossette duodenale inferieure und superieure von Jonnesco) genannt hat. Auf ihre Charakteristiken einzugehen würde den Rahmen dieser Arbeit überschreiten, und verweise ich auf die diesbezügliche Arbeit Broesikes[5]. Nach diesem Autor kommt für die Hernienbildung wohl ausschließlich der Recessus venosus in Betracht. Wenn wir die Mitteilung Abées[1], der zweifellos eine im Recessus duodenojejunalis posterior sitzende Hernie beobachten konnte, der sehr großen Seltenheit wegen ausschalten, so bleibt tatsächlich der Recessus venosus als Sitz der „typischen" Hernia duodenojejunalis übrig.

Damit es nun in einer solchen Bauchfelltasche wirklich zu einem Bruche kommen kann, bedarf es nach Treitz verschiedener Ursachen:

1. Eine abnorme Erschlaffung des Bauchfelles im Alter, plötzliche Abmagerung fetter Personen, nach Gravidität usw. Dadurch kann es zu einer Lockerung im intraperitonäalen Gewebe kommen und so die Entstehung der Hernie begünstigt werden.

2. Verstärkte Wirkung der Bauchpresse, ein Moment, von dem ich nicht glauben kann, daß es eine Dislozierung von Darmschlingen oder eine Dehnung im Bereich der hier in Frage kommenden Bauchfelltasche zustande bringen könnte.

3. Übermäßig von Gas und Nahrungsmitteln ausgedehnte Gedärme. „Die Darmkontenta, welche an einer stärkeren

Flexur und einer hohen Plica duodenojejunalis schon im gewöhnlichen Zustande aufgehalten werden, müßten sich, vom muskelkräftigen Duodenum fortgetrieben, in der Flexur um so mehr anhäufen, als durch die angenommene Nichtüberfüllung der übrigen Gedärme der Ausdehnung der Bauchfelltasche nach vorn und nach dem Mesokolon hin kein Hindernis entgegenstände."

4. Erschütterungen des Körpers beim Gehen, Tanzen, Reiten können Hernien einleiten, wenn der Darm flüssigen Inhalt trägt. Die Flüssigkeit, durch eine zähe Falte in der Flexura duodenojejunalis abgesperrt, kann durch die immerwährende Erschütterung leicht hinter dem Gefäßbogen herabgleiten „einen Teil des Jejunums nach sich ziehen, indem sie gleichzeitig die Peritonäaltasche dehnt". Ist eine Schlinge vom Darm in den Bruchsack gezogen, so vergrößert sich die Hernie rasch, wie dies Treitz durch sein vielfach genanntes Experiment nachgewiesen hat.

Kraus[18] fand bei der Zusammenstellung der ihm bekannt gewordenen sicheren Fälle von Treitzschen Hernien, daß dieselben „ungleich seltener bei Frauen als bei Männern beobachtet" werden konnten. Zu dem gleichen Resultate komme auch ich bei der Durchsicht der bis heute beschriebenen Fälle. Auffallend ist es, wie hoch der Prozentsatz der beobachteten Fälle bei Kindern ist. Der vorgenannte Autor fand bei Kindern bis zum 7. Lebensjahre bei seinen Untersuchungen über Retroperitonäalhernien eine Zahl von 16 resp. 13%, während vom 30. Lebensjahre an aufwärts das Ergebnis seiner Berechnung 33⅓ resp. 39½% betrug. Der hohe Prozentsatz von Treitzschen Hernien bei Kindern gegenüber Erwachsenen, zu dem an manchen Universitäten Kinder verhältnismäßig selten zur Sektion kommen, spricht doch in vielem dafür, daß die Entstehung der inneren Hernien in ein frühes Alter zu verlegen ist.

Nicht unerwähnt möchte ich ein weiteres Moment für die Entstehung dieser Hernien lassen. Es ist dies die Annahme einer allgemeinen Bindegewebsschwäche des Körpers. Nach den Untersuchungen Vogels[32] sind verschiedene Leiden, wie Skoliose, Varizen, Plattfüße, Hernien uzw., „nicht lokaler Natur,

sondern der Ausdruck einer allgemeinen Konstitutionsanomalie des gesamten Stratum fibrosum des Körpers". Ich glaube, daß auch bei der Beurteilung der Entstehung innerer Hernien diese Annahme von nicht geringer Bedeutung ist, daß dort, wo sich in einer Fossa duodenojejunalis mit dem Finger eine künstliche Hernie erzeugen läßt, das Bindegewebe den Ausdruck der von Vogel[32] aufgestellten Konstitutionsanomalie zeigt. Jedenfalls müßte auf Nebenerkrankungen, wie sie in der von Vogel[32] aufgestellten Tabelle ersichtlich sind, bei dem Auffinden einer inneren Hernie, insbesondere auch auf gleichzeitig bestehende äußere Hernien geachtet werden, was nach meinen Erfahrungen bisher fast nie geschehen ist.

Den oben geschilderten Anschauungen Treitz' über die Ursachen der Entstehung einer Hernia duodenojejunalis haben sich spätere Autoren angeschlossen, ich will hier nur z. B. Broesike[5] und Narath[23] nennen. Die Theorie von Wilms[34] stimmt im allgemeinen ebenfalls mit der von Treitz überein. Ich denke mir, daß auch in meinem Falle es sich schon frühzeitig um eine stark entwickelte Plica duodenojejunalis gehandelt hat, in welche zunächst sich nur wenige Darmschlingen lagerten, die dann im Laufe der Zeit durch, sei es nun zeitweiligen oder konstanten, Druck auf die sie umschließende Wand diese allmählich zur Abhebung brachten und so immer mehr den Bruchsack vergrößerten. Man kann sich leicht davon überzeugen, wenn man bei ausgebildeter Plica duodenojejunalis bei jugendlichen Individuen nur einen geringen Druck in den Recessus duodenojj. z. B. mit dem Finger hervorruft, wie leicht sich eine Erweiterung der Bauchfelltasche zuwege bringen läßt. Wie weit hier die von Vogel[32] gefundene allgemeine Konstitutionsanomalie des Bindegewebes noch in Rechnung zu ziehen ist, müßten weitere Beobachtungen ergeben. Ist dann einmal der Recessus erweitert, lagern sich in demselben mehr Darmschlingen, so geht das Größenwachstum, das anfangs nur geringen Fortschritt wird machen können, in immer kürzerer Zeit vor sich, so daß es schließlich zur Einbettung fast des ganzen Dünndarmes in den Bruchsack kommen kann, eventuell mag es selbst zum Bersten des Bruchsackes kommen. Aus der Literatur konnte

ich ersehen, daß das Bersten des Bruchsackes einigemal bereits veröffentlicht worden ist. So fand ich einen Fall von Palla[25], von Hesselbach[14], von Narath[23] und in jüngster Zeit von Merkel[22] beschrieben. Nach Toldt[30] und Endres[9] kommt es schon sehr frühe zu Verwachsungen der Mesenterialbildungen, so konnte letzterer z. B. bei einem dreimonatigen Embryo bereits ansehnliche Netzverschmelzungen mit dem Peritonaeum parietale der früheren Rumpfwand aufweisen, Beobachtungen, wie sie ähnlich auch Broman[4] an Tieren nachweisen konnte. Wenn ich bei meinem Falle annehme, daß seine Entstehung schon in eine frühzeitige Lebensperiode des Individuums zu verlegen sei, so glaube ich dafür anführen zu können, daß es ähnlich wie in dem von Göbel[12] veröffentlichten Falle noch nicht zu einer völligen Verlötung des hinteren Mesocolon descendens mit dem hinteren Peritonaeum kam, obwohl auch dies nach meinem Dafürhalten noch nicht zu einem bestimmten Schluß berechtigt.

Herrn Privatdozenten Dr. Rössle bitte ich an dieser Stelle für die Überlassung der Arbeit, sowie für sein diesem Thema gewidmetes Interesse meinen ergebensten Dank annehmen zu wollen.

Literatur.

1. Abée, Über Hernia duodenojejunalis (H. retroperitonaealis, Treitz) In.-Diss. Marburg 1901.
2. Bing, A., Über Hernia retroperitonaealis duodenojejunalis (Treitzii). Dieses Archiv Bd. 167, 1902.
3. Bordenave, Observation sur un étranglement d'intestin produit par l'épiploon devenu adhérant au dessus d'une poche contre nature etc. Memoires de l'Acad. roy. des sciences de Paris 1779.
4. Broman, J., Die Entwicklungsgeschichte der Bursa omentalis und ähnlicher Recessusbildung bei den Wirbeltieren. Wiesbaden 1904.
5. Broesike, G., Über intraabdominale (retroperitonäale) Hernien und Bauchfelltaschen nebst einer Darstellung der Entwicklung peritonäaler Formationen. Berlin 1891.
6. Brünning, Ein Fall von Hernia duodenojejunalis sinistra. In.-Diss. Würzburg 1894.
7. Cooper, A., The anatomy and surgical treatement of crural and abdominal hernia. London 1807.

8. Cruveilhier, J., Bull. de la société anat. de Paris 1817. Traité d'anatomie descr. Paris 1852.
9. Endres, Anatom. entwicklungsgeschichtl. Studien über die formbildende Bedeutung des Blutgefäßapparates unter besonderer Berücksichtigung der damit verbundenen mechanischen Einflüsse. Arch. f. mikrosk. Anat. Bd. 40.
10. Eppinger, H., Hernia retroperitonaealis. Prag. Vierteljahrsschrift 1870.
11. Frank, M., Systematisches Lehrbuch der gesamten Chirurgie. Erlangen 1852.
12. Göbel, A., Über Hernia duodenojejunalis Treitzii. In.-Diss. Kiel 1902
13. Gruber, W., Über die Hernia int. mesogastrica. St. Petersburger Med. Ztg. 1861, Bd. 1.
14. Hesselbach, A. K., Lehre von den Eingeweidebrüchen. Würzburg 1829.
15. Huschke, Lehre von den Eingeweiden und Sinnesorganen des menschlichen Körpers. Leipzig 1844.
16. Jonnesco, Anatomie topographique du duodénum et hernies duodénales. Paris 1889.
17. Derselbe, Hernies internes retroperitoneales. Paris 1890.
18. Krauss, Fr., Über Hernia retroperitonaealis Treitzii. In.-Diss. Erlangen 1884.
19. Landzert, Th., Über die Hernia retroperitonaealis etc., in den Beiträgen zur Anatomie u. Histologie. Petersburg 1872.
20. Luschka, H., Die Anatomie des Menschen. 1863.
21. Mański, K., Über Retroperitonäalhernien. Münch. Med. Wochenschrift Nr. 23 u. 24, 1893.
22. Merkel, H., Über einen Fall von Treitzscher Hernie mit Bruchsackberstung. Münch. Med. Wochenschrift Nr. 37, 1906.
23. Narath, A., Zur Pathologie u. Chirurgie der Hernia duodenojejunalis. Langenbecks Arch. f. Klin. Chirurgie Bd. 71, Berlin 1903.
24. Neubauer, E., Descriptio anatomica rarissimi peritonaei conceptaculi tenuia intestina a reliquis abdominis visceribus seclusa tenentis. Diss. inaug. Jenae 1776.
25. Palla, Dieses Archiv Bd. 166, 1901.
26. Peacock, B., Transact. of the pathol. Soc. of London. Vol. II. etc.
27. Rehn, B., Die Hernien. Die deutsche Klinik am Eingange des 20. Jahrhunderts. Berlin-Wien 1905.
28. Rüping, K., Ein Fall von Hernia retroperitonaealis Treitzii, eine Ovarialzyste vortäuschend. In.-Diss. Tübingen 1895.
29. Schmauss, H., Grundriß der pathol. Anatomie. Wiesbaden 1904.
30. Toldt, C., Bau- und Wachstumverhältnisse des menschlichen Darmkanals. Denkschrift der kaiserl. Akademie d. Wissenschaften zu Wien, Bd. 40, 1879.

Derselbe, Die Charakteristik u. Entstehungsgeschichte des Recessus duodenojejunalis. Prag. Med. Wochenschr. IV. Jahrg. 1879, Nr. 23 u. 24.

31. Treitz, W., Hernia retroperitonaealis. Prag 1857.
32. Vogel, K., Zur Pathologie des Bindegewebes. Münch. med. Wochenschrift, Nr. 30, 1905.
33. Waldeyer, W., Hernia retroperitonaealis nebst Bemerkungen zur Anatomie des Peritonaeums. Breslau 1868.
34. Wilms, Mechanismus der Strangulation des Darms. Deutsch. Med. Wochenschr. 1903.
Derselbe, Mechanismus der Knotenbildung des menschl. Darms. Langenbecks Archiv 1903, Bd. 69.
Derselbe, Wie entstehen Axendrehungen, Volvulus, des Dünndarmes? Langenbecks Archiv 1903, Bd. 69.
53. Ziegler, E., Lehrbuch der spez. patholog. Anatomie. Jena 1898.

XIV.

Synostosis suturae sagittalis cranii.

Ein Beitrag zur Histomechanik des Skeletts und zur Lehre von dem interstitiellen Knochenwachstum.

Von

Professor Dr. R. Thoma in Heidelberg.

Mit 36 Abbildungen im Texte.

Die Synostose der Pfeilnaht beendigt zuweilen bereits in frühen Lebensjahren das Flächenwachstum des Schädeldaches an den medialen Rändern der Scheitelbeine, wenigstens insoweit, als dieses Flächenwachstum auf Knochenapposition beruht. Dabei ergibt sich, wie aus den Untersuchungen von Hyrtl[1]) und R. Virchow[2]) hervorgeht, eine der bestbekannten Formen der pathologischen Dolichokephalie, welche zuweilen verbunden ist mit einer mehr oder weniger auffälligen, wulst- oder kielförmigen Erhebung der Gegend der Pfeilnaht, sowie mit einigen anderen, später zu erwähnenden Veränderungen. Diese haben bis jetzt noch keine Erklärung gefunden. Ihre genaue Prüfung aber bietet einen interessanten Einblick in die Entwicklungsgeschichte des Skeletts im allgemeinen und dürfte namentlich auch die Frage nach dem interstitiellen Knochenwachstum ihrer Entscheidung wesentlich näher bringen.

[1]) Hyrtl, Lehrb. d. Anat., 1846. Lehrb. d. topogr. Anat., Band I., 1847.
[2]) Virchow, R., Ges. Abhandl. Frankfurt a. M., 1856. S. 898.

Als Ausgangspunkt der Betrachtung kann das Schädeldach eines im Jahre 1858 sezierten, neugeborenen Kindes dienen, welches sich in der Sammlung des Pathologischen Institutes in Dorpat ohne nähere Angaben findet.

Das Schädeldach (Textfig. 1) zeigt neben anderen Veränderungen, die später zu berühren sein werden, eine knöcherne Verwachsung des größten Teiles der Pfeilnaht, eine ausgesprochene Dolichokephalie, abnorme Gestaltungen der Fontanellen und eine schmale, kielförmige Erhebung in der Medianlinie, welche in erster Linie von Interesse ist. Diese kielförmige Erhebung ist am steilsten an der Stelle, an welcher die Linie b die Medianlinie kreuzt und verflacht sich allmählich nach vorn und nach hinten hin. Spuren dieser Erhebung sind bis an den vorderen und hinteren Rand des Biparietalbeines zu verfolgen. Der kielförmigen Erhebung an der Außenfläche entspricht an der Innenfläche des Schädeldaches eine sagittal verlaufende Furche, die nur an derjenigen Stelle, an welcher die Linie a die verwachsene Pfeilnaht kreuzt, schwer zu erkennen ist. Vor dieser Kreuzungsstelle wird die Furche allmählich tiefer. Doch ist sie im vor deren Teile des Pfeilnahtgebietes nur da schärfer ausgesprochen, wo die Pfeilnaht noch in geringem Maße klafft. Im hinteren Abschnitte des Pfeilnahtgebietes vertieft sich die sagittale Furche der Schädelinnenfläche sehr rasch an der Stelle, an welcher, äußerlich betrachtet, die Pfeilnaht noch als scharfe Linie erscheint. Am tiefsten und breitesten wird die Furche dann auf dem Querschnitte b, um weiter rückwärts etwas schmaler und zugleich etwas seichter zu werden. Doch ist die Furche nach rückwärts von dem Querschnitte b überall deutlich ausgebildet. Zugleich ist dieser hintere Teil der Pfeilnaht, wie man im durchfallenden Lichte erkennt, nur durch eine dünne, lückenhafte Knochenbrücke geschlossen.

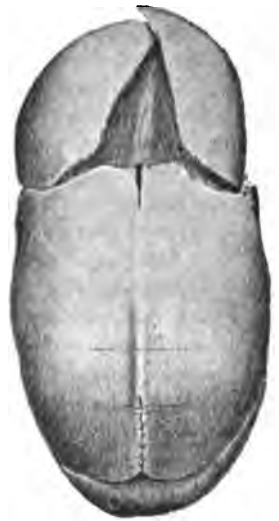

Fig. 1. Synostose der Pfeilnaht eines Neugeborenen. Verkleinert 2:1.

Mein Amtsnachfolger in Dorpat, Herr Prof. Afanassieff, hatte die Güte, mir den Schädel behufs mikroskopischer Untersuchung wieder zur Verfügung zu stellen. Ich habe daher drei schmale Streifen, entsprechend den Linien a, b, c, aus dem Schädel ausgesägt.[1]) Diese wurden, um eine

[1]) Auf Fig. 1 stellen diese Linien Durchschnitte von ebenen Flächen dar, welche die Schädeloberfläche senkrecht schneiden. Die Krümmung der Linien auf Textfig. 1 ist daher nur Folge der Perspektive.

gewisse Widerstandsfähigkeit zu erreichen und doch den Zutritt der Entkalkungsflüssigkeiten nicht zu erschweren, etwa zur Hälfte ihrer Dicke in Zelloidin eingebettet und nach einem früher[1]) von mir beschriebenen Verfahren in salpetersäurehaltigem Spiritus entkalkt. Nach Entfernung der überschüssigen Säure durch Spiritus, welcher präzipitierten kohlensauren Kalk enthielt, wurden die Präparate mit starkem Spiritus abgespült, die Zelloidineinbettung aufgelöst und durch eine neue Zelloidineinbettung ersetzt. Nun konnten Serienschnitte von 15 μ Dicke angefertigt werden, welche ich mit einem Farbstoff färbte, den ich Pikrinsäurekarmin[2]) nennen möchte. Schließlich wurden die Schnitte in Kanadabalsam untersucht.

Die Textabbildungen Fig. 2, 3, 4 zeigen bei sechsfacher Vergrößerung die Einzelheiten der gröberen Knochenstruktur an den mit a, b. c bezeichneten Stellen der Textfigur 1. In der Fig. 4 findet sich leider in der Mitte eine Kontinuitätstrennung, welche beim Aussägen des Knochenstückes entstand. Hier sind demgemäß die beiden Hälften der Figur in nicht ganz vollkommener Weise aneinander gepaßt. Die Brücke, welche die beiden Hälften verbunden hatte, bestand, soweit man erkennen kann, aus Bindegewebsfasern, die vielleicht verkalkt gewesen waren, und aus einigen feinen Knochenlamellen, zwischen denen relativ weite Lücken nachgewiesen werden können. Etwas stärker ist diese mediane Verbindung in Fig. 3, welche der Schnittebene b in Textfig. 1 entspricht. An beiden Orten ist die Verbindung indessen als eine sehr lose zu bezeichnen, da sie doch hauptsächlich durch Reste von Bindegewebsfasern hergestellt wird.

[1]) Thoma, dieses Arch., Band 104., 1886, S. 224.

[2]) Pikrinsäurekarmin: 1,0 kristallisierte Pikrinsäure werden in 100,0 destill. Wasser unter leichtem Erwärmen gelöst und warm filtriert. Zu dem noch warmen Filtrat setze man 0,5 Gramm rotes Karminpulver und erwärme langsam unter stetem Umschütteln bis zu einmaligem Sieden. Die zum Abkühlen gestellte Flüssigkeit wird im Laufe der nächsten Stunde noch einigemal umgeschüttelt und 24 Stunden später durch angefeuchtetes Filtrierpapier filtriert. Das Filtrat: Pikrinsäurekarmin, färbt Schnitte in etwa 20 Minuten. Diese werden in Brunnenwasser ausgewaschen und mit einer 1prozentigen Pikrinsäurelösung differentiiert. Sodann nochmals mit reichlichen Mengen von Brunnenwasser ausgewaschen, kann das Präparat in Glyzerin untersucht werden. Ich habe die Reste der Pikrinsäure durch 80prozentigen Alkohol entfernt und die Schnitte nach vollständiger Entwässerung mit 96prozentigem Alkohol und Origanumöl in Kanadabalsam eingeschlossen. Die Knochensubstanz ist je nach dem Grade der Differentiierung stärker oder schwächer rot gefärbt, während das Zelloidin sich vollständig entfärbt. An geeigneten Präparaten erzielt man sehr schöne Kernfärbungen. Die färbende Substanz dürfte dieselbe sein wie in Ranviers Pikrokarmin. Die Darstellung des Farbstoffes ist jedoch eine viel einfachere und die Färbung durch das Differentiierungsverfahren genauer zu regeln.

Zugleich machen sich in Textfig. 3 und 4 Asymmetrien bemerkbar, welche in Beziehung stehen zu der zackigen Gestaltung der Nahtlinie, die in Textfig. 1 deutlich erkennbar ist. Die tiefen, medianen Furchen, welche diese beiden Schnitte 3 und 4 an der Innenfläche des Schädeldaches erkennen lassen, sind in Fig. 2 reduziert auf eine kaum erkennbare, flache Vertiefung α, die wohl infolge der eben genannten Asymmetrien etwas seitlich von der Medianlinie verschoben erscheint.

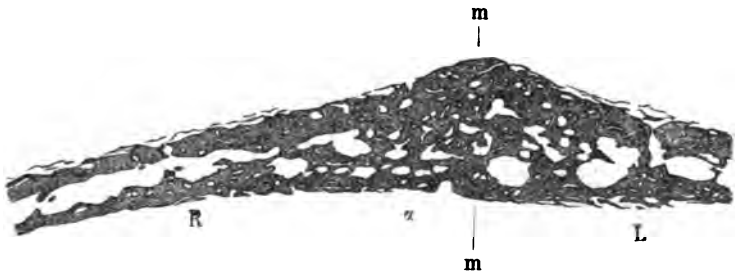

Fig. 2. Synostosis suturae sagittalis neonati. Schnitt entsprechend der Linie a in Fig. 1. Bei α eine flache, am unzerlegten Schädel leichter erkennbare, seitlich von der Mittellinie m gelegene Furche. R rechts. L links. Vergr. 6fach.

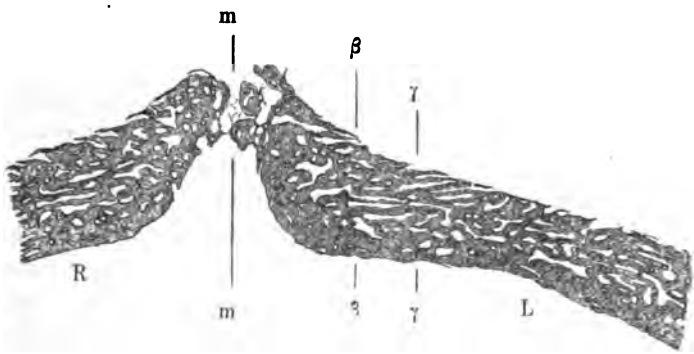

Fig. 3. Synostosis suturae sagittalis neonati. Schnitt entsprechend der Linie b der Textfigur 1. — m Medianlinie. R rechts. L links. Vergr. 6fach

Eine Beschreibung der Knochenstrukturen möchte ich mir ersparen, da die Abbildungen ein hinreichend klares Bild ergeben. Nur möchte ich darauf hinweisen, daß Schnitte, die tangential zur Schädeloberfläche und senkrecht auf die Medianebene gelegt wurden, an einzelnen Stellen Andeutungen der auf Textfig. 3 und 4 bemerkbaren blättrigen Strukturen

zeigten, sonst jedoch nur indifferente Spongiosastrukturen darboten. Dabei ist jedoch zu bemerken, daß nur sehr schmale Streifen von Material zur Verfügung standen. Anderenfalles hätte doch der zu den Tubera parietalia radiäre Verlauf der Spongiosabälkchen sich etwas ausprägen müssen. Parallel zur Medianebene wurden, um das wertvolle Präparat nicht weiter zu beeinträchtigen, keine Schnitte gemacht. Aus der Schnittreihe, welcher Textfig. 3 entnommen ist, konnten jedoch einige der Medianebene parallele, zwischen den Linien β-β und γ-γ dieser Figur gelegene Schnitte rekonstruiert werden, welche sämtlich den mehr oder weniger ausgesprochen blätterigen Bau ergaben, welcher in Textfig. 5 gezeichnet ist.

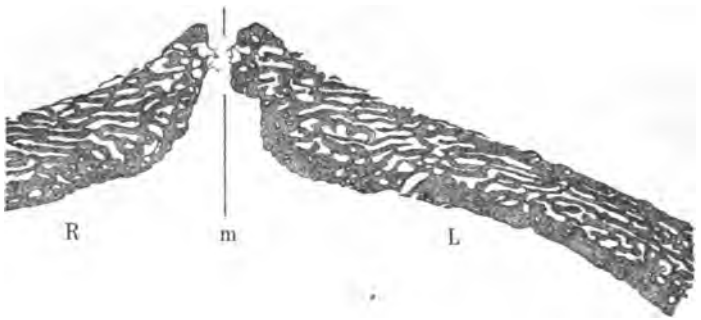

Fig. 4. Synostosis suturae sagittalis neonati. Schnitt entsprechend der Linie c in Textfig. 1. m Medianlinie. R rechts. L links. Vergr. 6fach.

Wenn man nunmehr eine Deutung der bisher geschilderten Befunde versucht, so scheint in erster Linie festzustehen, daß hier eine in der Entstehung begriffene, pathologische Synostose gegeben ist. Die Knochenstrukturen aber scheinen mir solche zu sein, daß man aus denselben schließen kann auf eine seitliche Kompression des Schädels, für deren Ursache allerdings spezielle Anhaltspunkte leider fehlen. Wenn durch eine seitliche Kompression des Schädels die an der Pfeilnaht liegenden, dünn zugeschärften Ränder der Scheitelbeine gegeneinander gepreßt werden, so erfahren diese eine ganz abnorme Art der mechanischen Beanspruchung. Unter normalen Verhältnissen wird das häutige, zum Teil verknöcherte Schädeldach durch den Druck seines Inhaltes gespannt, ähnlich wie die Wandung einer mit Gas oder tropfbarer Flüssigkeit gefüllten Blase. Hier tritt an die Stelle der Spannung und Dehnung, welche die sagittalen Ränder der Scheitelbeine voneinander

zu entfernen strebt, ein Druck, welcher die scharfen Ränder der Scheitelbeine gegeneinander preßt. Dabei dürfte zunächst in der Medianlinie der gewölbten Schädeloberfläche eine Kante entstehen, wie sie in Textfig. 6a schematisch auf dem Frontalschnitte zur Anschauung gebracht ist. An die Kantenbildung schließt sich sodann eine kielförmige Vortreibung der Pfeilnahtlinie, wie sie auf den Textfiguren 1—6 zu erkennen ist. Die kielförmige Gestaltung kommt aber hauptsächlich dadurch zustande, daß zu beiden Seiten der Pfeilnaht Krümmungen entstehen, welche ihre konkave Seite nach oben und lateralwärts wenden.

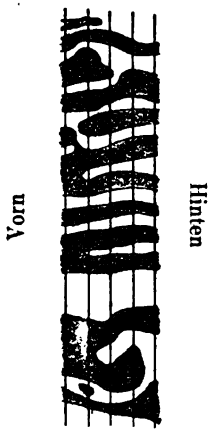

Seite der Dura mater

Fig. 5. Synostosis suturae sagittalis neonati. Der Medianebene paralleler Schnitt, annähernd entsprechend der Linie β—β auf Textfig. 3. Vergr. 20fach.

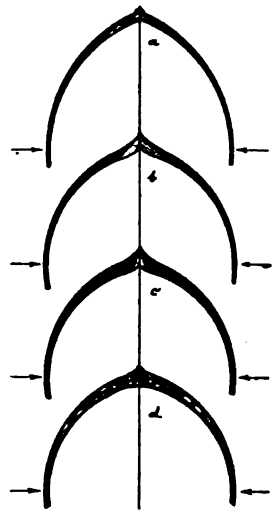

Fig. 6. Schematische Darstellung der durch seitliche Kompression des foetalen Schädeldaches entstehenden Mißstaltungen. Frontalschnitt des Schädeldaches. Die Knochensubstanz ist schwarz ausgeführt, das Bindegewebe des häutigen Schädeldaches grau.

Diese nach außen konkaven Krümmungen könnten nun möglicherweise dadurch zustande kommen, daß nach Erreichung des in Textfig. 6a gezeichneten Zustandes an der Außenfläche des Schädeldaches eine auf die Medianlinie und

ihre Umgebung beschränkte Apposition von Knochensubstanz eintreten würde. Ein solches Ereignis wäre jedoch schwer zu erklären, da eine solche umschriebene Knochenapposition an der Außenfläche der Nahtregion keine wesentliche Stütze gegen die seitliche Kompression des Schädels abgeben würde. Auch würde die Erklärung der tiefen Furche an der Innenfläche der Pfeilnahtregion (Textfig. 6c) große Schwierigkeiten bieten.

Es liegt daher viel näher, anzunehmen, daß die dünnen Ränder der Scheitelbeine durch die seitliche Kompression des Schädels zunächst eine Aufbiegung nach außen erfahren, wie sie schematisch in Textfig. 6b gezeichnet ist. Indessen ist das Knochengewebe des jungen Schädels, wenn es auch biegsamer ist als der erwachsene Knochen, doch zu brüchig, um eine solche starke Aufbiegung, wie sie in Textfig. 6b gezeichnet ist, ohne weiteres zu gestatten. Da aber Appositionen von Knochengewebe, wie oben besprochen wurde, hier keinen Rat schaffen, wird man zu der Vermutung geführt, daß hier das interstitielle Knochenwachstum die Entstehung der Biegung vermittele. Man kann sich dann vorstellen, daß die Aufbiegung der sagittalen Ränder der Scheitelbeine zunächst nur eine geringfügige, innerhalb der Elastizitätsgrenzen des Materials liegende sei, und daß sodann das interstitielle Wachstum des Knochengewebes die entstandenen elastischen Spannungen beseitige. Alsdann wird die Biegung der beiden Scheitelbeinränder von neuem zunehmen können und dauernd sich verstärken, während die elastischen Spannungen des Materials fortlaufend durch interstitielles Wachstum der Interzellularsubstanz innerhalb engerer Grenzen gehalten werden. Dieser Vorgang bedarf indessen einiger Zeit, und während dieser Zeit erfolgt durch Apposition neuer Knochensubstanz an der Innenfläche des Schädeldaches eine Verdickung der sagittalen Ränder der Scheitelbeine, welche diese Ränder gegen weitere Biegungen festigt (Textfig. 6c).

Mit dieser Erklärung wird es zugleich verständlich, daß der in Textfig. 6b gezeichnete Zustand nicht Gegenstand der direkten Beobachtung sein kann. Während sich die erste Aufbiegung der sagittalen Scheitelbeinränder in einem kaum direkt nachweisbaren Maße vollzieht, beginnt gleichzeitig die auf Knochenapposition beruhende Verdickung dieser Ränder, so daß

der in Textfig. 6a gezeichnete Befund ohne scharfe Grenze in den Befund der Textfig. 6c übergeht. Der Befund Textfig. 6a wird zuweilen — ohne Synostose der Pfeilnaht — bei totgeborenen Früchten beobachtet, wenn die Kompression des Schädels nach dem Tode der Frucht eintrat. Tritt die Schädelkompression während des Lebens der Frucht ein, so genügt, wie leicht einzusehen ist, eine mäßige Zeit, um den Zustand der Textfig. 6a mehr oder weniger vollkommen in den Befund der Textfig. 6c überzuführen, der hier direkt Gegenstand der Beobachtung war. Die ganze hier gegebene Erklärung aber wird wohl nur dann auf eine allgemeine Zustimmung rechnen dürfen, wenn es mir gelingt, das interstitielle Knochenwachstum aus den zahlreichen vorliegenden Beobachtungen über das Knochenwachstum und seine Störungen in unanfechtbarer Weise klarzulegen. Dabei will ich jedoch sogleich betonen, daß nicht von einem unbeschränkten interstitiellen Knochenwachstum im Sinne von J. Wolff und anderen die Rede ist, sondern nur von einem räumlich und zeitlich beschränkten, sich innerhalb bestimmter Grenzen haltenden interstitiellen Wachstum der frisch apponierten Knochenschichten. Vorläufig kann man sich die Vorstellung bilden, daß jede frisch apponierte Knochenzelle noch eine Zeitlang fortfährt, Interzellularsubstanz zu bilden, bis etwa die Masse der von dieser Zelle gebildeten Interzellularsubstanz eine bestimmte Größe erreicht hat. Die Bindegewebszelle, welche man Osteoblast nennt, wird zur Knochenzelle, indem die von ihr gebildete Interzellularsubstanz Kalksalze in genügender Menge aufnimmt. Diese Kalksalze hindern aber durchaus nicht eine weitere Volumszunahme der Interzellularsubstanz, also den Vorgang, welchen man als interstitielles Knochenwachstum bezeichnet. Außerdem muß ich, gerade in Rücksicht auf manche Ausführungen von J. Wolff, darauf hinweisen, daß ich in keiner Weise eine zum mindesten während der ganzen Wachstumsperiode dauernde, sehr lebhafte Apposition und Resorption von Knochengewebe in Frage stelle.

Die Ränder der Scheitelbeine werden in dem durch die Textfiguren 3, 4 und 6c gegebenen Zustande bereits durch dünne, lückenhafte Knochenbrücken vereinigt. Diese sind, was wegen späterer Ausführungen zu betonen ist, noch so schwach, daß

sie durch jede erheblichere Krafteinwirkung getrennt werden müssen. Die Apposition neuer Knochenschichten hat jedoch in den mittleren Abschnitten der Pfeilnaht eine festere Verbindung geschaffen (Textfig. 2 und 6d). Dabei dürfte auch der Sinus longitudinalis der Dura mater, welcher vermutlich eine gewisse Strecke weit in die tiefe Furche der Schädelinnenfläche (Textfig. 3, 4 und 6c) eingelagert war, nach abwärts gedrängt worden sein. Die feste knöcherne Verbindung der beiden Scheitelbeine und die Ausfüllung der Furche der Schädelinnenfläche ändert zugleich die Form der mechanischen Beanspruchung und damit die Struktur des Knochens. Der auf den beiden Scheitelbeinen lastende Druck war früher (Textfig. 3, 4 und 6c) hauptsächlich durch die fein zugeschärften Ränder dieser Skeletstücke getragen worden, wobei die an diese Ränder grenzenden Teile des Knochens einer Biegungsbelastung ausgesetzt waren. Dieser Biegungsbelastung entsprach die blätterige Spongiosastruktur, die in Textfig. 3, 4 und 5 deutlich hervortritt. In dem durch die Textabbildungen 2 und 6d repräsentierten Zustande erscheint dagegen das Schädelgewölbe geschlossen. Demgemäß bildet sich eine innere und äußere Glastafel nebst einer spongiösen Diploe, ähnlich derjenigen, welche im erwachsenen Schädel getroffen wird, während die kielförmige Hervorragung an der Außenfläche allmählich kleiner wird. Diese Prozesse sind allerdings noch nicht völlig zum Abschlusse gelangt. Vermutlich wird man jedoch nicht irregehen mit der Annahme, daß im Laufe der Zeit die kielförmige Hervorragung an der Außenfläche des Schädels noch weiter schwindet, während sich seine Innenfläche noch in etwas vollkommenerer Weise abglättet. Augenblicklich aber besitzt das Schädeldach an Stelle der fest verknöcherten Pfeilnaht eine sehr erhebliche Dicke. Das Schädeldach ist im Gebiete der gefestigten Synostose dicker als an irgendeiner anderen Stelle, eine Tatsache, die für das Verständnis der weiteren Folgen der frühzeitigen Pfeilnahtsynostose von besonderer Bedeutung ist.

Unter normalen Verhältnissen ändert sich während des Wachstums die Krümmung des Schädeldaches in der Weise, daß die Krümmungen flacher, also die Krümmungsradien größer werden. Diese Änderungen können, wie viele andere Vorgänge

im Knochensystem, durch eine Kombination von Appositions- und Resorptionsvorgängen erklärt werden. Manche Einzelheiten der Struktur und die Gestaltung der Tubera frontalia und parietalia bleiben dabei jedoch völlig unerklärt. Meiner Ansicht nach nötigt der Bau des kindlichen Schädeldaches und die eigenartige Mißstaltung, welche der fötale Schädel unmittelbar nach dem Tode infolge Schwindens des intrakraniellen Druckes erfährt, zu der Annahme, daß bei der normalen Entwicklung die durch den Druck des Schädelinhalts erzeugte Spannung des häutigen Primordialschädels fortdauernd eine innerhalb der Grenzen der Elastizitat liegende Biegung und Dehnung der platten Schädelknochen erzeuge, welche namentlich an den dünnen Rändern der letzteren wirksamer hervortritt. Die Biegung erfolgt dabei in dem Sinne einer Abflachung der Krümmungen und demgemäß einer Verlängerung der Krümmungsradien. Die Dehnung aber vollzieht sich in allen Richtungen der Schädeloberfläche. Welche Folgen diese Biegungen und Dehnungen hätten, wenn sie die Elastizitätsgrenze überschreiten würden, läßt sich ungefähr erkennen, wenn man die Krümmung einer dünnen, kugelhaubenförmig gewölbten, aus festem und homogenem Materiale bestehenden Schale gewaltsam abflacht und dabei die Elastizitätsgrenze überschreitet. Bei ganz regelmäßiger Kraftwirkung müssen sich dabei zunächst radiäre (Textfig. 7), später auch zirkuläre Zerklüftungen ergeben. Diese Zerklüftungen zeigen, daß vor dem Überschreiten der Elastizitätsgrenze Dehnungen in tangentialer und radialer Richtung erfolgt sein müssen.

Fig. 7. Radiäre Zerklüftung einer gewölbten Schale bei gewaltsamer Abflachung ihrer Krümmung. Schema.

Solche Biegungen und Dehnungen können, wenn die Elastizitätsgrenze nicht überschritten wird, nur dann für die Form des wachsenden Knochens von Bedeutung werden, wenn die von ihnen erzeugten elastischen Spannungen fortlaufend durch interstitielles Wachstum wieder behoben werden. Bei Erklärung

der kielförmigen Hervorragung über der verwachsenen Pfeilnaht wurde bereits dieser Gesichtspunkt erwähnt. Indem das interstitielle Wachstum die Form des wachsenden Knochens der durch Biegung und Dehnung erzeugten Lage der Teile anpaßt, finden die Biegungs- und Dehnungsspannungen ihren Ausgleich, so daß sodann neue Biegungen und Dehnungen ohne Überschreitung der Elastizitätsgrenzen möglich werden. Zeitlich und räumlich sind jedoch diese Vorgänge nicht unbeschränkt. Wenn das Knochengewebe ein gewisses Alter erreicht hat, ändern sich die Krümmungsradien einer gegebenen Stelle des Schädeldaches fernerhin nur noch sehr langsam, und schließlich bleiben an der Stelle der Tubera die Krümmungen während des ganzen Lebens stärker als in ihrer Umgebung. Ich schließe daraus, daß das interstitielle Wachstum der Interzellularsubstanz jedes neu apponierten Knochenzellterritoriums ein zeitlich und räumlich beschränktes ist. In diesem Falle muß die durch Dehnung und Biegung bewirkte Änderung der Krümmungsradien einer gegebenen Stelle des Schädeldaches mit dem Abschlusse des interstitiellen Wachstum, also vielleicht einige Jahre nach der Apposition der Knochenzellterritorien, aufhören, indem fernerhin weitere Änderungen der Krümmungsradien nur durch Appositionen neuer Knochensubstanz eventuell in Verbindung mit Resorptionsvorgängen bewirkt werden können.

Die Vorgänge der Biegung und Dehnung der Knochenlamellen des Schädeldaches stehen aber zugleich in einer bestimmten Abhängigkeit von der Dicke der erzeugten Knochenplatten. Die platten Knochen des fötalen Schädeldaches sind nicht überall von gleicher Dicke. Ihre ältesten Teile, welche den Tubera entsprechen, sind nach einer gewissen Zeit sehr dicht und fest und erscheinen zugleich dünner als eine mittlere Knochenzone, die namentlich an der Innenfläche eine radiärstreifige Struktur zeigt. Auch diese Zone ist infolge ihrer Dicke noch relativ fest und wenig biegsam. Dünn und in hohem Grade biegsam sind dagegen die Randzonen der platten Schädeldachknochen, welche Randzonen etwa die Breite des sechsten oder achten Teiles des Flächendurchmessers der Knochen besitzen und an ihrer Innenfläche gleichfalls radiäre Streifungen aufweisen.

Die durch die Spannung des häutigen Schädeldaches erzeugte Biegung und Dehnung der platten Schädeldachknochen betrifft, diesen Ausführungen entsprechend, in viel höherem Grade die Randzonen derselben, welche Randzonen zugleich jünger und daher eines ausgiebigeren interstitiellen Wachstums fähig sind. Unter normalen Verhältnissen erscheint demgemäß die Wölbung des Schädeldaches eine stärkere an denjenigen Stellen, an welchen die ersten Knochenlamellen aufgetreten waren. Damit erklärt sich in einfacher Weise die Prominenz der Tubera frontalia und parietalia. Diese Tubera sind Stellen, an welchen die Krümmungsradien des Schädeldaches kleiner geblieben sind, weil in der späteren Fötalperiode die knöcherne Schädelwand hier weniger biegsam, weniger dehnbar und zugleich in ihrem interstitiellen Wachstum weiter vorgeschritten war. Wenn aber Tubera frontalia und parietalia während des ganzen Lebens bestehen bleiben, ohne einer nachträglichen Nivellierung zu verfallen, so wird man annehmen dürfen, daß solche Ungleichheiten der Krümmung der Schädeloberfläche durch die innere Struktur der Knochen und durch die Bedingungen ihrer mechanischen Leistung so vollständig gestützt werden, daß der Anstoß zu einer nachträglichen Umbildung fehlt. Es besteht dann ein statischer Gleichgewichtszustand, der erst durch neu hinzutretende Ursachenkomplexe gestört werden muß, ehe eine Änderung eintreten kann. Unter den Bedingungen dieses statischen Gleichgewichtszustandes sind aber vor allem zwei zu nennen. Erstens muß das interstitielle Wachstum völlig abgelaufen sein, und zweitens muß die Spannung der Schädeloberfläche überall in einem richtigen Verhältnisse zu seiner Dicke stehen. Die Erfüllung der ersten Bedingung ist nach dem Vorangehenden leicht zu verstehen. Die zweite Bedingung verlangt, daß die Dicke des Schädeldaches an denjenigen Stellen geringer sei, an welchen der Krümmungsradius der Schädeloberfläche kleiner ist. Die stärkere Krümmung des Schädeldaches an der Stelle der Tubera frontalia und parietalia setzt nämlich die mechanische Beanspruchung[1]) herab, welche

[1]) Diese Beanspruchung ist bei sonst gleichen Verhältnissen proportional der Länge des Krümmungsradius.

sich aus dem Drucke des Schädelinhaltes und aus gelegentlichen äußeren Druckwirkungen ergibt. Diese zweite Bedingung ist, wie die anatomische Untersuchung ergibt, am erwachsenen Schädel gleichfalls erfüllt.

Eine frühzeitig auftretende, knöcherne Verwachsung der Pfeilnaht muß bei dieser Sachlage notwendigerweise eine schwere Störung der Entwicklungsvorgänge bewirken, auch wenn man zunächst absieht von den durch R. Virchow in treffender Weise festgestellten Folgen, welche die Unterbrechung der Knochenapposition an den medialen Rändern der Scheitelbeine für das Flächenwachstum des Schädeldaches und für die Gesamtform des Schädels hat. Normalerweise rücken die Tubera parietalia immer weiter auseinander, so daß die der offenen Pfeilnaht zugewendeten Ränder der Scheitelbeine infolge der Apposition neuer Knochensubstanz lange Zeit dünn und leicht biegsam bleiben und aus jungem Knochen bestehen, dessen noch lebhaftes interstitielles Wachstum eine fortschreitende, langsam zunehmende Biegung ohne Überschreitung der Elastizitätsgrenzen ermöglicht. Die frühzeitige Synostose der Pfeilnaht beschränkt das Auseinanderrücken der parietalen Höcker, weil sie die Knochenapposition an den sagittalen Scheitelbeinrändern unmöglich macht. Die Tubera parietalia rücken daher in der Folge nur noch um denjenigen Betrag auseinander, welcher sich aus dem beschränkten interstitiellen Wachstum des Knochens ergibt. Dagegen entsteht durch appositionelles Dickenwachstum in der oben beschriebenen Weise an Stelle der verwachsenen Pfeilnaht und in ihrer Umgebung eine relativ mächtige Knochenmasse, welche sodann der Biegung und Dehnung der verwachsenen Knochenränder erhebliche Widerstände entgegensetzt. Die Volumszunahme des Schädelinhaltes und die von letzterem erzeugte Spannung der Schädelwandungen überwindet diese Widerstände nur teilweise, indem zugleich abnorme Krümmungen der Schädelwandungen entstehen. Dabei erfahren, wie sogleich erfahrungsmäßig nachgewiesen werden soll, die Krümmungsradien des Schädeldaches in der Gegend der frühzeitig verwachsenen Pfeilnaht eine geringere Zunahme als normal. Die Pfeilnahtregion des Schädeldaches zeigt daher

in der Folge abnorm starke Krümmungen, die sich allerdings erst nach längerer Zeit deutlicher ausprägen.

Auf dem frontalen Durchschnitte des Schädels kann diese Zunahme der Krümmung in der Pfeilnahtregion gering sein und sehr allmählich in die übrigen Wölbungen des Schädels übergehen. Dieser zeigt dann außer der Dolichokephalie keine besonders auffallenden Formen. Die stärkere Krümmung kann jedoch auch an die in Textfig. 6a gegebene Gestaltung erinnern, wie die später folgende Textabbildung 11 zeigt. Ob in solchen Fällen am Schlusse der Fötalperiode eine kielförmige Vortreibung der medialen Ränder der Scheitelbeine bestand, läßt sich jedoch nicht nachweisen. Jedenfalls ist es wahrscheinlich, daß die von mir oben beschriebene kielförmige Vortreibung im Laufe des späteren Lebens vollständig schwindet, da sie nach Schluß der Nahtlinie keine Funktion zu erfüllen hat. In seltenen Fällen bleibt jedoch, wie ein von R. Virchow[1]) publizierter Schädel (Textfig. 8) zeigt, im späteren Leben eine wulstförmige Hervortreibung der Pfeilnahtregion bestehen. Diese dürfte jedoch nicht genau mit der von mir oben beschriebenen kielförmigen Hervorragung übereinstimmen, wenn es auch wahrscheinlich ist, daß beide dieselbe Ätiologie besitzen und gewissermaßen verschiedene Stadien derselben Störung darstellen. In dem Falle von R. Virchow scheint der Längswulst hauptsächlich Folge zu sein des Umstandes, daß die beiden Parietalbeine bei ihrer frühzeitigen Verlötung in der Mittellinie einen noch schärferen Winkel einschlossen, als er in Fig. 6a gezeichnet ist. Dieser Winkel hat sich dann vermutlich später stark abgerundet; infolge des beschränkten interstitiellen Wachstums blieb jedoch die Krümmung des Schädeldaches in der Medianlinie eine so starke, daß früher oder später, vermutlich unter

Fig. 8. Kielförmige Hirnschale mit verwachsener Pfeilnaht und Schnebbe nach R. Virchow.

[1]) Virchow, R., Ges. Abhandl. S. 907. Frankfurt a. M., 1856.

Mitwirkung abnormer Knochenresorptionen und Knochenappositionen, eine konkave Ausbiegung der Scheitelbeine in der Nähe der Mittellinie erfolgte. Außerdem kann man annehmen, daß in der ersten Zeit nach der frühzeitigen Verknöcherung der Pfeilnaht auch in dem Falle von R. Virchow eine solche kielförmige Aufwulstung bestand, wie sie in Fig. 1 dargestellt ist. Diese müßte jedoch später völlig verschwunden sein.

Auf dem medianen Sagittaldurchschnitte des Schädeldaches macht sich die stärkere Krümmung der Pfeilnahtregion bemerkbar durch eine Erscheinung, auf welche gleichfalls R. Virchow zuerst aufmerksam gemacht hat, wenn er auch nicht in der Lage war, eine Erklärung zu bieten. Die hinteren Teile des Biparietalbeines zeigen in der Mittellinie und in der Nachbarschaft dieser eine stärkere Krümmung nach abwärts. Diese erscheint wiederum nur als die Folge des Umstandes, daß die dicken Knochenmassen, welche sich an der Stelle der frühzeitig verwachsenen Pfeilnaht gebildet hatten, die Zunahme des Krümmungsradius des Schädeldaches behinderten. Zugleich prominiert in vielen Fällen die Spitze der Hinterhauptschuppe über den hinteren Rand des Biparietalbeines. Nach R. Virchows und meinen eigenen Wahrnehmungen ist eine solche Prominenz der Spitze der Hinterhauptschuppe eine keineswegs seltene Erscheinung und stellt eine empfindliche Reaktion frühzeitiger Synostosen der Pfeilnaht dar. Doch kommt sie gelegentlich auch ohne Pfeilnahtsynostose vor, wie es scheint, namentlich dann, wenn eine Erweiterung der Hirnventrikel oder eine Volumszunahme der vorderen Hirnabschnitte die vorderen Ränder der Scheitelbeine etwas stärker gehoben hatte.

Mit der Beschränkung des Flächenwachstums des Schädeldaches, welche zur Dolichokephalie führt, und mit den abnormen Krümmungen der Pfeilnahtregion sind indessen die Folgen der frühzeitigen sagittalen Synostose keineswegs erschöpft. R. Virchow beschrieb bereits in der Mitte des vorderen Randes des Biparietalbeines einen schnebbenförmigen Vorsprung in der Gegend der früheren, vorderen Fontanelle. Er ist auf Fig. 8 sehr deutlich und relativ groß. Seine Entstehung aber erklärt sich in sehr einfacher Weise, wenn man die in Fig. 1

gegebenen Anfangsstadien der frühzeitigen sagittalen Synostose in Betracht zieht. Sowie die sagittale Synostose begonnen hat, weichen die medianen Ränder der Scheitelbeine nicht weiter auseinander. Die Nahtverwachsung verbreitet sich demgemäß verhältnismäßig sehr rasch auf die ganze Länge der Pfeilnaht, indem zugleich die hintere Hälfte der vorderen Fontanelle gedeckt wird. Letztere nimmt dabei zunächst eine dreieckige Gestalt an (Textfig. 1), indem sie nach hinten zu von dem flachbogig verlaufenden, vorderen Rande des Biparietalbeines begrenzt wird. Die knöcherne Bedeckung der vorderen Hälfte der vorderen Fontanelle wird dagegen verzögert, weil die raumbeschränkende Wirkung der knöchernen Pfeilnahtverwachsung, die entstehende Dolichokephalie den an Volum stetig zunehmenden Schädelinhalt mehr in die vorderen und hinteren Abschnitte des Schädelraumes drängt und diese erweitert. Die vordere Fontanelle behält aber ihre dreieckige Gestalt, welche Folge der frühen Pfeilnahtsynostose ist, so lange als die Schädeldachknochen an den drei Rändern der vorderen Fontanelle gleichmäßig wachsen. Dieses dürfte in der Regel zutreffen, so lange die drei Schädeldachknochen, welche die Fontanelle begrenzen, durch breitere Streifen unverknöcherten Gewebes getrennt sind.

Nach dieser Zeit treten jedoch andere Bedingungen ein. Wenn in den vorderen Schädelabschnitten das Breitenwachstum gegenüber dem Längenwachstum des Schädels vorwiegt (Fig. 8), kann die Knochenapposition im Bereiche der lateralen Teile der Koronarnaht aufhören, indem sich hier eine feine, nur geringer Änderungen fähige Nahtbildung einstellt. Gleichzeitig rücken die medialen Ränder der beiden Hälften des Stirnbeines noch weiter auseinander, indem die beiden Stirnbeinhälften eine lateralwärts und zugleich aufwärts gerichtete Drehung erfahren um eine tangential zur Schädeloberfläche, durch den lateralen Teil der Koronarnaht gehende Achse. Hierbei sind nur verschwindend geringe Änderungen der Lage und Krümmung der Teile nötig, welche die lateralen Abschnitte der Koronarnaht bilden. Denn letztere liegen annähernd in der Drehungsachse. Zugleich entstehen Schädelformen, wie sie in Fig. 8 gezeichnet sind. Die vordere

Fontanelle aber schließt sich unter diesen Bedingungen nur sehr langsam, so daß die Ränder der mittleren Teile des Biparietalbeines Zeit finden, schnebbenförmig in das Gebiet der vorderen Fontanelle vorzuwachsen. Die ersten Andeutungen dieser Vorgänge sind auch in Textfig. 1 zu erkennen. Sehr gut werden sie veranschaulicht durch einen von Wyman[1]) beschriebenen Fötusschädel, der sich nach partiellem Verschlusse der Pfeilnaht vorzugsweise nach vorn hin erweitert hatte.

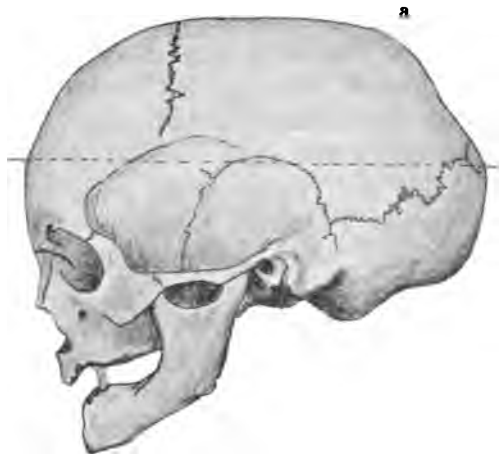

Fig. 9. Dolichocephalus Nr. 2543, Prag. Knöcherne Verwachsung der Suturae sagittalis, frontalis, sphenoparietalis und spheno-frontalis, einschließlich der Nahtlinie zwischen Processus ensiformis und horizontaler Stirnbeinplatte. Sattelwinkel flach. Schädel im allgemeinen dünn und reich an Diploe. Verkleinerung 10:3.

Wenn dagegen nach frühzeitiger Verknöcherung der Pfeilnaht das Breitenwachstum der vorderen Teile der Hirnschale hinter dem Längenwachstum derselben zurückbleibt, so nähern sich zuerst die medianen Ränder der beiden Stirnbeinhälften, um eine feine Naht oder eine knöcherne Verbindung herzustellen. Diese Verknöcherung oder Nahtbildung setzt sich dann wie gewöhnlich bis zum hinteren Rande der

[1]) Wyman, Proceedings Boston Soc. of Nat. Hist., Bd. 9, 1866—68, s. M. Fränkel, dieses Arch., Bd. 50, 1870.

beiden Stirnbeine fort, während das Längenwachstum des Schädels zu einer gleichmäßigen Knochenapposition an dem vorderen Rande des Biparietale und an dem hinteren Rande des Frontale Veranlassung gibt. Eine Schnebbenbildung von seiten des Biparietalbeines ist in solchen Fällen ausgeschlossen. Diese

Fig. 10. Dolichocephalus Nr. 2543, Prag. Schädelbasis. Verkleinerung 10:3.

Fig. 11. Dolichocephalus Nr. 2543, Prag. Ansicht von hinten. Handzeichnung. Verkleinert 10:3.

Vorgänge treten zuweilen ein, wenn die durch die Pfeilnahtsynostose bedingte Behinderung des Hirnwachstums zu einer stärkeren Erweiterung der hinteren Schädelabschnitte führt. Der Stirnteil des fertigen Schädels muß dann relativ eng, der Hinterhauptsteil desselben relativ weit sein, wie in dem auf Textfig. 9—11 gezeichneten Falle, den ich vor längerer Zeit in Prag zu untersuchen Gelegenheit hatte, als mir die Gefälligkeit des Herrn Kollegen Klebs gestattete, die reiche Schädelsammlung des Pathologischen Institutes durchzusehen. Die Dioptrogramme, welche den Textfig. 9 und 10 zugrunde liegen, verdanke ich zugleich der Liebenswürdigkeit seines Nachfolgers, des Herrn Kollegen Chiari, und seines Assistenten, des Herrn Dr. Peucker. Dagegen ist Textfigur 11 leider nur von mir aus freier Hand gezeichnet und demgemäß weniger genau.

Die Untersuchung dieses Schädels zeigt knöcherne Verwachsungen der Sutura sagittalis, frontalis, sphenoparietalis und sphenofrontalis, sowie der Nahtverbindung des Proc. ensiformis mit der horizontalen Stirnbeinplatte. Da es sich offenbar um den Schädel eines älteren Individuums handelt, läßt sich allerdings nicht mit Bestimmtheit behaupten, daß alle diese Nähte bereits vor Schluß des Wachstums obliteriert waren. Die Betrachtung der sagittalen und frontalen Projektion des Schädels berechtigt jedoch zu der Annahme, daß wenigsten die Sutura sagittalis sehr frühzeitig verknöcherte. Auf der Frontalprojektion (Textfigur 11) tritt die starke Krümmung der Pfeilnahtregion sehr deutlich hervor, und auf der Sagittalprojektion (Textfigur 9) findet sich die früher besprochene starke Wölbung im hinteren Teile des Biparietalbeines an ihrem gewöhnlichen Platze bei a. Doch hat sich in diesem Falle, infolge der starken Erweiterung des Hinterhauptes, der hintere Rand des Biparietalbeines offenbar noch weiter als gewöhnlich nach hinten hin entwickelt, so daß die genannte Wölbung a etwas weiter vom Hinterrande des Parietalbeines abliegt, als dies die Regel zu sein scheint. Diese starken Krümmungen des Schädeldaches weisen entsprechend den obigen Auseinandersetzungen auf ein sehr frühzeitiges Eintreten der sagittalen Synostose hin, da nur während der Fötalzeit und in den ersten Jahren nach der Geburt das Schädeldach normaler Weise so starke Krümmungen aufweist.

Unter diesen Umständen wäre auch ein kielförmiger Längswulst vielleicht zu erwarten gewesen. Da er fehlt, muß man mit der Möglichkeit rechnen, daß er nachträglich durch Knochenresorption an der Außenfläche des Schädeldaches wieder zurückgebildet sei. Andererseits muß man sich jedoch auch darüber klar werden, daß doch jedenfalls nur in sehr wenigen Fällen seitliche Druckwirkungen auf den fötalen Schädel, wie sie bei der Erklärung des ersten Falles beansprucht wurden, die Ursache der sagittalen Nahtverwachsung abgeben. Demgemäß ist auch der kielförmige Längswulst ein seltener Befund. Die Ursachen der vorzeitigen Nahtverwachsung sind aber noch wenig geklärt. Primäre, vielleicht der Chondrodystrophie nahestehende Systemerkrankungen des Skeletts dürften nicht häufig Nahtverwachsungen am Schädel veranlassen. In diesem Sinne sprechen die neueren Erfahrungen von Kaufmann und anderen Anatomen. Schädeldifformitäten mit und ohne Nahtverwachsung sind aber, wenn man genau untersucht, keineswegs seltene Vorkommnisse. Nach dem, was ich gesehen habe, neige ich mich der Meinung zu, daß in der Regel Entwicklungsstörungen des Gehirns den Ausgangspunkt bilden, indem sie mehr oder

weniger auffällige Schädeldifformitäten erzeugen. Nahtverwachsungen sind dabei nicht notwendigerweise zu erwarten. Sie kommen jedoch nicht allzu selten vor, wenn bei diesen Störungen das Schädelwachstum an irgendeiner Stelle dem Hirnwachstum voraneilt. Dann entstehen pathologische Synostosen, welche je nach Ort und Zeit ihres Eintretens mehr oder weniger erhebliche Störungen der Schädelentwicklung zur Folge haben und nun ihrerseits das Wachstum des Gehirns stören und beeinträchtigen. Ein solcher Fall ist vielleicht in Textabbildung 9—11 gegeben. Im allgemeinen aber wird man annehmen dürfen, daß die Folgen einer pathologischen Nahtverknöcherung um so erheblichere sind, je früher diese eintritt, während abnorme Nahtverknöcherungen in den späteren Wachstumsperioden entsprechend geringfügigere Störungen darstellen. Vielleicht sind aber selbst die nach dem Schlusse des Wachstums eintretenden Synostosen nicht ganz belanglos, da sie die Dehnbarkeit der Schädelkapsel bei den Schwankungen des intrakraniellen Druckes etwas herabsetzen.

Wirft man einen Rückblick auf den durchlaufenen Weg, so bemerkt man, daß die typischen, durch frühzeitige Synostose der Pfeilnaht erzeugten Krümmungsanomalien des Schädeldaches ein besonderes, allgemeineres Interesse besitzen. Einzelne derselben, wie z. B. die kielförmige Gestaltung der Hirnschale der Textfig. 1, sind nach der herrschenden Lehre von dem ausschließlich appositionellen Knochenwachstum überhaupt nicht mechanisch zu deuten. Alle aber sind in allen ihren wesentlichen Einzelheiten sehr einfach zu erklären, wenn man ein zeitlich und räumlich beschränktes, interstitielles Knochenwachstum annimmt, welches dem frisch apponierten Knochen gestattet, eine Zeitlang den biegenden und dehnenden Wirkungen, denen das Schädeldach ausgesetzt ist, nachzugeben, indem es die durch Biegung und Dehnung erzeugten elastischen Spannungen beseitigt. Dabei hatte ich eine Form des Wachstums im Auge, bei welcher jede frisch apponierte Knochenzelle noch während einer beschränkten Zeit fortfährt, neue Knocheninterzellularsubstanz zu bilden, bis das Zellterritorium eine bestimmte Größe erreicht hat.

Dieses Ergebnis bietet eine gewichtige Bestätigung der auf experimentellem Wege gewonnenen Erfahrungen von Gudden[1]) und Egger,[2]) welche bei neugeborenen Tieren Marken an verschiedenen Stellen der Schädeldachknochen anbrachten und diese im Laufe des Wachstums auseinander rücken sahen. Wenn man daher an dem Vorkommen eines sich in mäßigen Grenzen haltenden, das appositionelle Wachstum begleitenden interstitiellen Knochenwachstums nicht mehr zweifeln kann, so fragt es sich doch, ob dieses interstitielle Wachstum ausschließlich Folge einer passiven Biegung und Dehnung der Knochenlamellen ist, und weiterhin, ob diese Erfahrungen auch von Bedeutung sind für die Ossifikation der knorpelig vorgebildeten Teile des Skeletts.

Die Versuche, welche Ruge,[3]) J. Wolff[4]) und Egger an den langen Röhrenknochen angestellt haben, zeigen das interstitielle Knochenwachstum an Orten, an denen passive Biegungen und Dehnungen des jungen Knochengewebes geringfügig sind oder fehlen, während die Belastung des Knochens durch Körpergewicht und Muskelzug im Sinne einer Kompression des Knochengewebes und einer Beschränkung seines Längenwachstums wirkt. Das interstitielle Knochenwachstum ist somit in diesen Fällen ein vorzugsweise expansives gegen die Richtung der passiven Beeinflussung des Knochens wirkendes, während es am Schädel im Sinne der passiven Biegungen und Dehnungen erfolgt. Doch muß man auch für die langen Röhrenknochen annehmen, daß das interstitielle wie das appositionelle Knochenwachstum abhängig ist von den mechanischen Einwirkungen. Denn nur durch eine Annahme dieser Art kann man die Architektur der spongiösen und kompakten Knochensubstanz und zahlreiche Erfahrungen auf dem Gebiete der Physiologie und Pathologie des Knochengerüstes dem Verständnisse näher rücken.

Bei der weiteren Verfolgung dieser Fragen muß man etwas genauer auf die quantitativen und zeitlichen Verhältnisse des

[1]) Gudden, Experimentaluntersuchungen über das Schädelwachstum. München 1874. Stand mir leider nicht zur Verfügung.

[2]) Egger, dieses Arch., Bd. 99, 1885.

[3]) Ruge, dieses Arch., Bd. 49, 1870.

[4]) J. Wolff, dieses Arch., Bd. 50, 1870. Bd. 155, 1899. Das Gesetz der Transformation der Knochen. Berlin 1892.

interstitiellen Knochenwachstums eingehen. Zunächst kann man aus den Versuchen von Egger Mittelzahlen für das interstitielle Knochenwachstum an den Rändern der Schädeldachknochen ableiten, wenn man die Wachstumszunahme in Prozenten der ursprünglichen Länge der untersuchten Knochenstrecken ausdrückt. Dabei ergibt sich:

Interstitielles Knochenwachstum beim Kaninchen.

Scheitelbein

vom 2.—31. Tage nach der Geburt, durchschnittlich, täglich 1,24 %,
vom 3.—33. Tage nach der Geburt, durchschnittlich, täglich 0,98 %.

Stirnbein

vom 3.—33. Tage nach der Geburt, durchschnittlich, täglich 1,59 %.

Die Mittelzahl für das Stirnbein ist verhältnismäßig groß, obwohl dieser Knochen wenig gewölbt ist. Da somit eine Biegung des Knochens kaum in Frage kommt, könnte man nur daran denken, daß das Wachstum des Gehirns und der Schädelbasis möglicherweise eine stärkere Zugwirkung auslöst, welche zugleich die geringe Wölbung des Knochens erklären würde. Die Unterschiede der beiden für das Scheitelbein gefundenen Mittelzahlen, von denen sich die erste auf 5, die zweite auf 10 Versuche stützt, scheinen mir dagegen nur Folge der unvermeidlichen Beobachtungsfehler zu sein. Man kann daher unter Berücksichtigung der Zahl der Versuche aus der Gesamtheit derselben für das Scheitelbein ein durchschnittliches tägliches Wachstum von 1,06 % durch einfache Rechnung finden.

Die Versuche, welche Egger am Radius des Kaninchens anstellte, lassen sich nicht in gleicher Weise behandeln, da die Zeitdauer der einzelnen Versuche zu große Unterschiede aufweist. Wenn man jedoch die gleiche Prozentrechnung für die einzelnen Versuche ausführt und tabellarisch nach der Versuchsdauer ordnet, erhält man folgende Zahlen (siehe Tabelle I auf der folgenden Seite).

In dieser Tabelle I macht sich bei wachsender Versuchsdauer eine Abnahme des durchschnittlichen täglichen Wachstums sehr deutlich bemerkbar. Letzteres beträgt bei den 3—4 Tage dauernden Versuchen etwa 2 % und sinkt im Laufe von 21 Wochentagen auf weniger als 1 % herab. Die

unvermeidlichen variablen Beobachtungsfehler und die individuellen Verschiedenheiten der Versuchstiere erschweren indessen die Übersicht in erheblichem Grade. Ich habe daher aus den Versuchen noch das Gesamtwachstum in Prozenten der ursprünglichen Länge des Radius berechnet (s. Tabelle I) und das Ergebnis auf Textfig. 12 in ein rechtwinkliges Koordinatensystem eingetragen. In diesem entspricht die horizontale Abszisse den aufeinander folgenden Beobachtungstagen, während die zugehörigen Ordinaten die Länge der Radiusdiaphyse ergeben, wenn ihre Länge zu Beginn des Versuches gleich 100 gesetzt wird. Die ausgezogene Kurve stellt sodann eine nach den Prinzipien der Wahrscheinlichkeitsrechnung auf dem Wege der Schätzung gefundene Linie dar, welche die Beziehungen des interstitiellen Längenwachstums der Radiusdiaphyse zur Zeit zum Ausdrucke bringt, indem zugleich die individuellen Variationen und die variablen Beobachtungsfehler ausgeschieden werden. Zunächst tritt die tägliche, durch interstitielles Wachstum bewirkte Längenzunahme des Radius hervor. Diese tägliche Längenzunahme ist zu Anfang ziemlich groß. Am ersten Tage erreicht sie etwa 3 %. Sie nimmt dann ziemlich rasch ab, um am 5. Tage etwa 1 % und am 21. Tage etwa 0,3 % zu betragen.

Tabelle I.

Interstitielles Wachstum der Diaphyse des Radius des Kaninchens.

Alter der Tiere bei Beginn des Versuches. Tage	Versuchsdauer. Tage	Durchschnittl. tägliches Wachstum %	Gesamt-Wachstum %
½	3	2,1	6,2
1	4	2,2	9,0
1½	4	2,1	8,2
1	6	2,2	13,3
1	6	1,6	9,6
1½	8	1,2	9,8
3	10	0,7	7,0
1	11	1,2	13,3
2	12	1,4	17,0
½	13	1,0	13,1
3	17	1,0	13,5
1½	20	0,9	17,5
½	20	1,0	19,7
2	21	0,6	12,5

Von dieser täglichen Längenzunahme ist die durchschnittliche tägliche Längenzunahme zu unterscheiden, welche sich auf das auch durch direkte Beobachtung feststellbare Wachstum während einer bestimmten Reihe von Tagen bezieht. Diese durchschnittliche Längenzunahme beträgt nach den Aussagen der Kurve für die ersten vier Tage ungefähr 2 % täglich,

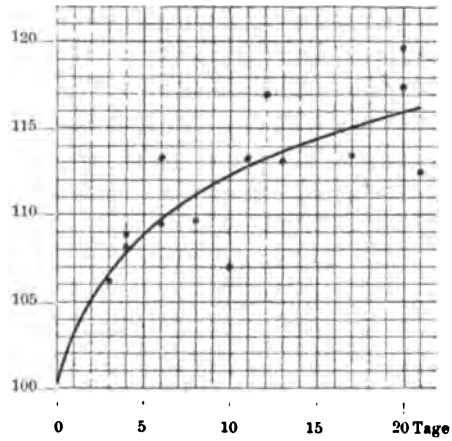

Fig. 12. Interstitielles Wachstum der Radiusdiaphyse des Kaninchens in den ersten Tagen nach der Geburt, wenn ihre ursprüngliche Länge gleich 100 gesetzt wird. Die einzelnen Beobachtungen sind als schwarze Punkte eingetragen.

da in diesen 4 Tagen der gesamte Längenzuwachs nach der Kurve ungefähr 8 % ausmacht. Am Ende des 14. Tages ergibt sich sodann aus einem Gesamtzuwachs von 14 % ein durchschnittlicher täglicher Längenzuwachs von 1 %, und für die Periode bis zum 21. Tage ist der durchschnittliche Längenzuwachs gleich $\frac{16{,}3}{21}$ %, gleich 0,78 %. Man erkennt somit, daß ein durchschnittlicher, durch interstitielles Wachstum erzeugter Längenzuwachs von 1 %, wie er am Rande des Scheitelbeins nach 29—30 Tagen gefunden wurde, für den Radius bereits am Ende des 14. Tages erreicht wird. Am 21. Tage ist dann der durchschnittliche tägliche Längenzuwachs noch erheblich kleiner, nur noch 0,78 %. Nach der Kurve kann man aber

das Wachstum des Radius vom 21.—30. Tage auf höchstens 3 % veranschlagen, wobei angenommen wird, daß die Kurve sich geradlinig fortsetzt. Dann folgt für den 1.—30. Versuchstag ein durchschnittlicher täglicher Längenzuwachs der Radiusdiaphyse von nur 0,62 %. Es kann somit kein Zweifel darüber bestehen, daß bei den gegebenen Versuchsanordnungen das durchschnittliche tägliche interstitielle Knochenwachstum am Schädeldache viel größere Zahlen ergibt als an der Radiusdiaphyse.

Dieser Unterschied kann erst nach einer genaueren Untersuchung der Längenentwicklung der Röhrenknochen seine Erklärung finden und wird daher später wieder zu erwähnen sein. Für den Augenblick aber zeigt sich aus dem Verlaufe der auf Textfig. 12 gegebenen Kurve, daß das interstitielle Wachstum der frisch apponierten Knochensubstanz zu Anfang ein relativ starkes ist, um später erheblich abzunehmen. Die jungen Knochenzellen des frisch gebildeten Knochens unterhalten zu Anfang eine Zeitlang ein interstitielles Knochenwachstum, so lange, bis sie die ihnen adäquate Menge von Knocheninterzellularsubstanz gebildet haben. Fragt man sich aber, wie lange dieses interstitielle Wachstum wohl dauern dürfte, so wird es zunächst klar, daß die Kurve der Textfig. 12 — wenn man sie sich harmonisch verlängert denkt — lange vor dem Abschlusse des allgemeinen Körperwachstums eine horizontale Richtung annehmen muß, welche den Schluß des interstitiellen Wachstums für die dem Experiment unterworfenen Knochenlamellen und Knochenzellterritorien bezeichnet. Man gelangt dann zu der Vermutung, daß das interstitielle Wachstum für jede frisch apponierte Knochenlamelle bei Kaninchen vielleicht drei Monate, beim Menschen vielleicht ebensoviele Jahre dauert. Mit dem Schlusse des interstitiellen Wachstums der einzelnen Knochenlamelle ist jedoch das interstitielle Wachstum des ganzen Knochens nicht abgeschlossen, da immer neue Knochenzellterritorien und Knochenlamellen apponiert werden, deren interstitielles Wachstum immer erst vom Tage ihrer Apposition an rechnet. Der Grund für den Abschluß des Gesamtwachstums des Skeletts wird sich später ergeben. Meine Aufgabe aber wird es

sein, zu zeigen, daß mit der Annahme eines beschränkten interstitiellen Wachstums der frisch apponierten Knochenlamellen alle Erfahrungen, auch diejenigen der älteren Autoren, sich in einfachster Weise erklären lassen.

Die großen und prinzipiellen Meinungsverschiedenheiten, welche auf dem hier betretenen Gebiete bestehen, dürften in der Tat bei einer unbefangenen Würdigung aller Beobachtungen verschwinden. Sie scheinen zum Teile wenigstens nur Folge des Umstandes zu sein, daß man nicht scharf zwischen Längenwachstum und Dickenwachstum unterschied, die beide von der Belastung der Knochen beeinflußt werden, wenn auch — was im Grunde genommen selbstverständlich erscheinen sollte — in etwas verschiedener Weise. Zu dieser Unterscheidung des Längen- und Dickenwachstums gelangt man jedoch gleich von Anfang an, wenn man den Versuch macht, für das Knochengewebe die Beziehungen der mechanischen Funktion zu den Vorgängen der Formation, der Neubildung und des Wachstums der Gewebe in ähnlicher Weise — mit Hilfe der Denkformen der mathematischen Analyse — in einfachen Sätzen zusammenzufassen, wie ich[1]) das an anderen Orten für das Blutgefäßsystem versucht habe. Man gewinnt dabei eine Histomechanik des Skeletts, welche zweifellos tiefer in die Entwicklungs- und Wachstumsgeschichte und in die Pathologie des stützenden Teiles des Bewegungsapparates eindringt.

Ehe ich auf diesem Wege weiterschreite, muß ich jedoch einer Arbeit von G. Schwalbe[2]) gedenken, welche sehr bedeutsame Einwendungen gegen die Lehre von dem interstitiellen Knochenwachstum zu enthalten scheint. Bei der Untersuchung der Ernährungskanäle der Knochen erhob dieser Forscher eine Reihe sehr interessanter Befunde, welche er im Sinne einer ausschließlich durch Apposition sich vollziehenden Knochen-

[1]) Thoma, R., Untersuchungen über die Histomechanik des Gefäßsystems. Stuttgart 1893. — Lehrb. der allg. path. Anat. Stuttgart 1894. — Über den Verzweigungsmodus der Arterien. Arch. f. Entwicklungsmechanik, Bd. 12, 1899, u. a. a. O.

[2]) Schwalbe, G., Über die Ernährungskanäle der Knochen. Zeitschr. f. Anat. u. Entwicklungsgesch., Bd. 1, 1876.

bildung erklärte, indem er nur dem Periost ein interstitielles Wachstum zuerkannte. Gegen die Befunde selbst soll hier durchaus kein Zweifel erhoben werden. Nachdem indessen durch die Arbeiten von Ruge, Wolff, Gudden, Egger u. a. und auch durch obige pathologisch-anatomische Erfahrungen das interstitielle Knochenwachstum außer Zweifel gesetzt ist, scheint die Frage gerechtfertigt, ob die Beobachtungen von G. Schwalbe wirklich mit der Lehre von dem interstitiellen Knochenwachstum unvereinbar sind.

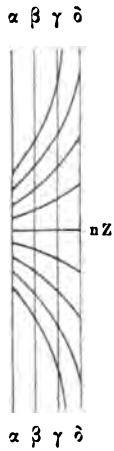

Fig. 13. Schematische Darstellung des Verlaufes der Ernährungs-Kanäle in der kompakten Rinde eines Röhrenknochens. Nach den Beobachtungen von G. Schwalbe. nZ neutrale Zone.

Bei Beantwortung dieser Frage muß man im Auge behalten, daß die älteren Untersucher, namentlich Ruge und Wolff, das interstitielle Knochenwachstum als einen Vorgang betrachteten, der einfach vom Lebensalter abhängig sei und zu einer gleichmäßigen Vergrößerung aller Teile des Knochens führe. Jüngere und ältere Knochenschichten des gleichen Individuums müßten dabei immer proportionale Vergrößerungen aufweisen. Ein interstitielles Knochenwachstum dieser Art ist aber in der Tat nicht imstande, die von G. Schwalbe nachgewiesenen Wachstumsverschiebungen der Ernährungskanäle des Knochens zu erklären. Dieser Anatom hatte gezeigt, daß die ursprünglich senkrecht in die Oberfläche des Knochens eintretenden Ernährungskanäle mit der Zeit eine schräge Richtung annehmen und auf dem Längsschnitte des Knochens fächerförmig nach einer Stelle konvergieren, welche er als neutrale Zone bezeichnete. Diese kann man sich schematischerweise in die Mitte der Länge der Diaphyse denken. Dann würde die Textfig. 13 ungefähr den Verlauf der Ernährungskanäle in der Kortikalis eines Röhrenknochens anzeigen. Vor Schluß des Wachstums würden jedoch die zwischen α—α und γ—γ gelegenen Knochenschichten resorbiert werden, so daß

der fertige Knochen nur aus den zwischen γ—γ und δ—δ gelegenen Knochenlamellen gebildet würde. Eine derartige, fächerförmige Umlagerung der ursprünglich rechtwinkelig in den Knochen eintretenden Gefäßkanäle läßt sich unbedingt nicht mit der Annahme eines gleichmäßigen interstitiellen Knochenwachstums in Einklang bringen, da bei diesem während des Wachstums die geometrische Ähnlichkeit der Formen erhalten bleiben muß. G. Schwalbe schloß also aus seinen Befunden mit vollem Rechte auf eine Apposition neuer Knochenschichten.

Er war indessen zugleich genötigt, ein interstitielles Wachstum des Periostes anzunehmen, welches auch von anderen Forschern anerkannt wird. G. Schwalbe stellt sich dabei den Vorgang in der Weise vor, daß die im Periosteе gelegenen Ursprungsstellen der in die Knochenoberfläche eintretenden Blutgefäße infolge des interstitiellen Wachstums des Periostes auseinander rücken, während gleichzeitig vom Periosteе her neue Knochenlamellen dem Knochen aufgelagert werden. Hierbei kommen fortlaufend Verschiebungen zwischen Periost und Knochen zustande, die aber niemals zu Kontinuitätstrennungen führen, weil sie ebenso fortlaufend durch die Apposition neuer Knochenlamellen einen Ausgleich finden.

Diese Erklärung begegnet jedoch einer nicht zu unterschätzenden Schwierigkeit. Die Verschiebungen zwischen Periost und Knochen sind in der neutralen Zone nZ, welche etwa der Diaphysenmitte entspricht, gleich Null. In der Nähe der Diaphysenmitte oder der neutralen Zone sind sie gering und werden leicht durch Zwischenschiebung neuer Knochenlamellen und durch eine Verlängerung der eintretenden Blutgefäße ausgeglichen. In größeren Abständen von der neutralen Zone summieren sich indessen alle diese kleinen Verschiebungen, wodurch an Ort und Stelle die Verschiebung zwischen Periost und Knochen eine relativ sehr große wird. Sollten diese Ungleichheiten keinen Einfluß auf die Ernährung des jungen Knochens haben und spurlos bleiben? Es wäre immerhin möglich, da auch die stärksten Verschiebungen, die hier in Betracht kommen, für kürzere Zeiträume als sehr klein betrachtet werden können.

Alle diese Bedenken fallen weg, wenn man auch den frisch apponierten Knochenschichten ein beschränktes inter-

stitielles Wachstum zuschreibt, welches nach wenigen Tagen und Wochen sich erheblich verlangsamt in der Weise, wie es die auf Textfig. 12 gezeichnete Wachstumskurve zeigt, welche ich aus den Versuchen von Egger abgeleitet habe. Die Verschiebungen, welche G. Schwalbe auf die Grenze zwischen Periost und Knochen beschränkt, verteilen sich dann auf die vielen Grenzflächen, welche zwischen den Lamellen des Periostes und des periostalen Knochens vorhanden sind, und werden zugleich für kürzere Zeiträume wenigstens in etwas strengerem Sinne unendlich klein. Die Gesamtwirkung aller dieser Vorgänge aber erklärt die Befunde von G. Schwalbe in viel vollkommenerer Weise, als es die von diesem Forscher bevorzugte Hypothese des rein appositionellen Knochenwachstums vermag.

Der Verlauf der Ernährungskanäle der periostalen Knochenschichten zeigt einige Verschiedenheiten je nach dem Zeitpunkte, in welchem die Untersuchung vorgenommen wird. Will man zunächst die Verhältnisse, welche sich nach vollendetem Wachstume ergeben, zur Anschauung bringen, so kann man die Länge[1]) der ersten Knochenlamelle, welche vom Periost an einen knorpelig vorgebildeten Röhrenknochen abgelagert wird, als Längeneinheit nehmen und gleich 1 setzen. Diese Knochenlamelle würde dann im Laufe der Zeit durch interstitielles Wachstum die Länge $(1 + n)$ erreichen. (Es wird sich später zeigen, daß n vermutlich zwischen 0,2 und 1,0 liegt.) Ehe jedoch diese erste Knochenlamelle die Länge $(1 + n)$ erreicht hat, wird ihr eine zweite Knochenlamelle angelagert. Nehmen wir an, die zweite Knochenlamelle werde apponiert, wenn die erste Knochenlamelle durch interstitielles Wachstum die Länge $(1 + \alpha)$ erreicht hat, wobei α kleiner als n zu denken ist, so wird die zweite Knochenlamelle zur Zeit ihrer Enstehung die Länge $(1 + \alpha)$ aufweisen. Am Schlusse ihres interstitiellen Wachstums aber wird die zweite Knochenlamelle die Länge $(1+\alpha)(1+n)$ erreichen. Denn auch ihr interstitielles Wachstum erfolgt in dem Verhältnisse von $1 : (1 + n)$.

[1]) Die vom Periost gebildeten Knochenlamellen haben ungefähr die Gestalt von Zylindermänteln. Ihre Länge wird hier in einer zur Knochenoberfläche parallelen Richtung gemessen auf einem Durchschnitte, welcher den Knochen der Länge nach axial halbiert.

Bei gleichmäßigem Fortschreiten des Wachstumsvorganges würde dann die dritte Knochenlamelle vom Periost gebildet werden, wenn die zweite Knochenlamelle sich durch interstitielles Wachstum im Verhältnisse von $1 : (1 + \alpha)$ verlängert hätte, somit wenn die ursprünglich mit der Länge $(1 + \alpha)$ angelegte zweite Knochenlamelle die Länge $(1 + \alpha)$ $(1 + \alpha)$ oder $(1 + \alpha)^2$ erreicht hat. Diese dritte Knochenlamelle würde dann von vornherein die Länge $(1 + \alpha)^2$ aufweisen und durch ihr interstitielles Wachstum die Länge $(1 + \alpha)^2$ $(1 + n)$ erreichen. Die vierte Knochenlamelle aber würde, wie man leicht einsieht, von vornherein die Länge $(1 + \alpha)^3$ besitzen und durch interstitielles Wachstum schließlich $(1 + \alpha)^3$ $(1 + n)$ lang werden. Nach vollendetem Wachstum würden schließlich die Längen der einzelnen Knochenlamellen eine Reihe bilden von der Form:

$$(1 + n)$$
$$(1 + \alpha)\ (1 + n)$$
$$(1 + \alpha)^2\ (1 + n)$$
$$(1 + \alpha)^3\ (1 + n)$$
$$(1 + \alpha)^4\ (1 + n)$$

u. s. w.

Will man sich nunmehr Rechenschaft ablegen über die Bedeutung dieser Reihe, so verfährt man am einfachsten in der Weise, daß man die Länge der einzelnen Knochenlamellen graphisch darstellt, nachdem man die Glieder der Reihe numerisch ausgerechnet hat. Hierzu müssen jedoch die Werte von n und α bekannt sein.

Wenn man sich die Kurve der Textfig. 12 in harmonischer Weise verlängert denkt, wird sie etwa am 100. Tage der Abszisse parallel. Dann ist das interstitielle Wachstum beendet, indem zugleich die Länge des Knochenstückes im Verhältnisse von 100 : 124,84 oder von 1 : 1,2484 gewachsen ist. Man kann daher vorläufig $(1 + n) = 1{,}2484$ annehmen.

Um sodann einen Anhaltspunkt über die Größe $(1 + \alpha)$ zu gewinnen, kann man von der Länge einer soeben vom Perioste apponierten Knochenlamelle eines Embryo ausgehen und diese mit der Länge der letzten, vom Perioste gebildeten Knochenlamelle eines Erwachsenen vergleichen. Mall[1]) hat die Photozinkographie des Knochenkerns der Femurdiaphyse eines etwa 49 Tage alten menschlichen Embryo veröffentlicht. Diese habe ich nach-

[1]) Mall, The american Journal of Anatomy, Bd. 5, 1906.

gemessen und die Länge der Femurdiaphyse annähernd gleich 0,8 mm gefunden.[1]) Diese Länge entspricht ziemlich genau der Länge der äußersten, soeben frisch apponierten Knochenlamelle des in Rede stehenden embryonalen Femur. Die Länge der äußersten Lamelle der Diaphyse des erwachsenen menschlichen Femur aber ergibt sich, mit dem Bandmaße in der Schmiege gemessen, annähernd gleich 420 mm.

Es fragt sich sodann, wieviele Lamellen an die Diaphyse des Fötus von 49 Tagen apponiert wurden, um die Größe des erwachsenen Knochens herzustellen. Der Querdurchmesser der mittleren Abschnitte der erwachsenen Femurdiaphyse kann gleich 30,54 mm und ihr Halbmesser gleich 15,27 mm genommen werden. Durch interstitielles Flächenwachstum der Knochenlamellen ist jedoch dieser Halbmesser im Verhältnisse von 1 : 1,2484 gewachsen. Ohne dieses interstitielle Flächenwachstum, welches den periostalen Knochenring erweiterte, wäre der Halbmesser nur gleich $\frac{15.27}{1,2484} = 12,23$ mm gewesen. Von diesem Halbmesser kommt dann der Halbmesser der fötalen Femurdiaphyse mit 0,23 mm in Abzug, so daß als apponierte Knochendicke 12 mm verbleiben. Rechnet man sodann die Dicke der erwachsenen Knochenlamelle gleich 12 μ, so ergibt sich daß ungefähr 1000 Knochenlamellen bis zum Schlusse des Wachstums an den fötalen Knochen apponiert wurden. Die Beziehung der Länge der fötalen und der erwachsenen Oberschenkeldiaphyse ist dann gegeben durch die Gleichung

$$0,8\,(1+\alpha)^{1000}\,(1+n) = 420$$

woraus sich ergibt, wenn $(1+n) = 1,2484$ ist,

$$(1+\alpha) = 1,006$$

oder genauer, wenn zugleich die Diaphysenlänge des Fötus gleich 0,7404 mm statt 0,8 mm gesetzt wird: $(1+\alpha) = 1,005986$.

Nimmt man daher $(1+n) = 1,2484$ und $(1+\alpha) = 1,006$ und die Zahl der apponierten Knochenlamellen gleich 1000 an, so liegen alle Anhaltspunkte für die Ausrechnung und graphische Wiedergabe obiger Reihe vor. Bei der Ausführung, deren Ergebnis in Textfig. 14 zur Anschauung gebracht wird, habe ich aber zugleich, um den Verhältnissen des menschlichen Oberschenkels nahe zu kommen, die Länge der ersten frisch apponierten Knochenlamelle gleich 0,8 mm angenommen. Diese erstapponierte Knochenlamelle erreicht in der Textfig. 14 nach Vollendung ihres interstitiellen Wachstums[2]) die Länge

[1]) Genauer 0,7404 mm. Messungsmethoden s. weiterhin.

[2]) Genau genommen wurden die Glieder einer Reihe gezeichnet, deren allgemeine Form gleich $0,8\,(1+\alpha)^m\,(1+n)$ ist.

$\overline{ab}$. Von den folgenden Lamellen ist indessen hier nur die hundertste, zweihundertste usw. bis zur tausendsten gezeichnet, wobei allerdings, etwa von der 750. Lamelle an, diese nicht mehr in ihrer ganzen Länge auf der Textfigur Platz fanden. Die Enden der Lamellen wurden dann durch

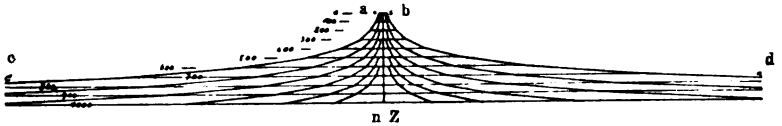

Fig. 14. Schematische Darstellung der Länge der periostalen Knochenlamellen des menschlichen Oberschenkels nach Vollendung des appositionellen und interstitiellen Wachstums, unter der Voraussetzung $(1 + n) = 1{,}2484$, ferner $(1 + \alpha) = 1{,}006$ sowie Länge der ersten Knochenlamelle zur Zeit ihrer Apposition = 0,8 mm. — n Z = neutrale Zone. Die beigeschriebenen Zahlen sind die Nummern der durch einfachen Strich gezeichneten Knochenlamellen. Natürliche Größe.

zwei krumme Linien $\overline{ac}$ und $\overline{bd}$ vereinigt, welche die Länge der nicht gezeichneten Lamellen angeben. Die fünf übrigen Kurvenpaare und die bei nZ endigende gerade Linie zeigen in gleicher Weise, das Wachstum, welches sich an Bruchteile der Lamelle $\overline{ab}$ anschließt. Diese Kurvenpaare aber konnten, ohne die Klarheit der Zeichnung zu beeinträchtigen, nicht bis zu der ersten Lamelle hin gezeichnet werden. Der Leser wird indessen ersucht, sich diese Kurven gleichfalls bis zur ersten Lamelle verlängert zu denken.

Wie man bemerkt, stellen diese Kurven[1]) zugleich die Verlaufsrichtung der von G. Schwalbe untersuchten Ernährungskanäle des erwachsenen Knochens dar, welche die Arteriae nutritiae beherbergen und sämtlich nach der neutralen Zone nZ hin konvergieren. Die Kapillaren, welche zur Zeit der Bildung der ersten Knochenlamellen in das knorpelig präformierte Skelettstück eindringen und später eine reiche Ausbildung erfahren, bilden sich zum Teil in Arterien und Venen um, welche infolge des appositionellen und beschränkt interstitiellen Knochenwachstums notwendiger Weise die von den Kurven gekennzeichneten Verlaufsrichtungen erhalten.

[1]) In der Kurvenlehre tragen diese Kurven den Namen Logistik oder logarithmische Linie.

Diese Kurven erscheinen hier, wie in der Natur, in Form regelmäßig gekrümmter Linien, während G. Schwalbe durch seine Ableitungen nur geradlinig verlaufende Knochenkanäle erhält. Die Annahme eines zeitlich und räumlich beschränkten interstitiellen Wachstums der frisch apponierten Knochenlamellen kommt somit den realen Verhältnissen jedenfalls ungleich näher.

Will man aber die Vorstellungen über den Bau des periostalen Knochens vervollständigen, so muß man noch in Anschlag bringen, daß wenigstens beim Menschen und bei vielen Säugetieren von der Markhöhle her ein großer Teil der Knochenlamellen, vielleicht die erste bis vierhundertste, nachträglich wieder resorbiert wird. Unter Voraussetzung des gegebenen Schemas bleiben aber die Enden der periostalen Rindenschichten doch immerhin sehr dünn. Erst die 785. Lamelle ist länger als 100 mm, indem sie etwas über 50 mm entfernt von der neutralen Zone endigt. Hier würde die Dicke der periostalen Rindenschicht nur $215 \times 12\,\mu = 2{,}78$ mm betragen, um dann gegen die Epiphysen hin noch mehr abzunehmen. Vorläufig tis somit in diesen Verhältnissen eine Unvollkommenheit der Auffassung aufgedeckt, welche sich indessen im weiteren Verlaufe der vorliegenden Untersuchung vollständig beseitigen lassen wird.

Bisher wurde das Wachstum des Knochengewebes als unbeeinflußt von äußeren Einwirkungen gedacht. Es geschah dies, um eine Grundanschauung über das Zusammenwirken des appositionellen und des interstitiellen Knochenwachstums zu gewinnen. Nunmehr fragt es sich jedoch, in welcher Weise äußere Einwirkungen diese Vorgänge beeinflussen können.

Bei Beantwortung dieser Frage muß man meines Erachtens vorläufig jedenfalls davon absehen, die Größe $(1 + n)$ als variabel zu betrachten. In die Sprache der Histologie übersetzt, wird damit ausgedrückt, daß jede einmal apponierte Knochenzelle im Laufe der Zeit eine gewisse Menge von Knocheninterzellularsubstanz erzeugt, die unter allen Umständen gleich bleibt. Spätere Untersuchungen werden vielleicht diese Voraussetzung modifizieren, und diese Betrachtungen werden den Weg zeigen, wie vielleicht einmal die zu einer solchen Modifikation notwendigen Erfahrungen gewonnen werden können.

Vorläufig liegt jedoch kein Grund vor, welcher dazu nötigte, die Größe $(1 + n)$ nicht als eine konstante anzusehen.

Dagegen scheint allerdings die Größe $(1 + \alpha)$ notwendigerweise variabel zu sein. Wenn infolge lebhafteren Stoffwechsels das interstitielle Wachstum sich beschleunigt, wird bei gleich rascher Apposition neuer Lamellen der Wert $(1 + \alpha)$ größer ausfallen. Die ältere Knochenlamelle wird interstitiell etwas mehr gewachsen sein, bis die jüngere Lamelle apponiert wird. Umgekehrt ist es denkbar, daß durch stärkere Belastung das interstitielle Wachstum verzögert wird, während gleichzeitig die Apposition sich beschleunigt. In diesem Falle muß notwendigerweise der Wert $(1 + \alpha)$ kleiner werden, indem die neue Lamelle apponiert wird, ehe die ältere Lamelle erheblich an Länge zugenommen hat.

Eine geringe Änderung des Wertes von $(1 + \alpha)$ beeinflußt aber die Längenentwicklung des periostalen Knochens in sehr erheblicher Weise. Für Textfig. 14 war $(1 + \alpha) = 1{,}006$, ferner $(1 + n) = 1{,}2484$ und die Länge der ersten Knochenlamelle zur Zeit ihrer Apposition gleich 0,8 mm angenommen worden. Infolge dieser Annahme erreicht die Länge der 1000. Lamelle den Wert von 420 mm. Würde man dagegen, unter Beibehaltung aller übrigen Voraussetzungen den Wert von $(1 + \alpha) = 1{,}007$ setzen, so würde zwar die Länge der ersten Lamelle unverändert bleiben; die Länge aller übrigen Lamellen aber würde beträchtlich zunehmen und viel größer werden, als sie auf Textfig. 14 erscheint. Die 1000. Lamelle müßte schließlich die Länge von 1069 mm erreichen, also etwa $2\frac{1}{2}$ mal so lang werden, wie in dem auf Textfig. 14 gezeichneten Falle, in welchem $(1 + \alpha) = 1{,}006$ war.

Ebenso würde, wenn irgendwelche Umstände den Wert von $(1 + \alpha)$ um ein Geringes kleiner werden lassen, so daß er etwa gleich 1,005 wäre, ein sehr bemerkbarer Erfolg im Sinne einer geringeren Längenentwicklung des Röhrenknochens eintreten. Die Länge der ersten Knochenlamelle allerdings würde wieder unverändert bleiben. Alle übrigen Lamellen aber würden viel kürzer ausfallen, als sie auf der genannten Textfig. 14 erscheinen. Schließlich würde die 1000. Lamelle nur ungefähr 146 mm lang werden. Die Bedeutsamkeit dieses Er-

gebnisses veranlaßt mich, dasselbe auf Textfig. 15 zu genauerem Ausdrucke zu bringen. Auf dieser Figur sind alle Voraussetzungen der Textfig. 14 erfüllt, nur der Wert $(1 + \alpha)$ wurde nicht gleich 1,006, sondern gleich 1,005 angenommen.

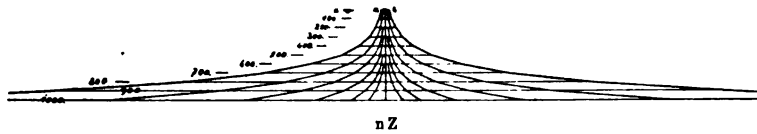

Fig. 15. Schematische Darstellung der Länge der periostalen Knochenlamellen nach vollendetem appositionellem und interstitiellen Wachstum, unter den Voraussetzungen der Textfig. 14, jedoch mit dem Unterschiede, daß $(1 + \alpha)$ gleich 1,005 angenommen wurde. nZ neutrale Zone. Natürliche Größe.

Bei der Konstruktion der Textfig. 14 war darauf Gewicht gelegt worden, die Größenverhältnisse eines bestimmten menschlichen Knochens, des Oberschenkels, zu reproduzieren, um in bequemer Weise das Ergebnis der Rechnung mit den tatsächlichen Verhältnissen zu vergleichen. Dabei konnten jedoch in dem beschränkten Raume nur die mittleren Abschnitte der Diaphyse gezeichnet werden. Die Form der Endstücke des periostalen Knochenringes war nur aus der Gestalt der Kurvenpaare zu erschließen, welche das Wachstum, das sich an Bruchteile der ersten Lamelle anschloß, angeben. Eine Reduktion des Maßstabes der Zeichnung hätte aber die erste Lamelle allzu klein und damit die Zeichnung unklar werden lassen. Ich habe daher, um eine volle Übersichtlichkeit des Schemas zu erzielen, auf Textfig. 16 in halber Größe die periostale Rinde eines Knochens zur Anschauung gebracht, dem andere Konstanten und unter diesen der Wert $(1 + \alpha) = 1{,}0023$ zugrunde liegen. Textfig. 17 gibt dann die periostale Rinde eines zweiten Knochens, für den $(1 + \alpha) = 1{,}0020$ gesetzt wurde, während alle anderen Konstanten unverändert blieben. Diese beiden Figuren dürften wohl imstande sein, die Bedeutung von Änderungen der Größe $(1 + \alpha)$ in vollkommen anschaulicher Weise klarzulegen.

Wie man bemerkt, besitzt die Größe $(1 + \alpha)$ Eigenschaften, welche äußeren und inneren, im Organismus gelegenen Ein-

wirkungen einen bequemen Angriffspunkt gewähren, um die Länge eines wachsenden Knochens zu beeinflussen. Dieses Ergebnis wird später weiter zu verfolgen sein. Für den Augenblick jedoch liegt, in Rücksicht auf einen anderen Befund von G. Schwalbe, zunächst die Aufgabe vor, zu prüfen, wie sich

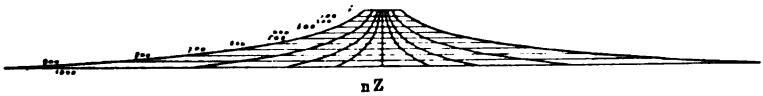

Fig. 16. Lamellen der periostalen Rinde eines erwachsenen Röhrenknochens unter der Voraussetzung: $(1 + \alpha) = 1{,}0023$, ferner $(1 + n) = 1{,}2484$, ferner Lamellendicke = 15 μ und Länge der ersten Knochenlamelle zur Zeit ihrer Apposition = 8 mm. Das Ganze verkleinert 2:1.

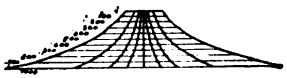

Fig. 17. Lamellen der periostalen Rinde eines erwachsenen Röhrenknochens unter den für Textfigur 16 geltenden Voraussetzungen mit dem Unterschiede, daß $(1 + \alpha) = 1{,}0020$ gesetzt wurde. Das Ganze verkleinert im Verhältnisse 2:1.

die in Textfig. 14 gezeichneten Kurven während der Wachstumsperiode verhalten. Dabei kann man von der Vorstellung ausgehen, daß in einem Knochen die innerste periostale Lamelle gerade das Ende ihres interstitiellen Wachstums erreicht habe, während die jüngste, äußerste periostale Lamelle eben erst apponiert sei. Die Länge der innersten Knochenlamelle beträgt dann, wenn die Lamelle bei ihrer Apposition die Länge L hatte, im Augenblicke der Beobachtung $L\ (1 + n)$. Die folgenden Lamellen haben jedoch zur Zeit der Beobachtung ihr interstitielles Wachstum noch nicht beendigt. Die Länge der hundertsten Lamelle beträgt daher beispielsweise nicht $L\,(1 + n)\,(1 + \alpha)^{99}$. Denn diese Länge erreicht die hundertste Lamelle erst am Schlusse ihres interstitiellen Wachstums. Der Faktor $(1 + n)$ in diesem Ausdrucke muß vielmehr durch einen anderen, kleineren Faktor ersetzt werden, welcher anzeigt, um wie viel die hundertste Lamelle bis zu dem Augenblicke der

Beobachtung interstitiell gewachsen ist. Hierzu ist jedoch eine genaue Kenntnis des zeitlichen Verlaufes des interstitiellen Knochenwachstums erforderlich. Diese fehlt uns bis auf die wenigen Anhaltspunkte, welche in der aus den Versuchen von Egger abgeleiteten Kurve der Textfig. 12 enthalten sind. Vorläufig aber möge die Annahme gestattet sein, dieses inter-

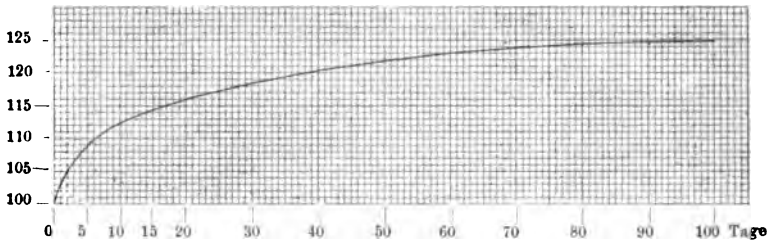

Fig. 18. Zeitlicher Verlauf des interstitiellen Wachstums einer Knochenlamelle. (Vom 21. Tage ab Hypothese.)

stitielle Wachstum einer einzelnen periostalen Knochenlamelle verlaufe in der Weise, wie es die Kurve der Textfig. 18 anzeigt. Diese Kurve stimmt bis zum 21. Tage genau mit der Kurve der Textfig. 12 überein und stellt nach dem 21. Tage eine harmonische Verlängerung ihres Anfangsteiles dar, welcher allerdings nur der Wert einer Hypothese zukommt. Diese Kurve zeigt von Tag zu Tag die Länge einer Knochenlamelle, welche ursprünglich mit der Länge 100 angelegt war. Mit dem 100. Tage aber wird die Kurve der Abszissenachse parallel, entsprechend dem Ende des interstitiellen Längenwachstums der Knochenlamelle.

Wenn man nunmehr annimmt, die erste Lamelle einer periostalen Knochenschicht habe soeben ihr interstitielles Wachstum beendet, während die 200. Lamelle frisch apponiert sei, so muß nach Aussage der Kurve Textfig. 18 die erste Lamelle 100 Tage alt sein. Bei gleichmäßigem Wachstum müßten dann an jedem Tage zwei Lamellen frisch apponiert worden sein. Die Zeitdifferenz zwischen der Apposition je zweier Lamellen würde daher 12 Stunden betragen, und in den ersten 12 Stunden nach der Apposition beträgt das interstitielle Wachstum nach Textfig. 18 ziemlich genau 1,65 %. Dem-

gemäß wäre $(1 + \alpha) = 1{,}0165$. Der Gesamtbetrag des interstitiellen Wachstums aber ist nach der gleichen Kurve mit 24,84 % zu verrechnen, woraus folgt $(1 + n) = 1{,}2484$. Sodann ergibt sich, wenn man die Länge L der ersten Lamelle zur Zeit ihrer Apposition gleich 1 setzt, die Länge der

1. Lamelle $= (1 + n) = 1{,}2484$,
2. Lamelle $= (1 + \alpha)\ (1 + n')$,
3. Lamelle $= (1 + \alpha)^2\ (1 + n'')$,
4. Lamelle $= (1 + \alpha)^3\ (1 + n''')$

usw.

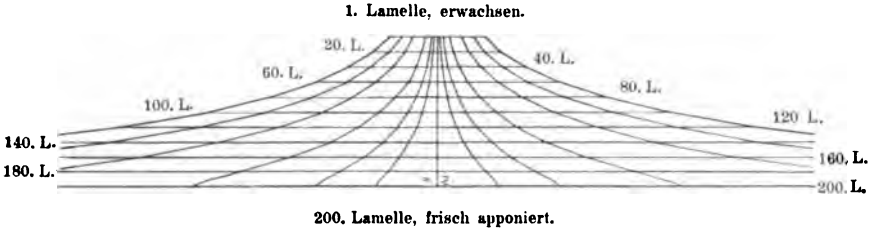

Fig. 19. Länge der periostalen Knochenlamellen während des Wachstums. $(1 + \alpha) = 1{,}0165$ und $(1 + n) = 1{,}2484$, unter Voraussetzung der Wachstumskurve der Textfig. 18. Vergr. 10fach.

Dabei bezeichnet n' die durch interstitielles Wachstum im Laufe von 99,5 Tagen erfolgende Längenzunahme einer Knochenlamelle von der Länge 1 und n'' dieselbe Größe für die Zeit von 99 Tagen, n''' dieselbe Größe für die Zeit von 98,5 Tagen usw. Die 200. Lamelle endlich würde die Länge $(1 + \alpha)^{199}$ aufweisen.

Leitet man nunmehr die Werte von n, n', n'', n''' usw. ab aus der Kurve Textfig. 18, welche zu diesem Zwecke in größerem Maßstabe gezeichnet war, und nimmt man weiterhin an, die Länge der ersten Lamelle zur Zeit ihrer Apposition sei 1 mm gewesen, während die Dicke der einzelnen Knochenlamelle $= 0{,}01$ beträgt, so sind alle Anhaltspunkte gegeben, um die Längen der einzelnen Lamellen zu finden. Diese wurden dann bei 10facher Vergrößerung in Textfig. 19 eingetragen, soweit der verfügbare Raum es gestattete, und zwar wieder in Form von Kurven, welche die Enden der Lamellen verbinden. Da indessen letztere den Raum einer Textabbildung weit über-

schritten, wurden die gleichen Kurven wiederum auch für Bruchteile der Lamellen eingezeichnet. Während aber die Kurven der Textfig. 14 den Verlauf der Ernährungskanäle, namentlich der Art. nutritiae, im erwachsenen Knochen kennzeichnen, entsprechen diese Kurven der Textfig. 19 mit befriedigender Übereinstimmung dem von G. Schwalbe gezeichneten Verlaufe der Kapillaren in der periostalen Rinde der Tibia eines 8monat. Fötus. Leider war das Präparat von G. Schwalbe etwas verzerrt, so daß die Einzelheiten nicht diskutierbar sind.

Es geht aber aus diesen Betrachtungen mit Sicherheit hervor, daß zwischen den Beobachtungen von G. Schwalbe und Egger kein Widerspruch besteht. Die aus den Beobachtungen des letzteren von mir abgeleitete Kurve führt direkt und mit Notwendigkeit zu den von G. Schwalbe beobachteten Tatsachen. Umgekehrt wird man auch bei fortgesetzten Untersuchungen aus dem Verlaufe der Ernährungsgefäße die Kurven ableiten können, welche aus den Eggerschen Beobachtungen sich ergaben. Ob jedoch dabei eine größere Genauigkeit der Resultate erzielt wird, erscheint fraglich, da der Wert von $(1 + \alpha)$ variabel ist, wie bereits oben angedeutet wurde.

Diese Variabilität des Wertes von $(1 + \alpha)$ tritt bereits bei den Textfiguren 14 und 19 hervor. Während der Vergleich des erwachsenen Femur mit demjenigen eines 49 Tage alten Embryo $(1 + \alpha) = 1{,}006$ ergab, führte die Konstruktion der Rindenschichten der Tibia eines 8 Monate alten Fötus erst dann zu einem befriedigenden Resultate, als für $(1 + \alpha)$ ungefähr der Wert 1,0165 angenommen wurde. Dieses Ergebnis steht indessen in einer gewissen Abhängigkeit von den Voraussetzungen, welche betreffs der Größe $(1 + n)$ gemacht wurden. Man kann jedoch beim Fötus und wohl auch während der ganzen Wachstumsperiode die Größe $(1 + \alpha)$ ohne derartige Voraussetzungen bestimmen, wenn man bei Individuen verschiedenen Alters die Länge der äußersten, jüngst apponierten, periostalen Knochenschichten vergleicht. Wenn beispielsweise L_{49} die Länge der äußersten, frisch apponierten periostalen Knochenlamelle der Femurdiaphyse eines 49 Tage alten Embryo bezeichnet und L_{73} die Länge derselben Knochenlamelle eines 73 Tage alten Embryo, so findet sich

$$L_{49}\ (1+\alpha)^m = L_{73}$$

vorausgesetzt, daß m die Zahl der vom 29. bis 73. Tage apponierten Knochenlamellen bezeichnet. Auch kann selbstverständlich eine solche Gleichung nur für die normalen Mittelwerte strenge Gültigkeit haben, da immer individuelle Verschiedenheiten der Größe der Teile bestehen, auf welche ich bei einer anderen Gelegenheit[1]) näher eingegangen bin. Annähernd richtige Bestimmungen des Wertes von $(1+\alpha)$ sind aber von jedem Paare geeigneter Beobachtungen zu erwarten.

Die Länge der äußersten Knochenlamelle einer Diaphyse kann in den früheren Lebensaltern direkt und mit großer Genauigkeit gemessen werden. Ich habe mich darauf beschränkt, den geradlinigen Abstand des proximalen und des distalen Endes der Diaphysen zu messen und die gewonnenen Zahlen mit den Längen der äußersten Knochenlamellen zu identifizieren. Die Zahl der während der gegebenen Wachstumsperiode, hier also zwischen dem 49. und 73. Tage, apponierten Knochenlamellen aber leitete ich, ähnlich wie früher, ab aus den Querdurchmessern der Diaphysenmitte der beiden in Vergleich gezogenen Knochen. Hier verfuhr ich jedoch einfacher, indem ich die halbe Differenz der beiden Querdurchmesser durch die Dicke der Knochenlamellen teilte.[2]) Letztere wurde dabei meinen Wahrnehmungen an embryonalen Knochen des Menschen zufolge gleich 8 μ angenommen, also etwas kleiner als die Lamellendicke des erwachsenen Knochens, welche oben bei Konstruktion der Textfig. 14 mit 12 μ in Anschlag gebracht wurde.

Die bei diesem Verfahren untergelaufenen Ungenauigkeiten erscheinen geeignet, den Wert m zu groß und somit den Wert $(1+\alpha)$ zu klein werden zu lassen, was bei Beurteilung des endgültigen Resultates von Interesse sein wird. Zur Messung verwendete ich die von Mall[3]) veröffentlichten Photozinkographien embryonaler Knochen. Die Bilder wurden vorsichtig auf Karton befestigt und sodann mit Hilfe des von mir konstruierten Schlittenmikrotoms[4]) gemessen in der Weise, wie ich seiner-

[1]) Thoma, Untersuchungen über die Größe und das Gewicht der anatomischen Bestandteile des menschlichen Körpers im gesunden und kranken Zustande. Leipzig 1882.

[2]) Es war die Zahl der Knochenlamellen gleich

$$m = \frac{D_{73} - D_{49}}{2} \cdot \frac{1}{\lambda}$$

wenn D_{73} und D_{49} die Querdurchmesser der Diaphysenmitte und λ die Dicke der Knochenlamellen bezeichnet.

[3]) Mall, The american Journal of Anatomy, Bd. 5, 1906.

[4]) Thoma, dieses Archiv, Bd. 84, 1881.

zeit zusammen mit Kaefer[1]) die Querdurchmesser der Arterien bei verschiedenem Drucke maß. Als Messungsinstrument verwendet, gibt dieses Mikrotom sehr genaue Werte. Variable Fehler entstehen jedoch unvermeidlich infolge der unscharfen Umrisse der Photozinkographien und konstante Fehler durch den Umstand, daß die Längsachsen der gemessenen Knochen nicht genau der Bildebene parallel liegen. Diese konstanten Fehler habe ich jedenfalls sehr erheblich dadurch verkleinert, daß ich die große und die kleine Achse der annähernd elliptisch erscheinenden Endflächen der Diaphysen ausmaß und aus diesen Größen die Neigung der Knochen zur Bildebene berechnete unter Voraussetzung eines kreisrunden Querschnittes. Sodann wurden mit Hilfe dieser Neigungen unter Benutzung von Sinus und Cosinus die gemessenen Längen der Diaphysen korrigiert.

Es bleiben indessen immer noch allerlei Fehler bestehen, da die Endflächen der Diaphysen keineswegs immer senkrecht auf ihrer Längsachse stehen und da diese Endflächen auch nur annähernd Kreisform haben. Die verbleibenden Fehler sind, wie ich annehme, verhältnismäßig kleiner. Man läuft jedoch zugleich die Gefahr der Überkorrektion, durch welche die Längen der Knochen zu groß ausfallen. Immerhin konnte man jedoch hoffen, auf dem gegebenen Wege wenigstens grob annähernd richtige Werte für $(1+\alpha)$ zu erhalten, die für eine erste Orientierung in diesen Fragen genügen würden.

Schwierigkeiten bot allerdings noch der Umstand, daß die Vergrößerung des etwa 73 Tage alten Embryo Nr. 284 nur als annähernd gleich 2, 5 angegeben ist. Sie ist vielleicht etwas größer gewesen. Jedenfalls sind die Knochenkerne der Metatarsalknochen dieses Embryos vielleicht auch infolge exzentrischer Stellung im Bilde und unscharfer Einstellung der Randzonen sehr dick, unter Berücksichtigung der gegebenen Vergrößerungszahlen zum Teil dicker als die Metatarsalknochenkerne des etwa 85 Tage alten Embryo Nr. 300. Hierbei können auch größere individuelle Variationen mitwirken. Von einer Benutzung solcher Zahlen mußte ich indessen absehen. Unter der Voraussetzung jedoch, daß die Vergrößerung des Embryo Nr. 284 etwas größer war, als angegeben, mußten die Werte von $(1+\alpha)$ für den Intervall vom 49. bis 73. Tage etwas zu groß und für den Intervall vom 73. bis 85. Tage etwas zu klein ausfallen. Ich habe daher auch die entsprechenden Zahlen für das Intervall vom 49. bis 85. Tage berechnet, welchen ich demgemäß etwas größeren Wert beilege.

Aus den soeben im Zwischentexte genannten Photozinkographien von Mall habe ich die auf folgender Tabelle II vereinigten Werte für die Länge L der Diaphysen und für die Querdurchmesser D der Diaphysenmitte gefunden. Sodann

[1]) Thoma und Kaefer, dieses Archiv, Bd. 116, 1889.

wurden mit Hilfe der auf Seite 287 gegebenen Gleichungen aus diesen Werten von L und D die in Tabelle III zusammengestellten Zahlen berechnet, indem die Lamellendicke überall gleich 8 μ angenommen wurde.

Wenn man diese Zahlen vergleicht, bemerkt man zunächst, daß bei solchen verhältnismäßig jugendlichen Embryonen die Zeit, welche zu der Apposition einer neuen Knochenlamelle erforderlich ist, zwischen 10 und 37 Stunden schwankt. Inwieweit diese Schwankungen der Appositionszeit einer Lamelle von den im Zwischentexte erörterten Beobachtungsfehlern herrühren, ist schwer zu bestimmen. Doch ist es ganz ausgeschlossen, daß die Apposition sich an allen Skelettstücken mit gleicher Geschwindigkeit vollzieht, denn in diesem Falle müßten diese später auch gleiche Dickendurchmesser aufweisen. Ebenso ändert sich die Appositionszeit mit dem Lebensalter.

Tabelle II.

Länge L der Diaphyse
und
Querdurchmesser D der Diaphysenmitte
der Röhrenknochen menschlicher Embryonen.

	Embryo 333 Länge — Alter 49 Tage		Embryo 284 Länge 54 mm Alter 73 Tage		Embryo 300 Länge 73 mm Alter 85 Tage	
	L	D	L	D	L	D
	mm	mm	mm	mm	mm	mm
Femur	0,740	0,460	7,57	0,816	—	—
Tibia	0,526	0,320	—	—	12,82	1,233
Fibula	—	—	5,83	0,480	10,78	0,773
Humerus	0,666	0,440	8,18	0,704	—	—
Radius	0,499	0,304	6,00	0,552	12,77	1,000
Ulna	0,507	0,296	6,80	0,552	12,94	0,933
Metacarpus 1	—	—	—	—	—	—
Metacarpus 2	—	—	0,864	0,464	2,260	0,600
Metacarpus 3	—	—	0,912	0,568	2,240	0,840
Metacarpus 4	—	—	0,736	0,520	1,954	0,753
Metacarpus 5	—	—	0,744	0,416	1,635	0,733
Phalanx I 1	—	—	—	—	—	—
Phalanx I 2	—	—	0,416	0,544	1,472	0,767
Phalanx I 3	—	—	0,536	0,440	1,637	0,673
Phalanx I 4	—	—	0,368	0,520	1,234	0,733
Phalanx I 5	—	—	0,208	0,480	0,858	0,666

Tabelle III.

Werte des Faktors $(1+\alpha)$, berechnet für die Diaphysen menschlicher Embryonen.

	Embryo 333 und Embryo 284, 49 Tage und 73 Tage alt			Embryo 284 und Embryo 300, 73 Tage und 85 Tage alt			Embryo 333 und Embryo 300, 49 Tage und 85 Tage alt		
	Zahl der apponierten Lamellen	Appositionszeit einer Lamelle, Stunden	$(1+\alpha)$	Zahl der apponierten Lamellen	Appositionszeit einer Lamelle, Stunden	$(1+\alpha)$	Zahl der apponierten Lamellen	Appositionszeit einer Lamelle, Stunden	$(1+\alpha)$
Femur	22	25,9	1,111	—	—	—	—	—	—
Tibia	—	—	—	—	—	—	57	15,1	1,058
Fibula	—	—	—	18	15,7	1,035	—	—	—
Humerus	17	34,9	1,159	—	—	—	—	—	—
Radius	17	37,2	1,157	28	10,3	1,028	44	19,9	1,076
Ulna	16	36,0	1,176	24	12,1	1,027	40	21,7	1,084
Metacarpus 1	—	—	—	—	—	—	—	—	—
Metacarpus 2	—	—	—	9	33,9	1,113	—	—	—
Metacarpus 3	—	—	—	17	16,9	1,054	—	—	—
Metacarpus 4	—	—	—	15	19,7	1,067	—	—	—
Metacarpus 5	—	—	—	20	14,5	1,040	—	—	—
Phalanx I 1	—	—	—	—	—	—	—	—	—
Phalanx I 2	—	—	—	14	20,7	1,094	—	—	—
Phalanx I 3	—	—	—	15	19,7	1,077	—	—	—
Phalanx I 4	—	—	—	13	21,6	1,098	—	—	—
Phalanx I 5	—	—	—	12	24,7	1,125	—	—	—

Für den 49. bis 85. Tag der Embryonalperiode weicht sie nicht allzuviel ab von dem Mittelwerte von 22 Stunden, wobei allerdings die Schwierigkeiten der Altersbestimmung der Embryonen unberücksichtigt bleiben. Wenn man aber die ganze Wachstumsperiode auch nur mit 22 Jahren oder 8030 Tagen in Rechnung stellt, so ergibt sich für die 1000 Knochenlamellen, durch deren Apposition der Oberschenkel entsteht, eine durchschnittliche Appositionszeit von 8 Tagen. Gegenüber 22 Stunden ist dies ein gewaltiger Unterschied, der außerhalb aller Beobachtungsfehler liegt. Für die späteren Wachstumsperioden muß aber die Appositionszeit jeder Lamelle noch größer sein als 8 Tage, da sie in der Embryonalperiode so viel kürzer war.

In gleicher Weise zeigt sich, daß der Wert von $(1 + \alpha)$ in dieser frühen Embryonalperiode sehr groß ist. Seine verschiedenen Bestimmungen schwanken zwischen 1,027 und 1,176, während früher zur Konstruktion der Oberschenkeldiaphyse der Textfig. 14 der Wert $(1 + \alpha) = 1{,}006$ aus der Länge der ersten und 1000. Lamelle berechnet wurde. Die in Tabelle III hervortretenden Schwankungen des Wertes von $(1 + \alpha)$ mögen in weitem Umfange von den Messungsfehlern veranlaßt sein. Nach der im Zwischentexte gegebenen Beurteilung der letzteren kann jedoch kein Zweifel darüber bestehen, daß $(1 + \alpha)$ während der Embryonalperiode sehr viel größer ist als später. Als Mittelwert würde man vielleicht auf Grund der Tabelle III, wenn man den für die Embryonen No. 333 und No. 300 geltenden Zahlen ein verhältnismäßig größeres Gewicht beilegt, $(1 + \alpha) = 1{,}073$ annehmen können, wobei jedoch der Vorbehalt zu machen wäre, daß $(1 + \alpha)$ für verschiedene Skelettstücke und für verschiedene Appositionszeiten nicht unerhebliche Abweichungen von dieser Schätzungsziffer darbietet.

Zugleich ergibt sich, daß auch der Wert $(1 + \alpha)$ in den verschiedenen Lebensaltern große Unterschiede aufweist. Wenn er oben für das ganze System von der ersten bis zur 1000. Lamelle des Oberschenkels gleich 1,006 genommen werden mußte, so findet er sich jetzt für die früheste Entwicklungsperiode ungefähr gleich 1,073. Dieses ist nur möglich, wenn für spätere Lebensperioden $(1 + \alpha)$ viel kleiner, und zwar auch viel kleiner als 1,006 wird. Eine Vorstellung von diesem

hältnisse soll Textfig. 20 geben, welche wieder einen Teil der kompakten Rindensubstanz der Oberschenkeldiaphyse in natürlicher Größe darstellt, unter der Voraussetzung variabler Werte von $(1 + \alpha)$. Naheliegende Erwägungen ließen dabei eine nahezu kontinuierliche, sich von Lamelle zu Lamelle vollziehende Änderung des Wertes von $(1 + \alpha)$ voraussetzen. Mit dieser

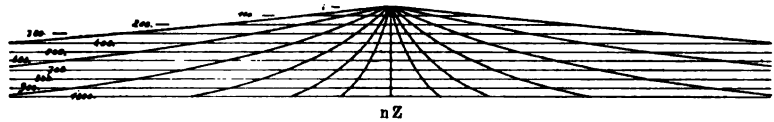

Fig. 20. Länge der periostalen Knochenlamellen der erwachsenen Oberschenkeldiaphyse, unter Voraussetzung variabler, zwischen 1,00216 und 1,03171 liegender Werte von $(1 + \alpha)$. Die übrigen Voraussetzungen wie bei Textfig. 14. Natürliche Größe.

Voraussetzung aber war man in der Lage, beinahe jede Form der Wachstumskurven zu gewinnen. Ich habe daher eine solche gewählt, welche den einfachen Logistiken soweit nahe kommt, daß obige Betrachtungen über die Beziehungen der Untersuchungen von G. Schwalbe und Egger vollständig bestehen bleiben, während zugleich $(1 + \alpha)$ sich innerhalb der gegebenen Grenzen in regelmäßiger Weise von Lamelle zu Lamelle ändert. Alle diese Werte von $(1 + \alpha)$ mitzuteilen, würde zu weitläufig sein. Auch führen die Beobachtungen immer auf Werte von $(1 + \alpha)$, welche für Gruppen von Lamellen gelten. Ich habe daher nachträglich die Werte von $(1 + \alpha)$ errechnet, welche sich aus der Wachstumskurve für Gruppen von je 100 Lamellen ergaben. Diese Zahlen wurden dann zur Konstruktion der Textfig. 20 verwendet. Sie waren:

für	die	1.	bis	100.	Lamelle	$(1 + \alpha)$	=	1,03171
„	„	100.	„	200.	„	„	=	1,00743
„	„	200.	„	300.	„	„	=	1,00442
„	„	300.	„	400.	„	„	=	1,00339
„	„	400.	„	500.	„	„	=	1,00278
„	„	500.	„	600.	„	„	=	1,00255
„	„	600.	„	700.	„	„	=	1,00228
„	„	700.	„	800.	„	„	=	1,00222
„	„	800.	„	900.	„	„	=	1,00218
„	„	900.	„	1000.	„	„	=	1,00216

Im übrigen waren für die Kurven der Textfig. 20 dieselben Voraussetzungen gemacht wie für Textfig. 14. Es war $(1+n) = 1{,}2484$ und die Länge der ersten Lamelle zur Zeit ihrer Apposition = 0,8 mm. Die Konstruktion der Textfig. 20 entspricht aber nunmehr viel genauer der Wirklichkeit, insofern man den bei Textfig. 14 gerügten Mangel eliminiert sieht. Wenn man nachträglich die 1. bis 500. Lamelle der Resorption verfallen läßt, erhält man bei einer Lamellendicke von 12 μ für den erwachsenen Knochen eine kompakte Diaphysenrinde von 6 mm Dicke und von einer Länge der einzelnen Lamellen, welche ungefähr die natürlichen Verhältnisse wiedergibt. Damit ist jedoch noch nicht gesagt, daß die für Textfig. 20 verwendeten Werte von $(1+\alpha)$ genau richtig sind, da hier nur Annäherungen erstrebt werden konnten und namentlich, da hier statt kontinuierlicher, von Lamelle zu Lamelle fortschreitender Änderungen der Größe $(1+\alpha)$ diese Änderungen nur von 100 zu 100 Lamellen stattfanden. Für die Werte von $(1+\alpha)$ ist es aber sehr wichtig, zu wissen, auf wieviele Lamellen sie sich beziehen. Für die 1. bis 100. Lamelle wird nach Textfig. 20 der Wert $(1+\alpha) = 1{,}03171$. Dieses scheint mit dem Inhalte der Tabelle III nicht recht zu stimmen. Wenn man jedoch annimmt

für die	1.	bis	20.	Lamelle	$(1+\alpha)$	=	1,091
„ „	20.	„	40.	„	„	=	1,030
„ „	40.	„	60.	„	„	=	1,019
„ „	60.	„	80.	„	„	=	1,014
„ „	80.	„	100.	„	„	=	1,011,

so verbleibt der Verlauf der Kurven der Textfig. 20 ungeändert. Nur die kleinen Unregelmäßigkeiten werden geringer, welche davon herrühren, daß $(1+\alpha)$ sich sprungweise für Gruppen mehrerer Lamellen ändert, statt stetig von Lamelle zu Lamelle abzunehmen. Für die folgenden Lamellen erhält man ebenso

für die	100.	bis	120.	Lamelle	$(1+\alpha)$	=	1,010
„ „	120.	„	140.	„	„	=	1,008
„ „	140.	„	160.	„	„	=	1,007
„ „	160.	„	180.	„	„	=	1,006
„ „	180.	„	200.	„	„	=	1,005

usw.

Wenn man sich nunmehr erinnert, daß es die Länge der Oberschenkeldiaphyse des Fötus 333 war, welche der Konstruktion der 1. Lamelle der Textfig. 14 und Textfig. 20 zugrunde gelegt wurde, so muß man die Verhältnisse der 1. bis 20. Lamelle der Textfig. 20 in Betracht ziehen, wenn man ungefähr auf die in Tabelle III enthaltenen, auf den Femur bezüglichen Zahlen kommen will. In diesem Falle aber folgt aus Textfig. 20, wie soeben nachgewiesen wurde, der Wert von $(1 + \alpha) = 1{,}091$. In der Tabelle III aber findet sich für den Femur des Embryo 333 und 284 der Wert $(1 + \alpha) = 1{,}111$. In Anbetracht der immerhin sehr unvollkommenen Messungen darf man somit eine vorläufig genügende Uebereinstimmung der Kurven der Textfig. 20 mit der Wirklichkeit behaupten, zumal da die Beobachtungsfehler wahrscheinlicher Weise den beobachteten Wert $(1 + \alpha) = 1{,}111$ etwas zu groß werden ließen.

Die Kurven der Textfig. 20 sind aber weit davon entfernt, einfache logistische Kurven zu sein.[1]) In der Tat kann man, wenn der Wert $(1 + \alpha)$ sich von Glied zu Glied ändert, durch die aus obigen Erörterungen hervorgehende Gleichung

$$L_{m+1} = L_1 \, (1 + \alpha_1) \, (1 + \alpha_2) \, (1 + \alpha_3) \ldots . (1 + \alpha_m)$$

den Kurven einer Wachstumsfigur, wie sie in Textfig. 20 vorliegt, jede beliebige Gestalt beilegen. Hierbei ist $m + 1$ gleich der Zahl der apponierten Knochenlamellen, und L_1 und L_{m+1} zeigen die Längen der ersten und $(m + 1)$ten Knochenlamelle nach Abschluß oder bei Beginn ihres interstitiellen Wachstums an. Die Werte von α aber variieren von α_1 bis α_m. Die Variabilität der Größe α in dem Ausdrucke $(1 + \alpha)$ ist es somit, welche die Mannigfaltigkeit der Diaphysenformen ermöglicht und das Knochengewebe während der Wachstumsperiode als eine so auffällig leicht modellierbare Masse erscheinen läßt, während dieselbe Masse nach Abschluß des interstitiellen Wachstums verhältnismäßig stabil erscheint und nur durch Resorptionsvorgänge und durch Appositionen neuer Knochensubstanz neue Formen gewinnen kann.

[1]) Annähernd stellen sie sich auf Textfig. 20 als Ellipsen dar, wenn man annimmt, daß $(1 + \alpha)$ von Lamelle zu Lamelle sich in regelmäßiger Weise ändert.

Aus den Zahlen der Tabelle III ergibt sich jedoch noch eine interessante Beziehung der Größe $(1 + \alpha)$ zur Appositionszeit. Wenn man die Appositionszeiten als Abszissen und die zugehörigen Werte von $(1 + \alpha)$ als Ordinaten in ein rechtwinkliges Koordinatensystem einträgt, indem man etwa die Länge der Ordinaten für jede Beobachtung durch einen Punkt anzeigt (Textfigur 21), so bemerkt man sofort, daß die Werte von $(1 + \alpha)$ bei längerer Dauer der Appositionszeit in regelmäßiger Weise zunehmen. Ob nun die eingezeichnete S-förmige Linie einen annähernd genauen Mittelwert der Beobachtungen darstellt, kann nicht als endgültig feststehend betrachtet werden. Sie gibt aber dasjenige, was man vorläufig aus den vorhandenen Beobachtungen entnehmen kann. Zieht man sodann in Erwägung, daß die Größe $(1 + \alpha)$ den während der Appositionszeit erfolgenden, auf interstitiellem Wachstum beruhenden Längenzuwachs der jüngsten, fertig gebildeten Knochenlamelle darstellt, so gelangt man zu dem Ergebnis, daß in dem gegebenen Lebensalter (49. bis 85. Tag der Embryonalzeit) das interstitielle Wachstum der einzelnen Knochenlamelle in den verschiedenen Skelettstücken eine innerhalb nicht zu enger Grenzen übereinstimmende, mit der Zeit sich ändernde Geschwindigkeit aufweise. Diese Geschwindigkeit scheint in den ersten 20 Stunden etwas zuzunehmen, um später bis zur 40. Stunde wieder geringer zu werden. Diese Einzelheit geht aus der S-Form der Kurve hervor, die ihre Konvexität zuerst der Abszisse zuwendet, um sie später von der Abszisse abzuwenden. Die spätere Abnahme der Geschwindigkeit entspricht durchaus der mit der Zeit ab-

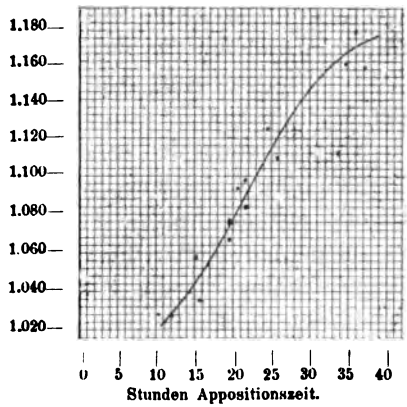

Fig. 21. Abhängigkeit des Wertes $(1 + \alpha)$ von der Appositionszeit, nach Tabelle III gezeichnet.

nehmenden Geschwindigkeit des interstitiellen Wachstums auf den Kurven der Textfig. 12 und 18. Es besteht jedoch ein sehr wichtiger Unterschied insofern, als hier das interstitielle Wachstum für eine frühe Embryonalzeit gegeben ist, während welcher es unzweifelhaft viel rascher verläuft als später in den ersten Tagen nach der Geburt, für welche die Beobachtungen von Egger Gültigkeit besitzen. Dort ergab sich das interstitielle Wachstum für den ersten Tag mit 3,3 Prozent oder 1,033. Hier erhalten wir für die ersten 24 Stunden 1,108 oder 10,8 Prozent.

Dieser Unterschied kann nicht auffallen. Für die späteren Perioden des Wachstums war oben die Appositionszeit einer Lamelle auf mindestens 8 Tage geschätzt worden, während der zugehörige Wert von $(1 + \alpha)$ nach den zu Textfig. 20 gehörigen Zahlen für die letzten 100 Lamellen gleich 1,00216 oder gleich 0,216 Prozent gefunden wurden. Für die 980. bis 1000. Lamelle wird diese Zahl noch kleiner, gleich 1,00197 oder gleich 0,197 Prozent. Gegen den Schluß des Wachstums hin würde somit eine frisch apponierte Knochenlamelle 8 Tage bedürfen, um durch interstitielles Wachstum sich um ungefähr 0,2 Prozent zu verlängern, und in einem Tage oder 24 Stunden würde dieses interstitielle Wachstum nur etwa 0,025 Prozent betragen. Wenn man sodann wieder $(1 + n) = 1{,}2484$ annimmt, würde diese Lamelle mindestens 1009 Tage nötig haben, um ihr interstitielles Wachstum zu beenden. Dabei ist auf die spätere Verzögerung des Verlaufes des interstitiellen Wachstums keine Rücksicht genommen, welche die Zeit von 1009 Tagen noch beträchtlich verlängern dürfte.

Man gelangt somit zu dem Ergebnisse, daß die Geschwindigkeit des interstitiellen Wachstums sich mit dem Lebensalter ändert. Sie ist in der frühen Fötalperiode relativ groß, ist sodann etwas kleiner zur Zeit der Geburt und wird schließlich im Verlaufe des extrauterinen Lebens sehr gering. Dieses aus den Knochenmessungen abgeleitete Ergebnis steht aber in voller Uebereinstimmung mit den Angaben von Gudden und Egger, welche auf Grund ihrer Wahrnehmungen am lebenden Versuchstier behaupten, zur Zeit der Geburt sei das interstitielle Knochenwachstum viel rascher als später.

Die Abweichungen der einzelnen Beobachtungen von der den Mittelwert bezeichnenden Kurve auf Textfig. 21 sind sicherlich zum Teil wenigstens Folge der Messungsfehler. Manche dieser Abweichungen scheinen jedoch außerhalb des Gebietes der Messungsfehler zu liegen. Sie mögen besonderen, die einzelnen Knochen in verschiedenem Grade treffenden Ursachen ihre Entstehung verdanken, welche auch die verschiedene Geschwindigkeit des Längenwachstums der einzelnen Knochen und die Verschiedenheiten der Appositionszeit bestimmen. Von diesen Ursachen wurde bereits früher die Belastung der Knochen erwähnt, welche wohl geeignet erscheint, deren Wachstum in wirksamer Weise zu beeinflussen. Der Vollständigkeit halber soll daher auch an dieser Stelle darauf hingewiesen werden, daß die Geschwindigkeit des interstitiellen Wachstums und die anderen soeben genannten Faktoren wahrscheinlicherweise auch von der mechanischen Belastung der Knochen beeinflußt werden, welche sich ihrerseits wieder mit dem Lebensalter ändert. Mit der Geschwindigkeit des interstitiellen Wachstums und mit der Appositionszeit ändert sich aber der Faktor $(1 + \alpha)$, welcher in maßgebender Weise die Längenentwicklung der Röhrenknochen bestimmt.

Die gewonnenen Ergebnisse gestatten weiterhin auch die zahlreichen Meinungsverschiedenheiten, zu denen die einzelnen Experimentatoren gelangt sind, in einfachster Weise zu erklären und damit langjährige, zum Teil mit merklicher Erregung geführte Kämpfe zu beendigen. Dieser Abschluß des Streites aber dürfte um so willkommener sein, als er die objektive Richtigkeit der anscheinend sich widersprechenden Beobachtungen in glänzender Weise bestätigt. Daß die Beobachtungen von G. Schwalbe und Egger sich nicht nur nicht widersprechen, sondern vielmehr auseinander abgeleitet werden können, wurde bereits in Obigem ausführlich erörtert. Nunmehr fragt es sich jedoch, weshalb die von Egger gewählte Versuchsanordnung anderen Forschern andere Ergebnisse zeitigte.

Egger hatte am Radius neugeborener Kaninchen in 1 mm Entfernung von den Epiphysenlinien die periostale Knochenrinde durchbohrt und das Bohrloch durch Einheilung eines

Haares bezeichnet. Damit waren im wesentlichen einige junge, oberflächliche Knochenschichten der Messung zugänglich gemacht, und unter diesen befand sich auch die äußerste, jüngste, letztapponierte Knochenlamelle. Die weitere Beobachtung zeigte sodann das durchschnittliche interstitielle Wachstum dieser Gruppe oberflächlicher Lamellen, welches mit einer gewissen Annäherung gleich ist dem interstitiellen Wachstum der letztapponierten Lamelle. Leider beschränken sich die Versuche von Egger auf die ersten 21 Tage, was sehr zu bedauern ist, obgleich später die Beobachtung Schwierigkeiten begegnet, die nur durch Einlegen von Golddraht an Stelle der Haare sicher überwunden werden könnten. Feine Golddrähte, welche in der Oberfläche des Knochens abgeschnitten wurden, könnten sich auch später, wenn die Operationsstelle von neuen Knochenlamellen bedeckt wird, wiederfinden und messen lassen. Die Versuche von Wegner[1]) und J. Wolff, sowie diejenigen der älteren Autoren lassen aber in Verbindung mit obigen, auf den Beobachtungen von G. Schwalbe und Egger, sowie auf meinen Messungen fötaler und erwachsener Knochen fußenden Entwicklungen die zu gewärtigenden Erfahrungen vorhersehen. Die in der periostalen Rinde befindlichen, ursprünglich 1 mm von der Epiphysenlinie entfernten Marken werden etwas weiter auseinander rücken. Betrug ihre gegenwärtige Entfernung beim Neugeborenen 10 mm, so wird sie schließlich vielleicht 12 oder 13 mm werden. Zugleich aber müssen die inzwischen neu apponierten Lamellen weithin über die im Knochen befindlichen Marken hinausgreifen, und die Epiphysenlinie wird weit von den Marken abgerückt erscheinen, wie dies schematischerweise in Textfig. 22 dargestellt ist.

Diese Figur, bei deren Herstellung dieselben Konstanten wie bei Textfig. 19 in Anwendung kamen, zeigt genau das von Wegner und anderen Experimentatoren erzielte Ergebnis, welches zu der Lehre von dem rein appositionellen Knochenwachstum geführt hatte. Die in die periostale Knochenrinde eingeschlagenen Elfenbeinstifte haben ihren gegenseitigen Abstand nur wenig geändert. Dagegen hat sich zwischen den Stiften und den Epiphysenlinien eine breite Knochenmasse ge-

[1]) Wegner, dieses Archiv, Bd. 61, 1874.

bildet, welche als apponiert bezeichnet wurde. In der Tat sind auch neue Schichten apponiert worden, allein es ist das zeitlich beschränkte interstitielle Wachstum der apponierten Knochensubstanz, welches in der oben genauer erörterten Weise die Länge der periostalen Knochenlamellen bestimmt. Die Versuche von Wegner und anderen Autoren, welche die reine

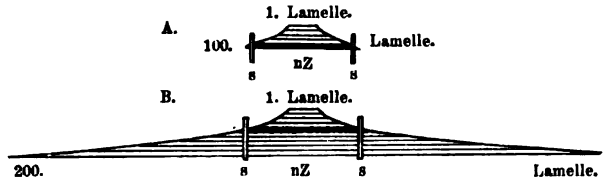

Fig. 22. Schema der Versuche über interstitielles Knochenwachstum. A periostale Knochenrinde, die erste Lamelle, 50 Tage alt, halb erwachsen; die 100. Lamelle frisch apponiert. Zwei Elfenbeinstifte ss sind in die 80. bis 100. Lamelle eingetrieben, die durch Schattierung etwas hervorgehoben sind. B derselbe Knochen 50 Tage später. Die erste Lamelle ist völlig erwachsen, die 200. Lamelle frisch apponiert, die 80. bis 100. Lamelle etwas schattiert. nZ neutrale Zone. Vergr. 3fach.

Appositionstheorie begründen sollten, sind daher meines Erachtens nicht imstande, die Lehre von dem zeitlich beschränkten interstitiellen Wachstum der einzelnen Knochenlamellen zu widerlegen.

In der Tat haben auch die älteren Autoren vielfach ein geringes Auseinanderweichen der in die Diaphysen eingeschlagenen Stifte bemerkt, dieses aber zumeist auf Messungsfehler bezogen. Wenn man Metall- oder Elfenbeinstifte in die Diaphyse einschlägt, muß man sich immer etwas weiter von der Ephiphysenlinie halten als Egger. Anderenfalls finden die Stifte keinen genügenden Halt in der weichen Knochensubstanz. Dabei gelangen aber die Stifte in ältere Knochenlamellen, deren interstitielles Wachstum bereits zum größten Teile oder vollständig abgelaufen ist. Der gegenseitige Abstand der beiden Stifte ändert sich dann in der Folge nur wenig oder gar nicht, während ihre Entfernung von der Epiphysenlinie, wie dies Wegner sehr eindrucksvoll schildert, im Laufe der Zeit erheblich zunimmt.

Zum Schlusse dieser Betrachtung möchte ich noch der Versuche von J. Wolff gedenken, welcher das Wachstum der Knochen durch umgelegte Ringe und Bänder hemmte. Diese Versuche lassen sich nur durch Annahme eines interstitiellen Knochenwachstums erklären. Doch bleibt die Erklärung unvollständig, wenn man mit J. Wolff ein gleichmäßiges interstitielles Wachstum annimmt. Das zeitlich beschränkte interstitielle Wachstum der einzelnen Lamellen führt viel vollkommener zum Ziele. Zunächst muß man sich darüber klar sein, daß das interstitielle Wachstum der Lamellen in allen Richtungen erfolgt, wenn auch wahrscheinlicher Weise in den verschiedenen Richtungen mit etwas ungleicher Intensität. Wenn der Wert $(1 + n)$ für alle Richtungen gleich groß wäre, könnte sich vom Periost aus keine kompakte Rinde bilden, sondern nur ein System lose verbundener Knochenlamellen. Es muß daher die Dicke der Knochenlamellen etwas stärker wachsen als die Länge und Breite derselben, oder es muß zwischen die Lamellen etwas Kittsubstanz treten, welche die Lamellen vereinigt. Beide Fälle lassen sich wohl histologisch nicht sicher unterscheiden, da die Kittsubstanz gleichfalls zu der Interzellularsubstanz zu rechnen wäre. Auch wäre die Dicke der Kittsubstanz so gering, daß sie sich nicht wohl messen ließe.

Wenn man sodann, wie dies von J. Wolff geschehen ist, einen Metallring um die Mitte der Diaphyse eines wachsenden Knochens legt, so behindert dieser zunächst in beschränkter Ausdehnung das expansive Wachstum der zur Knochenachse senkrechten Durchmesser der Diaphyse. Die Knochenlamellen erleiden daher an der Stelle des Ringes eine Deformation, indem ihr interstitielles Wachstum in einer zur Achse des Knochens senkrecht stehenden Ringlinie gehindert wird (Textfig. 23), während in einiger Entfernung von dem Ringe das interstitielle Wachstum der periostalen Knochenlamellen sich ungehindert vollzieht und die Lichtung der Markhöhle erweitert. Die zwischen dem Metallringe und der Markhöhle liegenden Knochenlamellen erscheinen daher nach einiger Zeit, wie die Textfigur zeigt, eingebogen, während sich an der Außenfläche des Ringes allmählich neue Knochenlamellen ansetzen, welche den Ring bedecken. Tatsächlich hat jedoch keine Einbiegung der Knochenlamellen

stattgefunden. Die unter dem Ringe liegenden Knochenlamellen haben ihren Ort nicht geändert. Vielmehr haben sich die Lamellen nur außerhalb des Gebietes des Ringes durch interstitielles Wachstum gedehnt. Wenn aber die Außenfläche des Knochens über dem Ringe eine kleine Verdickung aufweist, so ist diese, wie man leicht einsieht, statisch begründet. Sie ist notwendig, wenn man sich vorläufig so ausdrücken darf, um die Bruchfestigkeit des Knochens aufrecht zu erhalten.

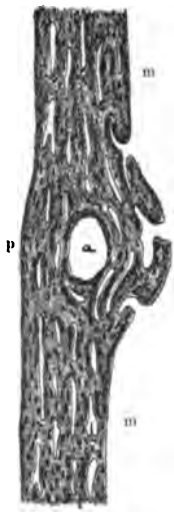

Fig. 23. Rinde der Diaphyse der Tibia eines Kaninchens nach Anlegung eines Metall-Ringes. Längsschnitt. p periostale und m m medullare Fläche der Rinde. a Lücke, in welcher der bereits von zahlreichen neugebildeten Lamellen überwucherte Ring lag. Nach J. Wolff.

Das Gesamtergebnis dieser Betrachtungen läßt sich nunmehr in Kürze dahin zusammenfassen, daß alle die heißumstrittenen Widersprüche in den Beobachtungen der verschiedenen Autoren nur scheinbare sind. Alle diese scheinbaren Widersprüche der Beobachtungen beruhen nur auf einer mangelhaften Interpretation der Tatsachen und verschwinden vollständig, wenn man den einzelnen Knochenlamellen ein zeitlich beschränktes interstitielles Wachstum zuschreibt. Die hier aufgestellte Lehre von dem zeitlich beschränkten interstitiellen Wachstum der Knochenlamellen erscheint daher bei dem augenblicklichen Stande der Erfahrung als die allein berechtigte. Jede andere Lehre setzt sich dem Vorwurfe aus, daß sie einem größeren oder kleineren Teile der vorliegenden Beobachtungsergebnisse Gewalt antut. Die Lehre von dem beschränkten interstitiellen Wachstum der einzelnen Knochenlamellen rückt zugleich das Knochengewebe dem Bindegewebe näher. Die Knochenzelle scheint wie die Bindegewebszelle im Laufe einiger Monate oder (beim Menschen) Jahre nach ihrer Entstehung Interzellular-

substanz zu produzieren, bis letztere eine gewisse Ausdehnung erreicht hat, welche den Schluß des Wachstums des einzelnen Zellterritoriums herbeiführt. Der Abschluß des Wachstums des einzelnen Zellterritoriums bezeichnet indessen noch lange nicht das Ende des Wachstums des ganzen Skelettstückes, da im Laufe der Zeit immer neue Zellen apponiert und damit neue Zellterritorien gebildet werden.

Alle diese Wachstumsvorgänge sind aber vom Lebensalter abhängig und stehen zugleich, wie zahlreiche, alsbald zu besprechende Beobachtungen bewiesen haben, unter dem Einflusse der mechanischen Funktion des Knochens, also seiner Belastung durch Muskelzug und Körpergewicht. Diese Belastung ändert sich im Laufe der verschiedenen Lebensalter und scheint geeignet, durch Änderung der Appositionszeit und der Geschwindigkeit des interstitiellen Wachstums die Größe $(1 + \alpha)$ zu beeinflussen. Man kann daher zufolge der hier gewonnenen Anschauungen bezüglich der Bildung der periostalen Rindenschichten der Röhrenknochen, unter Benutzung der früheren Bezeichnungen, die Länge der $(m + 1)$ten Knochenlamelle nach Beendigung ihres interstitiellen Wachstums setzen gleich:

$$L_{m+1} = L_1 (1 + \alpha_1) (1 + \alpha_2) (1 + \alpha_3) \ldots . (1 + \alpha_m)$$

oder, wenn L_0 die Länge der ersten Knochenlamelle zur Zeit ihrer Apposition darstellt:

$$L_{m+1} = L_0 (1 + n) (1 + \alpha_1) (1 + \alpha_2) (1 + \alpha_3) \ldots . (1 + \alpha_m).$$

Bei dieser Auffassung bleiben aber nicht nur die Werte von $(1 + \alpha)$, sondern, infolge der Beeinflussung der Appositionszeit, auch die Zahl der apponierten Lamellen m von der Zeit und von der Belastung abhängig. Es ist dann klar, daß eine einzelne vorübergehende Änderung der Belastung, welche sich nur über geringe Bruchteile der Appositionszeit einer einzelnen Lamelle erstreckt, keinen nennenswerten Einfluß auf die Länge eines wachsenden Knochens ausüben wird. Geringe Änderungen der mittleren Durchschnittsbelastung, welche sich auf längere Zeiträume erstrecken und eine größere Zahl der Werte von $(1 + \alpha)$ auch nur um ein geringes erhöhen oder erniedrigen, werden dagegen, wie oben bereits an Durchschnittswerten von

$(1 + \alpha)$ erörtert wurde und wie jetzt auch aus obigen Gleichungen hervorgeht, die Längenentwicklung eines Röhrenknochens in sehr auffälliger Weise beschleunigen oder verzögern.

Das Knochengewebe ist eine Stützsubstanz, welche unter normalen und pathologischen Bedingungen vor allem auf ihre Starrheit beansprucht wird. Diese Starrheit befähigt die Knochen, nicht nur den auf ihren Gelenkflächen lastenden Druck zu tragen, sondern auch den scherenden, biegenden und knickenden Einwirkungen Widerstand zu leisten, welche auf mannigfache Weise zustande kommen. Eine ähnliche Starrheit geringeren Grades kommt auch dem Knorpel zu. Das knorpelige Primordialskelett des Fötus wird namentlich bei gelegentlichen Muskelbewegungen in ähnlicher Weise mechanisch beeinflußt wie die Knochen des Erwachsenen, und man kann diese Beanspruchung des hyalinen Knorpels, dessen Homogenität nur durch die Anwesenheit der Knorpelzellen gestört wird, in derselben Weise in Systeme oder Scharen von Druck- und Zuglinien zerlegen, welche sich gegenseitig in rechten Winkeln durchkreuzen, wie dies für den Knochen von Meyer und Culmann geschehen ist. Bei stärkeren Beanspruchungen und bei größeren Dimensionen genügt jedoch die immerhin ziemlich geringe, wenn auch vollkommene Elastizität[1]) des Knorpels nicht mehr den gesteigerten mechanischen Anforderungen. An Stelle des Knorpels tritt ein Material von ebenso vollkommener, jedoch höherer Elastizität, die feste Knochensubstanz. Diese gestattet außerdem, wie bereits Meyer[2]) erkannt hat, noch einen höheren Grad der Starrheit und Festigkeit in ökonomischster Weise zu erreichen durch eine Aufspaltung in einzelne, aus Lamellensystemen bestehende Knochenblätter und Knochenbalken, welche, räumlich auseinander gerückt, stärkere Wirkungen zu entfalten imstande sind und dann lebendige Verkörperungen der sich durchkreuzenden Druck- und Zugkurven der Festigkeitslehre und der graphischen Statik darstellen.

[1]) Elastizität = Elastizitätsmodulus.

[2]) G. H. Meyer, Die Statik und Mechanik des menschlichen Knochengerüstes. Leipzig 1873.

Es sind dieses mechanische Zweckmäßigkeiten, welche sich einfach nach den Gesichtspunkten der Zuchtwahl und des Kampfes der Teile erklären lassen. Aufgabe dieser Untersuchungen aber ist es, unbekümmert um diese zum Teil etwas transzendentalen Erklärungen, die Eigenschaften der Materie nachzuweisen, welche diese Zweckmäßigkeiten unmittelbar und als notwendige Folge erzeugen.

Die blätterige Architektur der kompakten und der spongiösen Knochensubstanz beweist, daß das Wachstum des Knochengewebes von seiner Belastung durch Druck und Zug abhängig sein muß. Die einzelnen Knochenblätter und Balken, welche das unbewaffnete Auge in der Spongiosa und Compacta wahrnimmt, werden zum Teil auf Druck, zum Teil auf Zug beansprucht und durchkreuzen sich, der Schubspannung entsprechend, an vielen Stellen in regelmäßiger Weise in rechten Winkeln. Diese Balken und Blätter bestehen aber, wie das Mikroskop zeigt, aus zahlreichen, fest aneinander liegenden Knochenlamellen, deren Dicke im erwachsenen Knochen ungefähr 0,012 mm beträgt. Demgemäß muß man annehmen, daß das Wachstum der einzelnen Lamellen sowohl durch Druck als durch Zug hervorgerufen werden kann. Dieses Wachstum aber erfolgt zum Teil in Richtungen, welche zusammenfallen mit der Richtung der Druck- und Zuglinien, und kann dann als Längenwachstum der Lamellen bezeichnet werden. Zum anderen Teile vollzieht sich das Wachstum der Knochenlamellen in zwei Richtungen, welche senkrecht stehen auf den Druck- und Zugkurven, Dickenwachstum der Lamellen. Dem Dickenwachstum der Lamellen gleichwertig ist aber unter vielen Bedingungen die Vermehrung der Zahl der Lamellen.

Der Experimentator wie der Anatom ist in der Regel nicht in der Lage, die Druck- und Zugbelastung der einzelnen Lamellen zu messen. Seiner direkten Wahrnehmung zugängig ist zumeist nur die Form und Größe des Knochens sowie der Verlauf, die Anzahl, die Länge und die Dicke der Knochenblätter und -balken in den verschiedenen Stadien der normalen Entwicklung und der pathologischen Störungen. Dabei fällt in vielen Fällen das Längenwachstum der Röhrenknochen

annähernd zusammen mit dem Längenwachstum ihrer Knochenlamellen, während das Dickenwachstum der Knochenlamellen sowohl eine Zunahme der äußeren Querdurchmesser der Röhrenknochen als eine Verdickung ihrer kompakten Rinde und eine Verdickung und Vermehrung der Spongiosalamellen zur Folge zu haben pflegt. Endlich ergibt sich ein Maß für die Druck- und Zugbelastung der einzelnen Knochenlamellen aus der Größe und Richtung der auf den Knochen einwirkenden äußeren Kräfte. Aus diesen nicht überall ganz exakten Anhaltspunkten kann man indessen doch eine Reihe zuverlässiger und allgemeingültiger Schlüsse auf die Bedingungen des Wachstums der einzelnen Knochenlamellen ziehen.

Was zunächst das Längenwachstum der Knochenlamellen betrifft, so scheint mir aus zahlreichen Erfahrungen hervorzugehen, daß es eine untere Grenze für die Größe des auf den Geweben lastenden Druckes gibt, welche überschritten werden muß, wenn sich überhaupt Knochen bilden soll. Bei steigender Belastung wird dann die Geschwindigkeit des Längenwachstums größer, bis eine zweite Grenze erreicht ist, nach deren Überschreitung das Längenwachstum sich verlangsamt. Man muß somit annehmen, daß an dieser zweiten Grenze der Belastung das Wachstum der Knochenlamelle sich schneller vollzieht als bei niedrigerer und bei höherer Belastung. Hier wäre somit ein Maximum der Wachstumsgeschwindigkeit zu suchen, dessen Feststellung nur dadurch erschwert ist, daß die Belastung der Skeletteile im allgemeinen eine remittierende ist und je nach Körperhaltung und Arbeitsleistung einen starken Wechsel aufweist. Diese wechselnde Belastung ist vielleicht, wie Korteweg[1] meint, eine notwendige Voraussetznng für das Knochenwachstum; sie trifft jedoch alle Teile des Skeletts und kann daher nicht gesondert in Rechnung gesetzt werden. Vielmehr muß man bei Prüfung dieser Fragen an die Bildung eines Durchschnittswertes durch Summierung der starken und schwachen, jeweils während einer bestimmten Anzahl von Zeiteinheiten wirkenden Belastungen denken. Endlich ergibt sich aus vielen Erfahrungen, daß auch eine obere Grenze des Druckes besteht, bei welcher das Längenwachstum des Knochens

[1]) Korteweg, Zeitschr. f. orthopäd. Chir., Bd. 2.

aufhört. Nach Überschreitung dieser Druckgrenze endlich setzen früher oder später Resorptionsvorgänge ein, welche das bereits gebildete Knochengewebe zum Schwunde bringen.

Das Dickenwachstum des Knochens ist gleichfalls von der Belastung abhängig. Auch hier ist eine untere Grenze für die Belastung der Gewebe anzunehmen, nach deren Überschreitung erst die Knochenbildung und damit das Dickenwachstum des Knochens beginnt. Bei steigender Belastung nimmt sodann die Querschnittsfläche des Knochens oder, genauer ausgedrückt, die Summe der Querschnitte aller seiner Lamellen stetig zu. Dabei ist vorausgesetzt, daß die Querschnittsflächen der einzelnen Lamellen senkrecht auf der Richtung der Druck- und Zugkurven stehen. Die Summe dieser Querschnittsflächen ist daher nur an den spongiosafreien Teilen der Diaphyse einiger Röhrenknochen direkt zu messen, wo sie gleich ist dem Querschnitte der Compacta. An anderen Orten muß an die Stelle der Messung eine Schätzung treten. Bei dieser ist jedoch im Auge zu behalten, daß auch die Verlaufsrichtung der Knochenlamellen, ihre Zahl und ihr gegenseitiger Abstand für die Größe der mechanischen Leistung von Bedeutung ist. Endlich gibt es auch für das Dickenwachstum eine obere Grenze des Druckes, bei welcher es durch Resorptionsvorgänge unterbrochen wird. Diese obere Grenze der Belastung der Lamellen, bei welcher ihr Längenwachstum ebenso wie ihr Dickenwachstum eine Unterbrechung durch Resorptionsvorgänge findet, wird jedoch nicht leicht erreicht, da bei steigender Belastung mit der Zunahme des Querschnittes der Lamellen die auf jeden einzelnen Teil der Querschnittsfläche oder die auf die Flächeneinheit treffende Belastung wieder abnimmt.

Die weitere Untersuchung ergibt sodann eine ziemlich weitgehende Unabhängigkeit des Dickenwachstums von dem Längenwachstume der Knochenlamellen. Bei ungleichmäßiger Belastung einer Gelenkfläche, z. B. bei abnorm starker Belastung der lateralen Hälfte der Kniegelenksfläche, wie sie auch in den interessanten Versuchen von Maass[1]) stattfand, wird in der lateralen Hälfte der Tibia das

[1]) Maass, dieses Arch., Bd. 163, 1901.

Längenwachstum der Knochenlamellen verzögert, weil ihre Wachstumsgeschwindigkeit infolge zu starker Belastung weiter von ihrem Maximum abrückt, also wieder abnimmt. Die geringere, subnormale Belastung der medialen Hälfte der Tibia bringt dagegen die Geschwindigkeit des Längenwachstums derselben in die Nähe ihres Maximums, läßt sie also größer werden als normal. Diese Erklärung setzt voraus, daß die normale Durchschnittsbelastung der Knochen während des entsprechenden Abschnittes der Wachstumsperiode höher ist, als es dem Maximum der Geschwindigkeit des Längenwachstums entspricht. Es ist indessen diese Voraussetzung durchaus gerechtfertigt, da auch alle anderen Erfahrungen zeigen, daß mäßige Entlastungen kindlicher Knochen, z. B. die einfache Inaktivität bei der Bettruhe, das Längenwachstum beschleunigen. Bei der ungleichmäßigen Belastung der Tibia wird aber in der lateralen Hälfte derselben, die im Längenwachstum etwas zurückbleibt, das Dickenwachstum stärker, während es in der medialen Tibiahälfte ungeachtet des vermehrten Längenwachstums infolge der geringeren Belastung unter der Norm bleibt. Dabei kann die Gesamtmasse der während der Störung neugebildeten Knochensubstanz, wie Maass meint, ungefähr die normale bleiben. In der Regel wird sie jedoch bei ununterbrochener Funktion infolge der Verkrümmung des Knochens, welche stärkere Zug- und Druckwirkungen schafft, etwas größer als normal ausfallen. An den kleinen Tierknochen der Versuche von Maass tritt dies wohl weniger hervor. Es wird jedoch sehr deutlich bei dem Genu valgum des Menschen, bezüglich dessen ich auf die Röntgenbilder von J. Wolff[1]) verweisen kann.

Zur Veranschaulichung dieser Auffassung des Knochenwachstums, welche in so einfacher Weise die langjährigen Gegensätze zwischen Hüter[2]) und Volkmann[3]) einerseits und J. Wolff andererseits beseitigt, will ich mich der beistehenden Textfig. 24 bedienen. In dieser ergibt die Länge der horizontalen Abszisse, von a aus gemessen, die Größe des auf der

[1]) J. Wolff, dieses Arch., Bd. 155, 1899.

[2]) Hüter, dieses Arch., Bd. 25, 26, 28.

[3]) Volkmann, Pitha-Billroth, Handb. d. Chir., Bd. 2, II., 1865.

Flächeneinheit des zur Zug- oder Druckrichtung senkrechten Querschnittes der Knochenlamelle lastenden Druckes oder Zuges p, während die senkrechten Ordinaten die zugehörige Wachstumsgeschwindigkeit anzeigen. Die senkrechten Ordinaten des Halbkreises b h e entsprechen dann der Geschwindigkeit des Längenwachstums für die verschiedenen Werte des auf der Lamelle lastenden Druckes p, wenn diese Werte größer als a b und kleiner als a e sind. Für den Druck p = a c findet sich dabei ein Maximum der Wachstumsgeschwindigkeit c h. Für die beiden Werthe p = a b und p = a e wird das Längenwachstum gleich Null und für alle Werte des auf dem Querschnitte der Lamelle lastenden Druckes, die kleiner als a b und größer als a e sind, wird endlich das Längenwachstum imaginär. Der Druck p = a b ergibt somit die untere Grenze des Druckes, bei der das Knochenwachstum beginnt, und der Druck p = a e entspricht der oberen Grenze des Druckes, an welcher das Längenwachstum der Knochenlamelle aufhört. Die Belastung der Lamelle aber, unter der sich physiologischer Weise das Knochenwachstum vollzieht, beginnt mit dem Werte p = a b, um später den Wert p = a d zu erreichen. Wenn dieser Wert des Druckes erreicht ist, oder wenn wenigstens das Maximum der Wachstumsgeschwindigkeit bei dem Drucke p = a c überschritten ist, bedingt jede weitere Steigerung des Druckes eine Verlangsamung der Geschwindigkeit des Längenwachstums, während eine mäßige Verminderung des Druckes eine Beschleunigung dieser Geschwindigkeit zur Folge hat. Was aber für die unter einer Druckbelastung stehende Lamelle in Beziehung auf die Änderungen des Druckes gilt, ist in gleicher Weise maßgebend für den auf anderen Knochenlamellen lastenden Zug. Auch dieser, obwohl er als ein negativer Druck betrachtet werden kann, löst immer ein positiv gerichtetes Längenwachstum aus, so daß der Halbkreis b h e

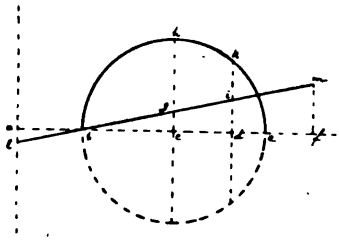

Fig. 24. Geschwindigkeit des Längen- und Dickenwachstums der Knochenlamellen in ihrer Abhängigkeit von der Belastung des Knochens.

auf Textfig. 24 auch die durch die Zugwirkung ausgelöste Längenwachstumsgeschwindigkeit anzeigt, wenn man den Zug auf der horizontalen Abszisse als absoluten Wert aufträgt.

Ein etwas anderes Verhalten zeigt die Geschwindigkeit des Dickenwachstums der Knochenlamellen, oder genauer ausgedrückt, die Geschwindigkeit des Wachstums der auf der Druck- und Zugrichtung senkrechten Querschnittsfläche der Lamellen. Sie kann durch die Ordinaten der geraden Linie l b m dargestellt werden. Die Geschwindigkeit des Dickenwachstums der Knochenlamellen ist gleich Null, wenn der auf jedem Quadratmillimeter der Querschnittsfläche lastende Druck oder Zug eine bestimmte Höhe = a b besitzt. (In diesem Falle ist zugleich auch die Geschwindigkeit des Längenwachstums gleich Null.) Steigt die Druck- oder Zugbelastung der Lamellen und wird größer als a b, so tritt ein positives Dickenwachstum der Lamellen ein, welches um so rascher wird, je mehr der auf der Flächeneinheit des Querschnittes lastende Druck oder Zug steigt. Diese Zunahme der Geschwindigkeit des Dickenwachstums findet seine obere Grenze erst, wenn etwa für den Druck p = a f ein anderer Vorgang, die lakunäre Resorption, dem Dickenwachstum ein Ziel setzt. Wenn aber der auf der Einheit der Querschnittsfläche lastende Druck oder Zug kleiner wird als a b, stellt sich ein negatives Dickenwachstum der Knochenlamellen, eine Atrophie derselben, ein, welche wohl meistens gleichfalls durch lakunäre Resorption bewirkt wird. Zu gleicher Zeit ist das Längenwachstum gleich Null, oder mit anderen Worten, bei Inaktivitätsatrophien der Knochen ändert sich die Länge derselben nicht, während die Dicke der Knochenlamellen abnimmt und unter Umständen ihr völliges Verschwinden herbeiführt.

Für die physiologische Bildung des menschlichen Skeletts kann man sich dann vorstellen, daß die Knochenneubildung beginnt, wenn infolge der in dem knorpeligen Primordialskelett auftretenden Schubspannungen der Druck und Zug für die Flächeneinheit der auf den Zug- und Drucktrajektorien senkrecht stehenden Flächen gleich a b wird. Während des normalen Wachstums nimmt diese Druck- und Zugwirkung mehr oder weniger zu, indem sie größer als p = a b wird, und

erreicht unter Umständen, namentlich in den vom Periosteabstammenden Knochenschichten der großen Röhrenknochen den Wert von ad. Wenn dann das appositionelle Längenwachstum der Lamellen durch den Verbrauch des knorpeligen Baugerüstes und das interstitielle Längenwachstum durch die Reifung des neugebildeten Knochengewebes zum Stillstande gekommen ist, dauert das Dickenwachstum der Knochenlamellen noch fort, wobei der auf der Flächeneinheit des Querschnittes dieser Lamellen lastende Druck und Zug — infolge dieses Dickenwachstums derselben — kleiner wird, bis er die Größe ab erreicht, bei welcher das Längen- und Dickenwachstum gleich Null wird. Damit ist ein stationärer Zustand erreicht. Denn sollte an irgendeiner Lamelle das Dickenwachstum noch weiter schreiten, so würde der auf der Flächeneinheit ihres Querschnittes lastende Druck oder Zug kleiner werden als ab und somit alsbald eine Atrophie der zu dick gewordenen Lamelle auslösen, bis der Druck oder Zug wieder gleich ab geworden ist.

Ich bin selbstverständlich weit davon entfernt zu glauben, daß der Halbkreis und die gerade Linie eine genaue Wiedergabe der zwischen der Wachstumsgeschwindigkeit und der Belastung bestehenden Beziehungen darstellen. Sie sollen dieses Verhältnis nur in annähernder Weise kennzeichnen. Demgemäß habe ich die einfachsten Formen von Kurven gewählt, welche alle Eigenschaften besitzen, die sich aus der Summe der vorhandenen Erfahrungen zu ergeben scheinen.

Wenn sodann der Druck a b der Textfig. 24 gleich p_1 und der Druck a e gleich p_2 gesetzt wird und wenn der variable Wert des Druckes gleich p ist, so kann man für das appositionelle Längenwachstum der Lamellen, wie sie z. B. an der Epiphysenlinie stattfindet, setzen:

Geschwindigkeit des appositionellen Längenwachstums gleich

$$\frac{dL_a}{dt} = a \sqrt{(p_2 - p_1)(p - p_1) - (p - p_1)^2}$$

wobei a eine Konstante ist und dL_a den unendlich kleinen Längenzuwachs bezeichnet, welchen die Länge L der Knochenlamelle während des Zeitdifferentials dt durch Apposition erfährt. In gleicher Weise würde sich die Geschwindigkeit des appositionellen Wachstums der Querschnittsfläche Q der Lamelle ergeben gleich

$$\frac{dQ_a}{dt} = b\,(p - p_1)$$

in welchem Ausdrucke b wiederum eine Konstante bezeichnet.

Für das interstitielle Längenwachstum hätte man eine Beschränkung einzuführen, damit die Lamelle nur eine bestimmte Länge erreicht. Diese

kann, wenn die ursprüngliche Länge der frisch apponierten Lamelle gleich A war, gesetzt werden gleich

$$A\ (1+n) = N$$

und man könnte für die Geschwindigkeit des interstitiellen Längenwachstums der Lamelle schreiben:

$$\frac{dL_i}{dt} = a_i\,(N-L_i)\ \sqrt{(p_2-p_1)\,(p-p_1)-(p-p_1)^2}$$

oder

$$\frac{dL_i}{(N-L_i)\,dt} = a_i\ \sqrt{(p_2-p_1)\,(p-p_1)-(p-p_1)^2}$$

wobei a_i eine Konstante bezeichnet. Diese Gleichung wird später eine interessante Anwendung finden.

Für die Geschwindigkeit des interstitiellen Wachstums der Querschnittsfläche Q einer Lamelle aber könnte man in gleicher Weise annehmen:

$$\frac{dQ_i}{dt} = b_i\ \left[(N-L_i)\ \sqrt{(p_2-p_1)\,(p-p_1)-(p-p_1)^2}\right]^2$$

Die soeben formulierten, durch die Fig. 24 veranschaulichten Beziehungen zwischen der Wachstumsgeschwindigkeit und der Belastung der Knochenlamellen wurden aus einer großen Reihe von Beobachtungen, die von verschiedenen Untersuchern veröffentlicht wurden, erschlossen. Dies im einzelnen nachzuweisen, wäre zeitraubend und umständlich. Der gleiche Nachweis kann jedoch auch als geführt betrachtet werden, wenn es mir im folgenden gelingt, ohne weitere Hilfshypothesen alle einschlägigen anatomischen, klinischen und experimentellen Erfahrungen grundlegender Art zu deuten oder, wie Kirchhoff es als Aufgabe der Mechanik hinstellte, in einfachster Weise zu beschreiben. In diesem Sinne wende ich mich zunächst zu der Entwicklungs- und Wachstumsgeschichte des gesunden menschlichen Skeletts, namentlich auch in der Absicht, die Erklärung für die eigenartige Erscheinung der Spongiosabildung zu finden.

Die umseitig stehende Textfig. 25 soll den Längsschnitt eines knorpelig präformierten Skeletteiles, eines Röhrenknochens, darstellen, dessen körperliche Gestalt sich ergeben würde, wenn man diese Figur um die Achse 1—1 dreht. Auf den gewölbten Endflächen dieses Skelettstückes laste ein Druck, welcher an allen Punkten dieser Endflächen gleich groß ist und seiner Richtung nach auf allen Teilen dieser Endfläche

senkrecht steht. Auch soll das Knorpelgewebe zunächst als eine vollkommen homogene Substanz betrachtet werden. Das ganze Knorpelstück wird dann in einer Weise mechanisch beansprucht, die man am einfachsten ausdrücken kann durch Scharen von Spannungstrajektorien, Druck- nnd Zuglinien, die zwar unendlich nahe aneinander liegend zu denken sind, demungeachtet jedoch sich an einzelnen Stellen dichter aneinander drängen. Man kann nicht alle diese, unendlich nahe aneinander liegenden Linien zeichnen. Indem man jedoch, wie es in der Textfig. 25 geschehen ist, in passenden Abständen einzelne derselben zeichnet, gewinnt man doch eine klare Vorstellung über ihren Verlauf. Die von oben nach unten gerichteten, mit Ziffern bezeichneten Linien stellen einige solche Trajektorien einer Druckspannung dar, welche unmittelbar aus dem auf den gewölbten Endflächen lastenden Drucke hervorgeht. Sie sollen als Längstrajektorien bezeichnet werden. Daß zwischen ihnen noch zahllose Linien analoger Eigenschaften anzunehmen sind, ist durch die Schraffierung angedeutet, welche an denjenigen Stellen dunkler gehalten ist, an welchen sich die Längstrajektorien dichter aneinander drängen.

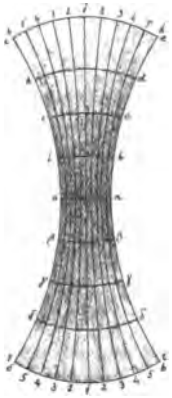

Fig. 25. Schema eines knorpelig präformierten Röhrenknochens mit den Spannungstrajektorien.

Die Längstrajektorien stehen senkrecht auf den Endflächen und erscheinen ihrer Länge nach erheblich gekrümmt. Sie werden unter rechten Winkeln gekreuzt von Trajektorien, welche radiale und tangentiale Spannungen in der Knorpelsubstanz anzeigen. Die Trajektorien der Radialspannungen durchkreuzen auch die Achse 1—1 des Knorpelstückes unter rechten Winkeln und konvergieren von allen Seiten des körperlichen Gebildes her auf diese Achse, auf welcher sie senkrecht stehen. Sie erscheinen in Textfig. 25, soweit sie auf dem Längsschnitte enthalten sind, als gekrümmte Linien, welche mit den Buchstaben a—a, b—b, c—c, β—β, γ—γ, etc. bezeichnet sind. Doch ist der Krümmungsradius des radialen

Trajektorium a—a unendlich groß, d. h. das Trajektorium a—a ist eine gerade Linie und alle in der gleichen Höhe von a—a liegenden radialen Trajektorien bilden zusammen mit a—a eine zur Achse 1—1 senkrechte Ebene. Die übrigen radialen Trajektorien liegen dagegen auf gewölbten Flächen, deren Durchschnitte mit der Ebene der Zeichnung durch die Linien b—b, β—β, c—c, γ—γ etc. gegeben sind. Die Trajektorien der tangentialen Spannungen endlich liegen auf denselben Flächen mit den Radialspannungstrajektorien, stehen jedoch senkrecht auf letzteren. Sie konnten auf der Textfig. 25 nicht wiedergegeben werden, da sie auf diesem Längsschnitte des Knorpelstückes sämtlich senkrecht auf der Ebene der Zeichnung stehen.

Nachdem man in dieser Weise die in der Knorpelsubstanz bestehenden Spannungen nach den drei senkrecht aufeinander stehenden Hauptspannungsrichtungen zerlegt hat, ergibt sich die Frage nach der Größe dieser Hauptspannungen. Der auf den Endflächen lastende Druck erzeugt zunächst die Druckspannung in den longitudinalen Trajektorien, und man kann behaupten, daß unter den gegebenen einfachen Voraussetzungen die Druckspannung an allen Längstrajektorien gleich groß ist und auch für die ganze Länge dieser Trajektorien gleich bleibt. Man kann jedoch die Druckspannungen nur in Beziehung zu der Flächeneinheit der auf den Trajektorien senkrecht stehenden Flächen messen. In der Nähe der Diaphysenmitte sind aber die Längstrajektorien dichter aneinander gedrängt und daher auf der Flächeneinheit des Querschnittes in größerer Zahl vorhanden. Daraus ergibt sich, daß die Längsspannung pro Flächeneinheit des Querschnittes um so größer wird, je mehr man sich der Mitte des Knorpelstückes nähert. Schließlich erreicht die Längsspannung für die Flächeneinheit der zu den Längstrajektorien senkrechten Querschnitte des Knorpels in der Ebene a—a ihren größten Wert.

Die Radialspannung ergibt sich aus der Krümmung der longitudinalen Trajektorien. In Textabbildung 26 stellt die gekrümmte Linie DD ein unter Druck stehendes Längstrajektorium dar, dessen Krümmungsradius gleich ρ sei. Die Belastung des Längstrajektorium hat in diesem Falle an der Stelle a die Richtung des in der Tangente des Längstrajektorium gelegenen Pfeiles a d. Ihr wirkt an dem Punkte b des Längstrajektorium ein Gegendruck entgegen, welcher die Richtung des Pfeiles b d besitzt. Druck und Gegendruck haben gleiche absolute Größe; sie sei gleich P. Ein Gleichgewicht der Wirkungen besteht indessen nicht. Vielmehr erzeugt Druck und Gegendruck einen senkrecht zu dem Längstrajektorium stehenden Seitenschub S, dessen Größe nach dem Parallelogramm der

Kräfte gefunden werden kann. Er ist, wie man aus der Figur leicht ableiten kann, gleich

$$S = P \frac{H}{\rho}$$

wenn H gleich der Entfernung a b ist.

Da nun unter den gegebenen Umständen H immer viel kleiner ist als ρ, muß die Radialspannung, welche das einzelne Längstrajektorium erzeugt, immer viel kleiner sein als die Längsspannung P.

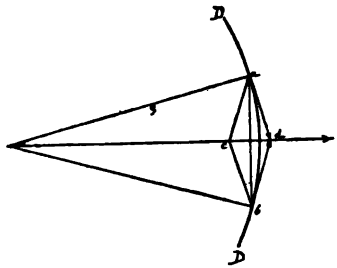

Fig. 26. Diagramm, die Entstehung der Radialspannung erläuternd.

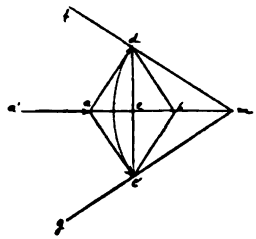

Fig. 27. Diagramm, die Entstehung der Tangentialspannung erläuternd.

Die von den einzelnen Längstrajektorien erzeugten Radialspannungen werden zum Teil in tangentiale Spannungen umgesetzt. Ein anderer Teil der Radialspannungen oder Seitenschübe, welche von den einzelnen Längstrajektorien erzeugt werden, addieren sich indessen von Zone zu Zone des Skelettstückes, so daß die Summe dieser Seitenschübe gegen die Achse des Knorpelstückes hin immer größer wird. In der Achse des Knorpelstückes aber halten sich die summierten, von allen Seiten her zusammentreffenden Seitenschübe oder Radialspannungen das Gleichgewicht, indem sie zugleich in de Achse ihren höchsten Wert erreichen.

Dieser höchste Wert der summierten Radialspannungen kann, wenn er auf die Flächeneinheit bezogen wird, größer oder kleiner als die auf die Flächeneinheit bezogene Längsspannung sein. Er wird größer sein, wenn der Knorpel verhältnismäßig dick ist, also zahlreiche Längstrajektorien enthält, vorausgesetzt, daß die übrigen Besonderheiten der Form und Belastung des Knorpels entsprechende sind. Die Summe der Radialspannungen in der Achse des Knorpels wird dagegen kleiner sein als die Längsspannung, wenn der Knorpel im Verhältnis zu seiner Länge nur einen kleinen Querschnitt besitzt.

Die Tangentialspannung geht aus der Radialspannung hervor, wenn man letztere wieder nach dem Parallelogramm der Kräfte zerlegt in zwei Spannungen, welche senkrecht stehen auf zwei Ebenen, die sich in der

Achse 1—1 der Textfig. 25 schneiden. Wenn dann die Ebene der Textfig. 27 einen Teil einer der gewölbten Flächen darstellt, welche in Textfig. 25 durch die Linien a—a, b—b etc. zum Ausdrucke gebracht werden, so bilden die Linien f m und g m in Textfig. 27 die Projektionen der genannten, in der Achse 1—1 sich schneidenden Ebenen, wobei jedoch diese Achse hier auf den Punkt m einschrumpft. Die Radialspannung a' a aber kann in die beiden Komponenten a d und a c zerlegt werden, die senkrecht auf den genannten Ebenen stehen und die Größe der Tangentialspannung anzeigen. Sodann ergibt sich die Tangentialspannung T, wenn r den Radius d m und H' die Entfernung c d darstellt:

$$T = S \cdot \frac{r}{H'}$$

oder unter Mitbenutzung des früher gewonnenen Resultates

$$T = P \frac{H}{H'} \cdot \frac{r}{\rho}.$$

Da nun unter den obwaltenden Verhältnissen r immer viel kleiner als ρ ist, während H und H' für die hier in Betracht kommenden Fragen als nahezu gleich groß zu betrachten sind, so folgt der für das Knochenwachstum wichtige Schluß, daß die Tangentialspannung T bei normaler Belastung immer kleiner ist als die Längsspannung P. Zugleich sei bemerkt, daß eine Summierung der tangentialen Spannungen in den verschiedenen Sektoren nicht stattfindet, weil die Tangentialspannungen jedes Sektors den Tangentialspannungen der anliegenden Sektoren der Größe nach gleich und der Richtung nach entgegengesetzt sind, sodaß sie sich gegenseitig im Gleichgewicht halten.

Für das knorpelige Primordialskelett eines Röhrenknochens ergibt sich aus vorstehenden Betrachtungen, daß die Druckspannung in den Längstrajektorien der Diaphysen größer ist als in den radialen und tangentialen Trajektorien. Die Spannung in den Längstrajektorien ist aber, wenn man sie auf die Flächeneinheit bezieht, in der Diaphysenmitte am größten. Bei langsam zunehmender Belastung der Endflächen e e der Textfig. 25, wie sie während des Wachstums zu erwarten ist, erreicht daher der auf der Flächeneinheit des Querschnittes lastende Druck zuerst auf dem Querschnitte a a diejenige Höhe, welche nach den obigen Betrachtungen die Knochenbildung auslöst. Diese Druckhöhe möge als p_1 bezeichnet werden; sie war auf Textfig. 24 gleich a b gesetzt. Bei dieser Druckhöhe p_1 müßte zunächst das Längenwachstum des gebildeten Knochens über das Breitenwachstum überwiegen, wenn sich die Vorgänge in vollkommen homogenem Material

frei von jeder Störung vollziehen würden. Es müßten somit kleine, der Längsachse des Skelettstückes parallel gerichtete Knochenlamellen von unendlich geringer Dicke in unendlich großer Zahl auftreten. Ein solches Ereignis ist jedoch nicht zu erwarten, da zufällige Störungen immer vorübergehende Ungleichheiten der Belastung der einzelnen Drucktrajektorien auslösen. Die Geschwindigkeit der Anbildung der einzelnen Knochenlamellen kann daher keine vollkommen gleiche sein. Da aber jede rascher wachsende Lamelle die Nachbarlamellen entlastet und damit zur Atrophie bringt, könnten schließlich nur die rascher wachsenden Lamellen übrig bleiben, die dann eine endliche Anzahl und eine endliche Dicke aufweisen würden, wie man dies in der Spongiosa findet. Indessen ergibt sich hier eine Schwierigkeit. Die Dicke dieser Lamellen müßte so lange zunehmen, bis der auf der Flächeneinheit ihres Querschnittes ruhende Druck wieder auf die untere Grenze p_1 zurückgegangen ist. Diese Grenze aber würde erst erreicht werden, wenn wenigstens der ganze Querschnitt a—a auf Textfig. 25 durch dichtes Knochengewebe ersetzt ist. Eine Spongiosabildung wäre demnach völlig ausgeschlossen.

Damit gelangt man zu der Erkenntnis, daß die Voraussetzung eines vollkommen homogenen Knorpelgewebes eine unzutreffende ist. Der Knorpel enthält Lücken, welche mit Zellen ausgefüllt sind, die sogenannten Knorpelzellhöhlen der Interzellularsubstanz. Die Belastung der Endflächen des auf Textfig. 25 gezeichneten Knorpelstückes wird aber offenbar vorwiegend oder ausschließlich von der Interzellularsubstanz getragen.

Unter diesen Umständen kann die Verteilung der Drucktrajektorien in dem Knorpel keine ganz gleichmäßige sein. Dies macht sich auch an der Verteilung und Anordnung der Knorpelzellen bemerkbar. Es ist anzunehmen, daß auch das Wachstum des Knorpelgewebes vom Druck abhängig ist, wenn sein Wert, auf die Flächeneinheit der Interzellularsubstanz bezogen, auch immer unterhalb der Grenze p_1 bleiben muß. Wie dieses Abhängigkeitsverhältnis sich im einzelnen gestaltet, habe ich noch nicht genauer zu prüfen Gelegenheit gehabt. Es scheint in einigen Beziehungen den für das Knochenwachstum gegebenen Kurven zu entsprechen, wenn auch die Knorpel-

wachstumskurven sämtlich in dem Abschnitt a b der Textfig. 24 unterzubringen wären. Jedenfalls indessen überwiegt, wenn der auf der Flächeneinheit des Querschnittes lastende Druck allmählich zunimmt und sich dem Werte p_1 nähert, das Dickenwachstum des Knorpelgewebes gegenüber dem in der Richtung der Drucktrajektorien erfolgenden Längenwachstum. Die Folge davon ist die Abplattung und Reihenstellung der Knorpelzellen in denjenigen Gegenden des Knorpels, in denen die Interzellularsubstanz nahezu dem Drucke p_1 ausgesetzt ist.

Dieses Ergebnis ist leicht zu verstehen. Durch die Anwesenheit der Knorpelzellen wird der Verlauf der longitudinalen Spannungstrajektorien gestört. Diese nähern sich bündelweise in den längsgerichteten Leisten der Interzellularsubstanz, während die Zellen selbst nur geringeren Druckwirkungen ausgesetzt sind. Das gleiche gilt für diejenigen Leisten der Knorpelinterzellularsubstanz, welche den radialen und tangentialen Spannungstrajektorien parallel verlaufen. Auch letztere vereinigen sich bündelweise in den radialen und tangentialen Leisten der Knorpelinterzellularsubstanz. Wenn sich nun die Längsspannung in der Interzellularsubstanz dem Werte p_1 nähert, überwiegt das interstitielle Wachstum in den radialen und tangentialen Richtungen gegenüber dem Wachstum in der Längsrichtung, und zwar vermutlich aus dem Grunde, weil in den stärker belasteten longitudinalen Knorpelleisten das Dickenwachstum dem Längenwachstum voraneilt, während in den schwächer belasteten radialen und tangentialen Balken der Knorpelinterzellularsubstanz das in radialer und tangentialer Richtung erfolgende Längenwachstum das stärkere ist. In dieser Beziehung scheint somit das interstitielle Wachstum der Knorpelinterzellularsubstanz ähnlichen Gesetzmäßigkeiten zu gehorchen, wie das interstitielle Wachstum des Knochengewebes. Denn auch in diesem muß, wenn die Belastung sehr hoch ist und sich dem Werte $p_2 = a\,e$ nähert, das Längenwachstum gegenüber dem Dickenwachstum zurückbleiben, während das Längenwachstum vorwiegt, wenn die Belastung eine geringere ist und auf Textfig. 24 etwa gleich a c zu setzen ist. Ein Unterschied besteht nur insofern, als der absolute Wert der Belastungen,

bei denen sich Knorpelgewebe und Knochengewebe bildet, verschieden ist.[1])

Durch diese Betrachtungen ist die Abplattung der Knorpelzellen gegeben. Ebenso wie die Interzellularsubstanz wachsen jedoch in den stärker belasteten Teilen des Knorpels, also in der Diaphysenmitte, die Knorpelzellen, und zwar infolge des soeben beschriebenen Wachstums der Interzellularsubstanz, vorwiegend, aber nicht ausschließlich in einer zu den Längstrajektorien senkrechten Richtung. Dieses starke Wachstum der Zellen wird jedoch durch die Spannungen der Interzellularsubstanz in der Weise geleitet, daß an beiden Enden jedes durch die Mitte der Zellhöhle gelegten Durchmessers gleiche Druckwirkungen bestehen. Die wachsende Zelle erweitert die Zellhöhle immer nach der Richtung des geringsten Widerstandes hin, bis Druck und Gegendruck auf jedem Durchmesser der Zellhöhle gleich groß ist. Damit ist die Reihenstellung der Knorpelzellen gegeben, denn bei dem Vorwiegen der Längsspannung wird dieses Gleichgewicht erst erreicht, wenn die Zellen sich in Reihen geordnet haben, welche den Längstrajektorien parallel sind. Dann ist die Druckverteilung in der unmittelbaren Umgebung jeder Zelle überall symmetrisch zu einer Achse, welche durch die Mitte einer Zellreihe gelegt wird. Die Form der Knorpelzelle aber erscheint zugleich wie die Form der Bindegewebszelle der Gestaltung und Funktion der Interzellularsubstanz angepaßt.

Der Reihenstellung der Knorpelzellen geht eine Proliferation derselben voraus und vollzieht sich, wie die später folgende Textfig. 28 zeigt, in einem Gebiete, in welchem die Längsspannung den Wert p_1 noch nicht erreicht hat. Vielleicht besteht daher auch eine Beziehung zwischen der Proliferation der Knorpelzellen und der Druckbelastung des Knorpels. Welcher Art diese Beziehung ist und ob sie eine direkte oder eine in-

[1]) Für das interstitielle Wachstum des Knorpelgewebes kann man sich auf Textfig. 24 einen zweiten Halbkreis zwischen a und b errichtet denken, dessen Durchmesser kleiner als a b ist und dessen absteigender Schenkel an dem Punkte b der Abszissenachse endigt. Auch bemerke man, daß das Längenwachstum immer in der Richtung des zugehörigen Spannungstrajektoriums erfolgt, also für die radialen Spannungen in radialer Richtung und für die tangentialen Spannungen in tangentialer Richtung sich vollzieht.

direkte zu nennen wäre, läßt sich indessen aus den vorliegenden Tatsachen nicht entnehmen.

Die Reihenstellung der Knorpelzellen ist Folge des Umstandes, daß die longitudinalen, radialen und tangentialen Spannungen im Knorpel vorwiegend von der Interzellularsubstanz getragen werden. Es erscheint daher notwendig, diese Belastungsspannungen auf die Flächeneinheit des zu dem einzelnen Trajektorium senkrecht gerichteten Querschnittes der Interzellularsubstanz zu beziehen. Dabei ergeben sich einige Änderungen für die Berechnung der Spannungen. Diese Änderungen sind jedoch nicht so tiefgreifend, daß sie für die allgemeine Behandlung des Problems erheblich in die Wagschale fallen würden. Auch unter diesen Voraussetzungen überwiegt in schlank gebauten Röhrenknochen die Längsspannung gegenüber den radialen und tangentialen Spannungen, während in den kurzen Knochen im allgemeinen zuerst die summierten Radialspannungen im Zentrum des Skelettstückes den Wert p_1 überschreiten, wenn die Belastung der Gelenkflächen langsam ansteigt. Für die knorpelig vorgebildeten Röhrenknochen bleibt daher die schematische Darstellung der Spannungen, wie sie in Textfig. 25 gegeben ist, auch dann noch bestehen, wenn die Interzellularsubstanz ausschließlich oder doch vorwiegend die Druckspannungen trägt.

Wenn sodann bei langsam steigender Belastung der Gelenkflächen zuerst die Längsspannungen in der Mitte der Diaphyse sich dem Werte p_1, berechnet für die Flächeneinheit des Querschnittes der Interzellularsubstanz, nähert, tritt unter normalen Verhältnissen eine Verkalkung der Interzellularsubstanzspangen ein. Diese Verkalkung vermehrt, wie die rachitischen, Störungen zeigen, die Tragfähigkeit des Knorpelgewebes und kann daher kaum in anderer Weise aufgefaßt werden als die Kalkabscheidung in das sich alsbald bildende osteoide Gewebe, welches damit Knochen wird. Die Verkalkung bewirkt eine Erhöhung der Druckfestigkeit der Knorpelinterzellularsubstanz, welche den ungestörten Ablauf der Knochenbildung sichert in einem Abschnitte des Knorpels, dessen Interzellularsubstanz bis zu der Grenze ihrer Existenzbedingungen belastet ist.

Bei langsam steigender Belastung der Gelenkflächen des knorpelig präformierten Röhrenknochens (Textfig. 28) überschreitet, wie oben klargelegt wurde, zuerst die Längsspannung in der Diaphysenmitte, also in der Querschnittsfläche α—α dieser Figur, den Wert p_1, mit dem die Ossifikation beginnt. Nach den bisherigen Betrachtungen erscheinen alle Teile dieses Querschnittes gleich stark belastet. Die Ossifikation beginnt aber regelmäßigerweise an derjenigen Stelle des Querschnittes α—α, welche dadurch ausgezeichnet ist, daß bei jeder mechanischen Beanspruchung des Skelettstückes noch kleine Mehrbelastungen hinzukommen. Diese Mehrbelastungen sind Folge der Beanspruchung des schlanken Skelettstückes auf Biegung. Bei Biegungsbeanspruchungen sind es aber die äußersten Zonen des Querschnittes α—α, welche entweder einem höheren Druck oder einem starken Zuge ausgesetzt werden. Es kann daher nicht auffallen, daß bei der Ossifikation der Röhrenknochen die erste Knochenlamelle an der Peripherie des Knorpels liegt (Textfigur 28), wo sie einen den Knochen umfassenden Ring oder Zylindermantel bildet, der von vornherein eine nicht unbeträchtliche Höhe aufweist. In dieser Beziehung stimmen die histologischen Untersuchungen völlig überein mit den Ergebnissen der Röntgenuntersuchung (Bade)[1]) und mit den Befunden, welche Mall[2]) an Embryonen erhob, die er mit Kalihydratlösung und Glyzerin durchsichtig gemacht hatte. Dieser knöcherne Zylindermantel ist ein Produkt des Periosts, und seine beträchtliche

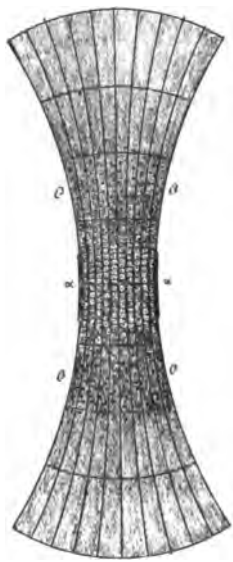

Fig. 28. Beginn der Knochenbildung in einem knorpelig präformierten Röhrenknochen. Bei α—α die ersten, schwarz gezeichneten Knochenlamellen und Reihenstellung der Knorpelzellen. β—β Proliferationszone des Knorpels. Schema.

[1]) P. Bade, Arch. f. mikr. Anat., Bd. 55, 1900.

[2]) F. P. Mall. The american Journ. of Anatomy, Bd. 5, 1900.

Höhe ergibt sich aus dem Umstande, daß die Längsspannung in den der Ebene $\alpha - \alpha$ benachbarten Teilen der Längstrajektorien annähernd dieselbe ist wie in der Ebene $\alpha - \alpha$, also annähernd gleichzeitig den Wert p_1 überschreitet, welcher auf Textfig. 24 gleich a b gezeichnet wurde.

Kurze Zeit später dringen auch die Blutgefäße des Periosts in der Linie $\alpha - \alpha$ in den Knorpel ein und eröffnen die Knorpelzellhöhlen, an deren Innenfläche sodann dünne Lamellen von Knochengewebe abgelagert werden. Die Blutgefäße verbreiten sich in der Folge vorwiegend in der Richtung der longitudinalen Trajektorien, und ihnen entsprechend entwickeln sich auch die Knochenlamellen vorwiegend in der Längsrichtung des Knochens, indem sie die Reste der verkalkten Interzellularsubstanz des Knorpels einhüllen. Dabei entsteht zunächst ein feinspongiöses Knochengewebe, welches enge, gefäßführende, röhrenähnliche Hohlräume umschließt. Indessen liegt unter normalen Verhältnissen keine Gefahr vor, daß die eröffneten Knorpelzellhöhlen vollständig mit Knochengewebe zugebaut werden. Der zur Achse des Knorpels senkrechte Durchschnitt der Knorpelinterzellularsubstanz zeigt in der Gegend α-α eine netzförmige Gestaltung. Die Netzbalken bilden jedoch nur etwa ein Fünftel der ganzen, durch die Linie $\alpha - \alpha$ dargestellten Querschnittfläche des Knorpels, während die übrigen vier Fünftel auf die Querschnitte der Knorpelzellhöhlen entfallen. Die Druckspannung in der Flächeneinheit des Querschnittes der Knorpelinterzellularsubstanz müßte daher den fünffachen Wert von p_1 erreichen, wenn der ganze Querschnitt $\alpha - \alpha$ mit Knochengewebe zugebaut werden sollte. Dieser Fall aber ist mit den Voraussetzungen unvereinbar, denn die Ossifikation beginnt, wenn die steigende Druckspannung in der Knorpelinterzellularsubstanz den Wert vonp $_1$erreicht. Dieser Druck aber, der auf die ganze Querschnittsfläche $\alpha - \alpha$ bezogen, nur $\frac{p_1}{5}$ beträgt, wird bereits durch sehr geringe Belastung der Endflächen erzeugt. Für das in Textfig. 28 gezeichnete Knorpelstück wäre eine Belastung von $\frac{p_1}{60}$ pro Flächeneinheit dieser Endflächen genügend, um die Knorpelinterzellularsubstanz in der Ebene $\alpha - \alpha$ mit

einem Drucke von p_1 pro Flächeneinheit zu belasten. Ich führe diese Zahlen, die sich einfach aus den Größenverhältnissen ergeben, an, um zu zeigen, daß bereits eine sehr geringe Belastung der Endflächen genügen dürfte, um in der Ebene α—α den zur Knochenbildung erforderlichen Druck p_1 zu erzeugen.

Diese Knochenbildung, bei der zu Anfang das Längenwachstum vorwiegt, erzeugt zuerst in der Ebene α—α ein System sehr enger, nur mikroskopisch als solche erkennbarer Knochenröhren, die sämtlich der Längsachse des Skelettstückes parallel gerichtet sind. In der Lichtung dieser Röhren liegen Blutgefäße und weiches, zellreiches Knochenmark. Zwischen den Röhren dagegen finden sich die Reste der verkalkten Knorpelinterzellularsubstanz, denen die Knochenröhrchen dicht und fest anliegen. Bei vollständig störungsfreiem Verlaufe des Wachstums müßten diese Röhrchen dauernd bestehen bleiben, indem sie bei steigender Belastung an Länge und Wanddicke zunehmen würden. Eine volle und dauernde Gleichheit der Belastung aller einzelnen Röhrchen ist aber bei den mannigfachen Beeinflussungen durch Körpergewicht, Muskelzug und Druck der Umgebung völlig ausgeschlossen. Die Belastung der einzelnen Knochenröhrchen und ihrer Teile weist daher geringe, zeitlich vielfach wechselnde Unterschiede auf, welche kleine Ungleichheiten des Längenwachstums der einzelnen Knochenröhrchen bedingen. Die rascher wachsenden Teile der Röhrenwandungen werden in diesem Falle einen größeren Teil der Belastung übernehmen und dadurch in ihrem Wachstum nach Länge und Breite noch weiter beschleunigt werden, während andere Teile der Röhrenwandungen, nachdem sie einmal etwas im Wachstum zurückgeblieben waren, dauernd entlastet bleiben und durch negatives Dickenwachstum (lakunäre und andere Formen der Resorption) verschwinden. Aus der feinmaschigen, röhrenförmigen Spongiosa erster Bildung entsteht daher — unter Voraussetzung der gegebenen Wachstumskurven — mit Notwendigkeit eine grobmaschige Spongiosa, deren Maschenweite schließlich so groß wird, daß die kleinen, zufälligen, zeitlich wechselnden Unterschiede der Belastung nach der Größe ihrer histomechanischen Wirkung verschwinden gegenüber der

Wirkung der dabei stetig wachsenden Belastung der an Dicke zunehmenden Spongiosabalken. Die fertig ausgebildete Spongiosa kann übrigens gleichfalls nur als ein unvollkommen stabiles Gebilde betrachtet werden, welches infolge der kleinen, zufälligen Verschiedenheiten der Belastung fortdauernd einem Anbau und Abbau unterliegt. Das Gesamtergebnis dieses Anbaues und Abbaues wird jedoch gleich Null, wenn der mittlere Wert aller einzelnen Belastungen für längere Zeiträume konstant bleibt. In diesem Falle erscheint die Spongiosa wenigstens für das unbewaffnete Auge als ein stabiles, seiner Form nach unveränderliches Gebilde, während allerdings die mikroskopische Untersuchung meistens Spuren des ununterbrochenen Anbaues und Abbaues nachweist.

Diese Spongiosa enthält außer den longitudinalen auch radiale und tangentiale Spangen, welche die radialen und tangentialen Spannungen tragen. Letztere hatten zwar im Knorpel an keiner Stelle den Wert p_1 pro Flächeneinheit erreicht, aber sie waren doch immer vorhanden. Bei dem Abbau der feinmaschigen Spongiosa müssen aber notwendigerweise schließlich radiale und tangentiale Knochenspangen übrig bleiben, die solange an Dicke abnehmen, bis in denselben die Spannung p_1 erreicht ist. Bei dem weiteren Wachstum des Skelettstückes werden sodann auch die Radial- und Tangentialspannungen zunehmen und zu einer Ablagerung neuer Knochenschichten auf diesen Spangen Veranlassung geben. Schließlich werden auch hier kleine, zufällige Unterschiede der Belastung der einzelnen Spangen die Spongiosa in der bereits geschilderten Weise zu einer grobmaschigeren gestalten. Die Summe aller dieser Vorgänge aber muß schließlich zu einem homogenen Systeme von longitudinalen, radialen und tangentialen Knochenspangen führen, welche die longitudinalen, radialen und tangentialen Spannungen tragen. Zugleich ergibt sich eine den statischen und mechanischen Anforderungen entsprechende Knochenstruktur, deren Gestaltung jedoch stark beeinflußt wird durch das Verhalten der vom Periost her apponierten Knochenlamellen.

In den Röhrenknochen beginnt die Knochenbildung im Periost, welches eine zylindermantelförmige Knochenplatte liefert,

wie oben bereits besprochen. Diese Knochenplatte umgreift die Mitte der Diaphyse und bezeichnet die Stelle der stärksten mechanischen Beanspruchung des Materials, weil sie nicht nur unter dem auf den terminalen Gelenkflächen des Skeletteiles lastenden Drucke steht, sondern zugleich auch bei Biegungsbelastungen, die z. B. jede Muskelaktion begleiten, am stärksten auf Druck und Zug beansprucht wird. Eine ungefähre Vorstellung über die bei solchen Biegungsbelastungen in Wirkung tretenden Zug- und Drucktrajektorien kann, homogenes Material vorausgesetzt, die Textfig. 29 bieten, welche im Anschlusse an ein bekanntes, exakt gelöstes Problem der Festigkeitslehre gezeichnet wurde. In dieser Figur laufen zahlreiche Druck- und Zugtrajektorien in den entsprechend stärker gezeichneten Randzonen der Diaphysenmitte zusammen, wo sie sämtlich parallel der Achse des Knorpelstückes orientiert sind. Diese stärkere mechanische Beanspruchung bei der Biegung addiert sich zu der von den Gelenkflächen ausgehenden longitudinalen Druckbelastung und hat entsprechend den Aussagen der Textfig. 24 zur Folge, daß das Längen- und Dickenwachstum der vom Perioste her gebildeten oberflächlichen Knochenlamellen ein rascheres ist, als dasjenige der endochondral entstandenen Knochenspangen.

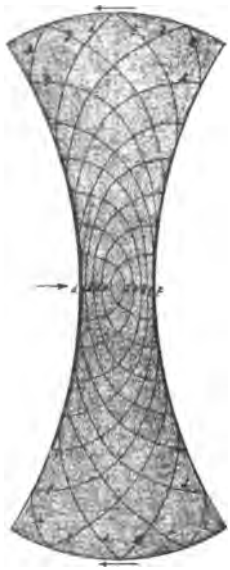

Fig. 29. Biegungsbelastung der knorpeligen Anlage eines Röhrenknochens. z z Trajektorien des Zuges. d d Drucktrajektorien. Die Pfeile geben die Richtung der Einwirkung äußerer Kräfte.

Wie dieses Längen- und Dickenwachstum der periostalen Knochenlamellen erfolgt, wurde bereits früher bei Besprechung der Beobachtungen von G. Schwalbe erörtert. Das Dickenwachstum beruht auf einer Apposition von Knochenlamellen, deren Dicke in der Folge durch interstitielles Wachstum etwas zunimmt. Das Längenwachstum der periostalen Knochenlamellen steht dann in einer eigenartigen Beziehung zu dem

interstitiellen Längenwachstum und zu dem appositionellen Dickenwachstum. Bei dem appositionellen Dickenwachstum der Corticalis der Röhrenknochen ist jede neu apponierte Knochenlamelle von vornherein ebenso lang[1]) als ihre bereits durch interstitielles Längenwachstum [im Verhältnisse von $1 : (1 + \alpha)$] verlängerte Vorgängerin. Im Laufe der Zeit wird daher jede kortikale Knochenlamelle durch ihr interstitielles Wachstum länger als diese Vorgängerin. Daß dabei die periostalen Knochenlamellen außerordentlich rasch an Länge zunehmen, wurde bereits früher erörtert. Auch zeigte es sich damals (Textfig. 19 und 20), daß namentlich die Länge der jüngsten, äußersten Knochenlamellen eine sehr beträchtliche wird.

Daraus würde sich eine Gefahr für die Festigkeit des jungen Knochens ergeben, wenn die früher erörterte Größe $(1 + \alpha)$ nicht variabel wäre. Die rasche Längenzunahme der äußeren Schichten des periostalen Knochens entlastet die inneren Schichten desselben, welche demgemäß verschwinden müssen, indem an der inneren Fläche des periostalen Knochenmantels infolge der Entlastung der Lamellen ein negatives Dickenwachstum, eine Knochenresorption eintritt. Dieses Ereignis ist, den Voraussetzungen entsprechend, zu erwarten, sowie in den inneren periostalen Knochenschichten die Belastung unter den Wert $p_1 = a\,b$ (auf Textfig. 24) heruntergeht. Dabei könnten sehr leicht die älteren periostalen Knochenschichten sämtlich resorbiert werden und nur die jüngsten, äußeren Knochenlamellen übrig bleiben, welche nunmehr die gesamte Belastung auf sich nehmen müßten und daher leicht zusammenbrechen würden.

Gegen diese Gefahr schützt die eigentümliche Abhängigkeit der Knochenbildung von der Druckbelastung, wie sie in Textfigur 24 zum Ausdrucke gebracht ist. Sowie die Resorption der

[1]) In diesem Falle kann man nicht von einem appositionellen Längenwachstum an den Enden der periostalen Knochenlamellen sprechen. Sollte sich mit der Zeit ein solches appositionelles Längenwachstum an den Enden der periostalen Knochenlamellen nachweisen lassen, so würde jede an der Außenfläche der Diaphyse apponierte Knochenlamelle um einen bestimmten Betrag länger sein als ihre Vorgängerin. Die Rechnung würde sich dabei etwas komplizieren; die wesentlichen Resultate dieser Betrachtung dürften jedoch unverändert bestehen bleiben.

inneren, periostalen Knochenschichten beginnt, steigt die Druckbelastung der äußeren, jüngeren Lamellen des periostalen Knochenmantels. Die Geschwindigkeit des Längenwachstums überschreitet ihr Maximum und nimmt bei weiterem Steigen der Belastung erheblich ab, während zugleich das Dickenwachstum sich weiter beschleunigt (vergl. Textfig. 24). Dieser Erfolg wird dadurch erreicht, daß in dem früher gebrauchten Ausdrucke $(1 + \alpha)$ die Größe α entsprechend kleiner wird. Das Längenwachstum kann dabei in dem Grade verlangsamt werden, daß ungeachtet der raschen Apposition neuer Knochenlamellen von seiten des Periostes her die Entlastung der inneren periostalen Knochenlamellen nur langsam vorschreitet. Es könnte sich sogar ereignen, daß das periostale Längenwachstum infolge hoher Belastung vorübergehend vollständig zum Stillstande gelangt, nämlich dann, wenn die starke Belastung das interstitielle Längenwachstum während einer gewissen Zeit ausschließt. Es würde dies der Belastung $p_2 = ae$ auf Textfig. 24 entsprechen. Der Wert von α in der Reihe

$$L_0 (1 + n) (1 + \alpha_1) (1 + \alpha_2) (1 + \alpha_3) \ldots\ldots \quad (1 + \alpha_m)$$

wird dann für einige Glieder so lange gleich Null, bis durch das bei diesem Drucke sehr rasche appositionelle und interstitielle Dickenwachstum die Belastung der periostalen Knochenschichten für die Flächeneinheit ihres Querschnittes wieder kleiner geworden ist als $p_2 = ae$ auf Textfig. 24. Insgesamt aber gelangt man zu der Vermutung, daß das periostale Knochenwachstum durch die besprochenen Wechselbeziehungen bereits kurze Zeit nach seinem Beginn unter relativ hohen Druck gerät, bei dem jede weitere Steigerung des Druckes eine Verzögerung des Längenwachstums bewirkt, entsprechend etwa dem Drucke $p = ad$ auf Textfig. 24. Dieses Ergebnis kann nicht auffallen, wenn man erwägt, daß der absteigende Schenkel hke des Halbkreises in Textfig. 24 erschlossen wurde aus den Folgen pathologisch gesteigerter und vermindeter Belastungen der wachsenden Röhrenknochen.[1]) Diese Erwägungen aber sind imstande, jene Folgen abnorm starker und abnorm schwacher Belastung der wachsenden Knochen zu erklären. Außerdem haben die

[1]) Vergl. S. 306 und 307.

ausführlichen Erörterungen welche sich an die Beobachtungen von Egger und G. Schwalbe anschlossen, gezeigt, daß die Größe $(1+\alpha)$ im Laufe der Wachstumsperiode erheblich abnimmt. Die hier geforderte Verzögerung des periostalen Längenwachstums mit der Zeit kann somit als feststehend angesehen und als eine Folge eines kontinuierlichen Steigens der Belastung angesehen werden.

Eine weitere Bestätigung der vorgetragenen Anschauung, der zufolge das periostale Knochenwachstum unter einem so hohen Drucke stattfindet, daß eine weitere Drucksteigerung das interstitielle Längenwachstum verzögert, ergibt sich aus der Kurve des interstitiellen Längenwachstums (Textfig. 12 und 18), welche ich aus den Beobachtungen von Egger abgeleitet hatte.

Oben war (S. 311) entsprechend der Textfig. 24 für das interstitielle Längenwachstum einer Knochenlamelle die Gleichung

$$\frac{dL_i}{(N-L_i)\,dt} = a_i \sqrt{(p_2-p_1)\,(p-p_1)-(p-p_1)^2}$$

abgeleitet worden. Wenn man nun mit Hilfe der soeben genannten Kurve diese Funktion prüfen will, kann man zunächst der Einfachheit halber setzen:

$$\frac{dL_i}{(N-L_i)\,dt} = c\,f_{(p)} \qquad \ldots(1)$$

wobei c eine Konstante bedeutet. Zugleich wird vorausgesetzt, daß der Druck p eine Funktion der Zeit t ist.

Man kann nun zunächst den speziellen Fall annehmen, der Druck p sei konstant. Dann ergibt sich, indem man vorübergehend eine neue Variable $\lambda = N - L_i$ einführt, durch einfache Integration:

$$L_i = N - c_2\, e^{-c_1 t} \qquad \ldots(2)$$

in welcher Gleichung c_1 und c_2 zwei Konstante und e die Basis des natürlichen Logarithmensystems darstellt.

Weiterhin kann man nunmehr durch Ausmessen der Ordinaten der oben genannten Kurve diese Konstanten bestimmen. Dabei ergibt sich jedoch eine nur sehr mangelhafte Übereinstimmung der Gleichung (2) mit der Kurve der Textfig. 12 und 18. Mit der Annahme eines konstanten Druckes gelingt es also nicht, die Form der Kurven Fig. 12 und 18 zu erklären.

Demgemäß erscheint es zweckmäßig, da der Druck p eine Funktion der Zeit t ist, die $f_{(p)}$ zu setzen gleich:

$$c\,f_{p)} = b + b_1 t + b_2 t^2 + b_3 t^3 + \ldots \qquad \ldots(3)$$

man erhält dann:

$$\frac{dL_i}{(N-L_i)\,dt} = b + b_1 t + b_2 t^2 + b_3 t^3 + \ldots.) \qquad \ldots(4)$$

wobei die Größen c, b, b_1, b_2, b_3 etc. Konstante sind.

Die Integration dieser Gleichung gelingt ohne Schwierigkeit, wenn man wieder vorübergehend $\lambda = N - L_i$ setzt, und man erhält

$$L_i = N - g \cdot e^{(-bt - b_1 \frac{t^2}{2} - b_2 \frac{t^3}{3} - \ldots)} \quad \ldots.(5)$$

n welchem Ausdrucke die Größen g, b, b_1, b_2 etc. Konstante sind und e die Basis des log. nat.

Bestimmt man sodann diese Konstanten aus den korrespondierenden Werten der Abszissen und Ordinaten der Kurve der Textfig. 12 und 18, so ergibt sich, wenn man die ersten drei Glieder der Reihe berücksichtigt:

$$L_i = 124{,}84 - 24{,}84\, e^{-0{,}1138t + 0{,}00575t^2 - 0{,}0001818t^3}$$

und diese Gleichung gibt, wenn man den Wert von t in Tagen ausdrückt eine sehr befriedigende Uebereinstimmung mit der Kurve der Textfig. 18 und namentlich auch mit demjenigen Teile derselben, welcher direkt aus den Beobachtungen hervorging (Textfig. 12).

Wenn man nunmehr die für die Konstanten b, b_1 und b_2 gefundenen Werte einsetzt in die Gleichungen (3) und (1), so folgt:

Geschwindigkeit des interstitiellen Längenwachstums gleich

$$\frac{dL_i}{(N - L_i)dt} = cf_{(p)}$$

und

$$cf_{(p)} = 0{,}1138 - 0{,}0115t + 0{,}0003954t^2$$

Man erkennt aus dem negativen Vorzeichen des vor t stehenden Faktors, welcher früher als b_1 bezeichnet worden war, daß bei Beginn des interstitiellen Längenwachstums die Funktion von p mit wachsender Zeit abnimmt. Wenn man also annehmen darf, daß die Belastung p der Knochenlamelle mit der Zeit zunimmt, so kann man aus diesen Gleichungen, welche aus der Gestalt der Kurven der Textfiguren 12 und 18 abgeleitet sind, schließen, daß das interstitielle Längenwachstum sich bei den Versuchen von Egger vollzogen habe unter den Bedingungen, welche der absteigende Schenkel hke der Textfig. 24 darbietet, also namentlich unter der Bedingung, daß die Geschwindigkeit des interstitiellen Längenwachstums bei steigendem Drucke abnimmt.

Dieser Schluß gilt so lange, als

$$\frac{df_{(p)}}{dt} < o.$$

Die Ausrechnung dieser Differentialgleichung ergibt, daß diese Bedingung für die ersten 14 Tage nach Beginn der Versuche gilt, somit für diejenige Zeit, für welche die Lage der Kurven Textfig. 12 und 18 besser bestimmt ist. Für die spätere Zeit dagegen, für welche die Gestalt der Kurve weniger zuverlässig ist, wird man sich keinen Schluß erlauben dürfen. Die gesamte Schlußfolgerung ist jedoch, wie man bemerkt, abhängig von der annähernden Richtigkeit der letztgenannten Kurven und enthält demgemäß die Aufforderung zu einer erneuten experimentellen Prüfung und Ausbildung der Versuche von Egger.

Das rasche Wachstum der periostalen Knochenschichten dürfte, wie zu vermuten ist, keine geringe Bedeutung besitzen für die Herbeiführung jener schlanken Formen, welche die Röhrenknochen im allgemeinen auszeichnen. Jedenfalls aber übertrifft die Wachstumsgeschwindigkeit der periostalen Knochenschichten diejenige der endochondral gebildeten Knochenspangen, vermutlich aus dem Grunde, weil die Belastung der letzteren von Anfang an eine viel geringere ist und dem Anfangsteil des aufsteigenden Schenkels des Halbkreises der Textfig. 24 entspricht. Die Folge ist eine Entlastung und ein Schwund vieler endochondral gebildeter Knochenleisten und die Bildung der Markhöhle (Textfig. 30). Die endochondral gebildete Spongiosa, welche im wesentlichen unter dem Einflusse der vorwiegenden Längsspannung steht, muß sich dann zu einem gewölbeähnlichen Baue umgestalten, welcher sich auf die periostal gebildeten Knochenschichten stützt (Textfig. 30). Damit wird es erreicht, daß in dem Gebiete der endochondralen Ossifikationslinie die Spannungstrajektorien keine wesentliche Änderung ihrer Form und Lage erfahren und die Osteogenese an der endochondralen Ossifikationslinie ungestört weiter schreitet.

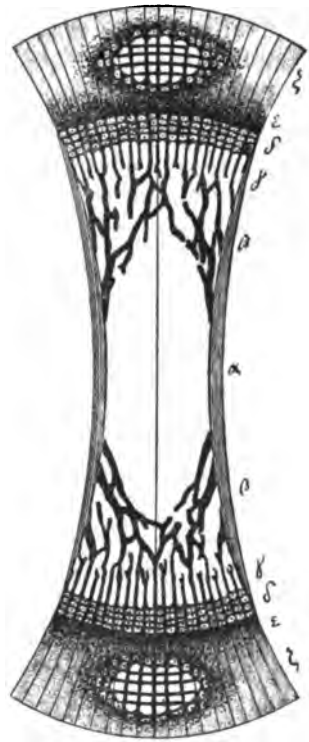

Fig. 30. Schema der späteren Stadien der Entwicklung eines Röhrenknochens. α Gebiet der Markhöhle, seitlich begrenzt von den periostalen Knochenschichten. β Gebiet der grobmaschigen Spongiosa. γ Gebiet der feinmaschigen Spongiosa. δ Gebiet der Reihenstellung der Knorpelzellen. ε Gebiet der Proliferation der Knorpelzellen. ζ Hyaliner Knorpel mit dem epiphysären Knochenkern.

Nunmehr treten jedoch in der Nähe der Endflächen der knorpeligen Skelettanlage die epiphysären Knochenkerne

auf. Solche multiple Knochenkerne werden in sehr vielen Knochen beobachtet, namentlich wenn diese etwas verwickeltere Formen aufweisen, und dürften wohl überall sich nach den gegebenen mechanischen Gesichtspunkten erklären lassen. Bei komplizierten Knochenformen dürfte jedoch ihre Erklärung keine sehr einfache sein. In den epiphysären Enden der Röhrenknochen haben sich zu der Zeit, in welcher die epiphysären Knochenkerne auftreten, die Verhältnisse in sofern geändert, als der Querdurchmesser der Epiphysen ein viel größerer geworden ist. Demgemäß ist die Zahl der Längstrajektorien eine größere und ihre Spannung wohl auch eine etwas höhere. Vor allem aber bewirkt die Zunahme der Zahl der Längstrajektorien, daß die Summe der Radialspannungen in der Achse des Knochens erheblich steigt und den Betrag der Längsspannung überschreiten kann. Sowie dieser Punkt erreicht ist, in welcher die Radialspannung die Längsspannung übertrifft, muß bei steigender Belastung zuerst die Radialspannung die Belastungsgrenze ($p_1 = a\,b$ in Textfig. 24) überschreiten und Knochenbildung auslösen. Diese Ossifikation muß aber an derjenigen Stelle beginnen, an welcher die Radialspannung am höchsten ist, und diese Stelle ist, wie man leicht übersieht, in der Achse des Knochens und zwischen der Endfläche und der alten endochondralen Ossifikationslinie gelegen. Die Bildung der epiphysären Knochenkerne vollzieht sich in gleicher Weise wie die Bildung der Knochenkerne in den kurzen Knochen des Skeletts (Textfig. 31). Sie beginnt an der am stärksten beanspruchten Stelle im Innern der knorpeligen Anlage des Skelettstückes und schreitet von da aus nach allen Seiten weiter, wenn auch mit ungleicher Geschwindigkeit. Nur zögernd naht sich die Ossifikation den seitlichen Knochenrändern (α, α in Textfig. 31). Denn an diesen sind die Radialspannungen gleich Null. Die seitlichen Knochenränder ossifizieren erst, wenn auch die Längsspannung den Wert $p_1 = a\,b$ für die Flächeneinheit überschritten hat. In dieser Zeit dürfte aber bereits die Ossifikation des ganzen Knorpelstückes nahezu vollendet sein.

Kehrt man zu der Betrachtung der Röhrenknochen zurück, so hat sich ergeben, daß die ersten geringen Biegungsbe-

lastungen die Entwicklung und das stärkere Längenwachstum der periostalen Knochenschichten herbeiführen und diesen damit zugleich die gesamte Längsbelastung des Knochens aufbürden. Die Längsbelastungen bestimmen jedoch im wesentlichen den Bau der spongiösen und kompakten Knochensubstanz, da sie



Fig. 31. Bildung des Knochenkerns in einem kurzen Knochen. Schema.

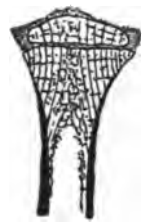

Fig. 32. Frontaler Längsschnitt der Tibia eines 5jährigen Mädchens. Schematisch nach einer Photographie von J. Wolff. $1\frac{1}{2}$ der nat. Gr.

im Gegensatze zu den in ihrer Richtung und Größe zufällig wechselnden Biegungsbelastungen immer in gleicher Weise wirksam sind, wenn auch mit wechselnder Intensität. Dies macht sich lange über die in Textfig. 28 und 30 gezeichnete Zeit hinaus in der Struktur der Spongiosa bemerkbar, wie unter anderem auch aus dem frontalen Längsschnitte der Tibia eines 5jährigen Mädchens (Fig. 32) hervorgeht, welchen J. Wolff[1]) als Photographie publizierte, aber im übrigen in seinen Einzelheiten wenig berücksichtigte. Die als Knochenlamellen sich darstellenden Längstrajektorien der Spongiosa stehen hier, soweit man erkennen kann, senkrecht auf den beiden Hälften der oberen Gelenkfläche der Tibia. Sodann ziehen sie nach abwärts, indem sie der Achse des Knochens die konvexe Seite ihrer Wölbungen zuwenden, und verlieren sich schließlich in der kompakten Rindensubstanz. Hätte man es hier mit Trajektorien zu tun, welche von Biegungsbelastungen herrühren, so müßten dieselben die konkave Seite ihrer Wöl-

[1]) Wolff, J., dieses Arch., Bd. 50, 1870, Taf. XI, Fig. 9.

bung der Achse des Knochens zuwenden und ganz andere Verlaufsrichtungen aufweisen (vergl. Textfig. 29).

In Textfig. 32 ist auch der Knochenkern der Epiphyse bereits sehr weit entwickelt, und man erkennt, wie lange dieser die peripherischen Zonen des Knorpels verschont. Die Gründe für dieses Verhalten wurden bereits oben in dem Vorwiegen der Radialspannung nachgewiesen. Diese erklärt es auch wohl, daß der epiphysäre Knochenkern hauptsächlich in einer zur Achse des Knochens senkrechten Richtung gewachsen ist und ein breites, flaches Gebilde darstellt.

Gegen das Ende der Wachstumsperiode findet man auf einem frontalen Durchschnitte des oberen Endes der Tibia eine nur wenig abweichende Spongiosastruktur, in welcher sich jedoch, wenngleich nicht so deutlich wie auf dem Schema der Textfig. 33, Trajektorien bemerkbar machen, die auf eine Biegungsbelastung hindeuten. Wenn man von der Voraussetzung ausgeht, daß das Hüftgelenk, die Mitte des Kniegelenkes und das Fußgelenk bei gestrecktem Knie in einer geraden Linie liegen, so sind bei normaler Belastung keine Biegungsbelastungen in der frontalen Ebene zu erwarten. Nur bei unregelmäßigen Belastungen wird bald der innere, bald der äußere Kondylus der Tibia stärker belastet werden und damit eine Biegungsbelastung der letzteren auslösen. Da aber die Ebene, in welcher diese Biegungsbeanspruchungen stattfinden, immer annähernd dieselbe ist, mögen sich die arkadenförmig gekreuzten Knochenlamellen in den zentralen Teilen des oberen Tibiaendes erklären.

Viel deutlicher treten indessen solche arkadenförmig gekreuzte Knochenlamellen hervor, wenn bei gestreckter Unterextremität Hüftgelenk, Kniegelenk und Fußgelenk nicht mehr in einer geraden Linie liegen, wie dies zum Beispiel bei der Wachstumsstörung, welche man als Genu valgum bezeichnet, der Fall ist (Textfig. 34). Hier wird die Biegungsbelastung der Tibia eine dauernde und beeinflußt demgemäß die Spongiosastruktur in ausgiebigster Weise. Zugleich tritt die Tatsache hervor, daß die Knochenlamellen des stärker belasteten äußeren Kondylus der Tibia nicht nur dicker, sondern auch kürzer erscheinen als diejenigen des weniger belasteten inneren Kondylus. Diese Tatsache war für mich ursprünglich maßgebend

für die Annahme, daß eine übermäßige Belastung das Längenwachstum der Knochenlamellen verzögert und zugleich ihr Dickenwachstum beschleunigt. Es ergab sich dabei der absteigende Schenkel h k e der Wachstumskurve der Textfig. 24. Die große Bedeutung dieses absteigenden Kurvenschenkels stellte sich aber erst bei der Entwicklung der periostalen Rinde

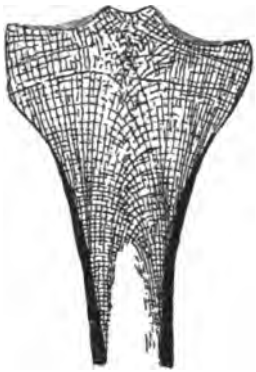

Fig. 33. Frontaler Durchschnitt des oberen Endes der Tibia einer 28jährigen Frau. Schematisch nach einer Photographie von J. Wolff. $\frac{5}{1}$ der natürlichen Größe.

Fig. 34. Genu valgum sinistr. Schema eines frontalen Durchschnittes nach einer Photographie von J. Wolff. $\frac{5}{1}$ der natürlichen Größe.

der Diaphysen heraus. Die starke Ausbildung der auf Biegungsbelastung beruhenden, arkadenförmigen Spongiosastruktur im oberen Tibiaende bei Genu valgum bietet schließlich den Übergang zu den prinzipiell ähnlichen Strukturen des oberen Endes des Femur (Textfig. 35). Diese bedürfen nach dem Gesagten kaum einer weiteren Erklärung. Denn wenn auch der Femur kein eingemauerter Krahn ist, mit dem er zuerst verglichen wurde, so wird er doch vom Körpergewicht und Muskelzug dauernd auf Biegung beansprucht.

Alle diese verschiedenen Spongiosastrukturen erscheinen nunmehr einfach als Folge der in Textfig. 24 ausgedrückten Wachstumsgleichungen. Bei jeder gegebenen Belastungsform eines Skelettstückes wird dieses von Spannungstrajektorien bestimmter Anordnung durchzogen, welche sich in drei aufeinander

senkrechten Richtungen durchkreuzen. Bei dem regelmäßigen Gange der Entwicklung bestimmt dann das System der am stärksten belasteten Trajektorien den Ort und die Gestalt des ersten Knochenkernes. Dieser besitzt von vornherein eine fein spongiöse Struktur, weil der mit dem Drucke p_1 belastete Querschnitt der Interzellularsubstanz des Knorpels nur den fünften Teil des Querschnittes des Skelettstückes einnimmt, während vier Fünftel des letzteren von den großen Knorpelzellen gebildet werden. Das fein spongiöse Knochengewebe erster Bildung ist jedoch nicht von langer Dauer. Kleine, zufällig wechselnde Unregelmäßigkeiten der Belastung haben zur Folge, daß einzelne Teile der neugebildeten, feinmaschigen Spongiosa den übrigen um ein geringes im interstitiellen Wachstum voraneilen. Die im Wachstum zurückgebliebenen Teile erscheinen dann entlastet und müssen nach den durch Textfig. 24 dargestellten Wachstumsgleichungen im Wachstum zurückbleiben und schließlich der Resorption unterliegen. Die im Wachstum vorangeeilten Teile dagegen übernehmen einen größeren Teil der Belastung und erfahren daher durch Apposition neuer Knochenlamellen eine Verstärkung. Sie bilden nunmehr nach dieser Verstärkung und nach Schwund eines Teiles der feinmaschigen Spongiosa eine Spongiosa von etwas gröberer Struktur, an welche sich infolge der stetig wachsenden Belastung neue Knochenlamellen ansetzen. In dieser etwas grobmaschiger gebauten Spongiosa beginnt von neuem derselbe Prozeß bevorzugten Wachstums einzelner Knochenspangen, da die kleinen, unregelmäßigen Störungen der Belastung niemals ausbleiben. Abermals wachsen einzelne Spongiosabalken etwas rascher als die übrigen, welche entlastet werden und der Resorption an-

Fig. 35. Spongiosastruktur des oberen Femurendes mit eingegezeichneten Umrissen des oberen Endes der Tibia. $\frac{5}{12}$ der natürlichen Größe.

heimfallen. Dieser Vorgang muß sich dann so lange wiederholen, bis die Wirkungen der kleinen Unregelmäßigkeiten der Belastung verschwindend gering werden, gegenüber der Belastung der nunmehr relativ mächtig gewordenen Balken der reif entwickelten, grobmaschigen Spongiosa.

Auch an den Balken der Spongiosa wird, wie an der periostalen Oberfläche des Knochens, Lamelle auf Lamelle apponiert, deren interstitielles Wachstum sich in ähnlicher Weise summiert. Die ganze Struktur des wachsenden Knochens zeigt aber, daß nur ein geringer Teil der Spongiosalamellen einer so starken Belastung unterliegen kann, wie sie für die periostalen Lamellen angenommen werden mußte. Für diese Lamellen gelten natürlich auch die beschränkenden Wirkungen des absteigenden Schenkels h k e des Halbkreises auf Textfig. 24. Diese dürften jedoch weniger in Betracht kommen, da die Mehrzahl der endochondral gebildeten Knochenlamellen durch die periostalen Knochenschichten entlastet wird. Demgemäß ist man zu der Vermutung berechtigt, daß das Wachstum der endochondral gebildeten Knochenlamellen hauptsächlich durch den aufsteigenden Schenkel b h des Halbkreises in Textfig. 24 geregelt wird. Hierbei ist jede Störung ausgeschlossen, da jeden Augenblick, wenn erforderlich, auch der absteigende Schenkel des Halbkreises der Textfig. 24 in Wirkung treten kann.

Schwierigkeiten besonderer Art scheinen noch aufzutreten durch den Umstand, daß sowohl die vom Periost als die im Knorpel gebildeten primären Lamellensysteme vielfach von sekundären Lamellensystemen unterbrochen werden. Die hier vorgetragenen Anschauungen leiden aber durch diese Unregelmäßigkeit der Knochenstruktur keine Einbuße, vorausgesetzt, daß man in jedem Knochenzellterritorium die Richtung des Längen- und Dickenwachstums — den vorgesetzten Definitionen entsprechend — nicht nach der Orientierung der Lamellensysteme, sondern nach der Richtung der Spannungstrajektorien bestimmt. In den vom Periost gebildeten Schichten der kompakten Rindensubstanz fällt allerdings die Richtung der Knochenlamellen zusammen mit der Richtung der longitudinalen und tangentialen Spannungstrajektorien und die Dicke der Knochen-

lamellen wird in der Richtung der radialen Trajektorien gemessen. Diese Besonderheit tritt stellenweise auch in der Spongiosa auf, sie dominiert aber in viel geringerem Grade die Gestalt der Knochenspangen.

Indessen sind in der Spongiosa des erwachsenen Knochens notwendigerweise die Spangen nach den durch die drei Trajektoriensysteme gekennzeichneten Hauptspannungsrichtungen orientiert, weil die Spannung in jeder der Hauptspannungsrichtungen zugleich die Resultante des Seitenschubes darstellt, welcher aus den beiden anderen Hauptspannungsrichtungen hervorgeht. Deutlich wird dieses jedoch nur in solchen Spongiosagebieten, in welchen die Spannung in den drei Trajektoriensystemen eine erhebliche ist. Dies hängt zusammen mit der Histogenese. Bei dem starken Vorwiegen der einfachen Längsspannung, wie sie in Textfig. 25 und 28 dargestellt wird, überwiegt das interstitielle Wachstum in der Längsrichtung in dem Grade, daß die Spangen der Spongiosa zunächst die Richtung der Längstrajektorien annehmen. Die radialen und tangentialen Trajektorien sind dagegen gleichzeitig so wenig belastet, daß die richtende Wirkung der Wachstumsgleichungen der Textfig. 24 bei dem lebhaften Umbau der Teile infolge der vielfachen, zufällig wechselnden, wenngleich geringfügigen Störungen der Belastung nur wenig zur Wirkung gelangt. Auch in späteren Perioden des Wachstums (Textfig. 32) und am Schlusse desselben überwiegt die Längsrichtung bei den Spongiosalamellen, die jetzt auf die kompakte Diaphysenrinde gestützt erscheinen. Die radialen und tangentialen Knochenspangen sind dagegen so dünn, daß ihre räumliche Orientierung wenig hervortritt, wenn sie nicht an irgend einer Stelle durch besondere mechanische Einwirkungen verstärkt oder abgelenkt werden.

In den kurzen Knochen und in den Röhrenknochen, welche einer Biegungsbelastung ausgesetzt sind, erscheinen von Anfang an zwei Hauptspannungsrichtungen in besonderem Grade belastet. In jeder dieser Hauptspannungsrichtungen vollzieht sich daher der oben geschilderte Wettstreit der Knochenlamellen, und es entwickeln sich zum mindesten zwei Systeme von Lamellenzügen, welche in ausgesprochener Weise den Verlauf

der Spannungstrajektorien angeben. Ob das dritte System von Trajektorien scharf zur Ausbildung gelangt, hängt indessen offenbar von dem Grade seiner Belastung ab. Ist die Belastung des letzteren eine geringere, so wird auch der Wettstreit unter seinen Lamellen durch die kleinen, zufälligen Belastungen abweichender Richtung in dem Grade beeinflußt, daß keine scharfen Spongiosaformen in dieser dritten Spannungsrichtung zustande kommen. Dies gilt z. B. für den Oberschenkel, in dem nur die zwei durch die Biegungsbelastung vorzugsweise in Anspruch genommenen Trajektoriensysteme in vollkommen deutlicher Weise hervortreten. Die auf diesen beiden Systemen rechtwinklig stehenden Trajektorien werden dagegen weniger sichtbar, weil bei ihrer Entstehung Belastungen unregelmäßiger Richtung in starkem Grade bestimmend mitwirkten. In den Wirbelkörpern finden sich dagegen sowohl auf frontalen, wie auf sagittalen Schnitten scharf ausgeprägte, rechtwinklig sich durchkreuzende Spongiosabalken, welche zusammen die drei Trajektoriensysteme zur Anschauung bringen. Hier ist offenbar die regelmäßige Belastung aller drei Trajektoriensysteme eine so erhebliche, daß die gelegentlich auftretenden abnormen Belastungen verhältnismäßig gering sind. Man wird annehmen dürfen, daß der Wettkampf zwischen den wachsenden Knochenlamellen in den drei Richtungen des Raumes durch unregelmäßige Belastungen nur in dem Maße beeinflußt wurde, daß die vorwiegende regelmäßige Belastung in dem Bau der Spongiosa ziemlich rein zum Ausdrucke gelangen konnte. Bei diesem Wettkampfe aber ist es das interstitielle, von der Belastung abhängige Knochenwachstum, welches überall in erster Linie die Ungleichheiten der Längenentwicklung auslöst, die das stärkere Wachstum des einen und das schwächere Wachstum und den Schwund des anderen Knochenbalkens zur Folge haben.

Die gegebenen, der Textfig. 24 zugrunde liegenden Wachstumsgleichungen machen es endlich auch verständlich, daß sowohl während der Wachstumsperiode als im späteren Leben bei Änderungen der Belastung die Struktur des Knochens eine Umformung erfährt. Wie sich diese Umformung nach beendetem Wachstum vollzieht, wird später zu erörtern sein. Verhältnis-

mäßig günstigere Bedingungen bietet die Wachstumsperiode, wenn wenigstens noch ein Teil der Knochenlamellen ihr interstitielles Wachstum noch nicht beendigt hat. Wenn dann die Änderung der Belastung keine plötzliche ist, wenn nur allmählich z. B. Biegungsbeanspruchungen an den Knochen gestellt werden, kann die Umformung ganz unbemerkt sich vollziehen, wie dies für den Übergang des Baues der fünfjährigen Tibia (Textfig. 32) in den Bau der erwachsenen Tibia (Textfig. 33) anzunehmen ist. Die Richtung und Anordnung der Spannungstrajektorien erfährt dann eine Änderung, welche nach den in Textfig. 24 versinnlichten Wachstumsgleichungen den Vorgang der Knochenbildung beeinflußt.

Diese Betrachtungen haben die eigentümliche Gestaltung der Spongiosastruktur, deren Abhängigkeit von der mechanischen Belastung bereits von G. H. Meyer, Culmann und J. Wolff erkannt und in zweifelloser Weise nachgewiesen worden war, auf einfache, durch Textfig. 24 zum Ausdrucke gebrachte Wachstumsgleichungen zurückführen können. In diesen erscheint die Geschwindigkeit des appositionellen und interstitiellen Längen- und Dickenwachstums des Knochengewebes abhängig von der Belastung, und das interstitielle Knochenwachstum ist zugleich ein beschränktes, indem das einzelne Zellterritorium des Knochengewebes nur eine bestimmte, aber in allen Fällen eintretende Vergrößerung in den drei Dimensionen des Raumes erfährt. Die Struktur und räumliche Anordnung der kompakten und spongiösen Knochensubstanz ergibt sich dabei als die notwendige Folge der Gestalt, Größe und Struktur des Primordialknorpels und der mechanischen Belastungen. Es war somit möglich, die von den oben genannten Forschern erkannte und nachgewiesene Abhängigkeit der Knochenstruktur von der mechanischen Beanspruchung zu erklären und sie auf einfache histomechanische Wachstumsgesetze zurückzuführen. Aus diesen konnte sodann der Verlauf aller wohlkonstatierten Einzelheiten der Knochenentwicklung und des Knochenwachstums abgeleitet werden, während sich zugleich die zahlreichen, zum Teil sehr heftig bestrittenen Meinungsverschiedenheiten der einzelnen Beobachter als unbegründet erwiesen. Gleichzeitig aber trat der große Wert und die objektive Richtigkeit ihrer

Beobachtungen in glänzender Weise hervor. Die gewonnenen Vorstellungen würden indessen lückenhaft bleiben, wenn sich aus denselben nicht mit Notwendigkeit auch der physiologische Stillstand des Skelettwachstums am Schlusse der Wachstumsperiode ergeben würde. Dieser scheint in der Tat eine sehr komplizierte Erscheinung zu sein und ist demungeachtet auf Grund der bisherigen Ergebnisse nicht schwer zu erklären.

Die allgemeinen Lebensbedingungen ergeben für alle Menschen ein ziemlich gleich großes Durchschnittsmaß für die mechanische Beanspruchung des Skeletts. Wenn diese, wie soeben erörtert, bestimmend ist für das Wachstum, so ist zugleich auch die Wachstumsgeschwindigkeit des Knorpel- und Knochengewebes gegeben, aus dem das Skelett besteht. Die Erfahrung zeigt sodann, daß unter diesen Bedingungen die Wachstumsgeschwindigkeiten des Knorpel- und Knochengewebes und der Knochenblutgefäße solche sind, daß in einer bestimmten Zeit die an den Epiphysenlinien der Knochen sich vollziehende Neubildung von Knorpelgewebe überholt wird von der durch die wuchernden Blutgefäße bewirkten Knorpeleinschmelzung und Knochenapposition. Das appositionelle Längenwachstum an den Epiphysenlinien der Knochen ist damit unbedingt und notwendigerweise abgeschlossen. Als Ursache dieses Schlusses des endochondralen, appositionellen Wachstums erscheint die quantitativ beschränkte Masse von Knorpelgewebe, nach deren Erschöpfung die Voraussetzungen der endochondralen Knochenbildung fehlen. Demgemäß tritt das in Rede stehende Ereignis, der Schluß der Epiphysenlinien in den verschiedenen Knochen zu etwas verschiedenen Zeiten ein. Der Schluß der Epiphysenlinien ist nicht der Ausdruck irgendeiner Änderung des Gesamtstoffwechsels oder der Innervation, sondern nur einfach Folge des Verbrauchs der zur Verfügung stehenden Menge von Knorpelgewebe. Einige Zeit nach dem Schlusse des appositionellen Längenwachstums an den Epiphysenlinien findet auch das interstitielle Längenwachstum des an der Epiphysenlinie gebildeten Knochens sein Ende, wenn das jüngst apponierte Knochengewebe ein bestimmtes Alter erreicht hat.

An den Gelenkflächen der Knochen greifen andere Bedingungen ein, weil die mechanischen Verhältnisse an den Gelenkflächen die Anwesenheit von Knorpelgewebe verlangen, welches sich auch an anderen Orten, z. B. an den Sehnen, bildet, wenn sich zwei Flächen unter hohem Drucke reiben. An den Gelenkflächen verhindert die dem Gummi elastikum vergleichbare Elastizität des Knorpels, daß die gegenüberstehenden Gelenkflächen nur an einem oder an einigen wenigen Punkten zur Berührung gelangen, wie dies bei knöchernen Gelenkflächen zu erwarten wäre. An diesen Punkten würde der Druck sich konzentrieren und so groß werden, daß das angrenzende Knochengewebe zermalmt und abgeschliffen oder der Resorption entgegengeführt würde. Die elastischen, sich unter dem Drucke etwas deformierenden Gelenkknorpel verteilen den Druck, welchen zwei gegenüberliegende Gelenkflächen aufeinander ausüben, auf größere Flächen, so daß der Druck pro Flächeneinheit sich innerhalb der mit den Existenzbedingungen des Knorpels und Knochens vereinbaren Grenzen hält. Dabei ist zu beachten, daß die scherenden Wirkungen der mechanischen Beanspruchung im Gelenkknorpel sehr gering sind, einerseits weil seine Dicke sehr gering ist im Verhältnisse zu seiner Flächenausdehnung, und andererseits weil die Gelenkschmiere für eine nahezu vollkommene Aufhebung der Reibung zwischen den Gelenkflächen sorgt.

Man könnte daher zu der Meinung gelangen, daß der Schluß des Längenwachstums des Knochens vor völligem Aufbrauch des Knorpels eintritt, weil die Ossifikation an derjenigen Grenze Halt macht, an welcher der durch den Rest des Knorpels, der jetzt Gelenkknorpel genannt wird, hindurch wirkende Druck der Gelenkenden anfängt, die einzelnen Knochenleisten allzu stark zu belasten. Damit wäre, wie man bemerkt, ein Fortschreiten der Knochenbildung ausgeschlossen. Die Grenze würde höchstens einige Millimeter von der Gelenkfläche entfernt liegen und eine Knorpelschicht abgrenzen, deren Dicke eben genügen würde, um den Druck der Gelenkenden in dem oben angegebenen Sinne über genügend große Flächen zu verteilen. Diese Meinung wäre indessen schwer zu beweisen, weil die Belastung jeder einzelnen Stelle der

Gelenkfläche je nach der Gelenkstellung sehr wandelbar ist. Auch gewinnt man den Eindruck, daß bereits eine Knorpelabschleifung eintreten muß, wenn der Druck der Gelenkenden einzelne unter dem Knorpel gelegene Knochenlamellen stärker belastet als ihre Nachbarn.

Es wird sich jedoch später zeigen, daß auch nach vollendetem Wachstum die Belastung der Interzellularsubstanz des Knorpels in der Nähe der Gelenklinie im Mittel kleiner bleibt als $p_1 = ab$ (in Textfig. 24). Während des Wachstums dürfte die Belastung noch geringer sein. Man gelangt daher zu dem Ergebnisse, daß der Gelenkknorpel von der Ossifikation verschont bleibt, weil seine Belastung pro Flächeneinheit den Wert $p_1 = ab$ nicht erreicht. Die Gelenkfläche ist viel größer als der Querschnitt der Diaphyse, so daß diese Begründung vollkommen gerechtfertigt scheint, auch wenn man von der späteren, speziellen Beweisführung absieht. Zugleich versteht man es, daß nach Zerstörungen des Kniegelenkes zum Beispiel sehr häufig nicht knöcherne, sondern fibröse Ankylosen eintreten, wenn das Glied in gestreckter Stellung heilt und wenn zugleich nicht allzu viel von den Gelenkenden des Femur und der Tibia verloren gegangen ist. Letztere Bedingung ist wesentlich, da bei einer Verkleinerung der Berührungsfläche der beiden Knochenenden die Belastung für die Flächeneinheit steigt und den Wert $p_1 = ab$ überschreitet, der Knochenbildung auslöst. Ebenso ist jedoch auch die gestreckte Stellung des ankylosierten Gliedes für das Zustandekommen der fibrösen Ankylose wesentlich, da bei Kniegelenksankylosen, welche in gebeugter Stellung zur Heilung gelangten, die ankylosierte Stelle durch das Körpergewicht auf Biegung beansprucht wird, wobei die Belastung der Knochenlamellen eine sehr hohe wird. Demgemäß stellen sich gebeugte Kniegelenksankylosen, meiner Erfahrung zufolge, zumeist als knöcherne Ankylosen dar.

Nach Abschluß des appositionellen und interstitiellen Längenwachstums der endochondral gebildeten Knochenlamellen dürfte das appositionelle und interstitielle Dickenwachstum derselben noch so lange weiterschreiten, bis dadurch die Belastung der Flächeneinheit ihres Querschnittes auf den Wert $p_1 = ab$ (in Textfig. 24) heruntergegangen ist. Nach Erreichung

dieser Belastungsgrenze fehlt dann jeder weitere Anlaß zur Knochenneubildung im endochondralen Gebiete, da diese erst nach Überschreitung der genannten Druckgrenze beginnt. Das endochondrale Wachstum ist völlig beendet, und im endochondral gebildeten Knochengebiete ist ein stabiler Zustand eingetreten. Denn wenn bei dem abschließenden Dickenwachstum der Lamellen und Knochenbalken einer der letzteren z. B. zu stark geworden sein sollte, so würde die Belastung der Flächeneinheit seines Querschnittes kleiner geworden sein als $p_1 = ab$. Dieses Ereignis aber würde, nach Aussage der Textfig. 24 sofort ein negatives Dickenwachstum, eine Resorption von Knochenlamellen zur Folge haben, bis die Belastung $p_1 = ab$ genau erreicht wäre.

Der Abschluß des endochondralen Längen- und Dickenwachstums bestimmt zugleich auch den Abschluß des Wachstums der periostal gebildeten Knochenschichten, da diese nur so lange an Mächtigkeit zunehmen können, als ihre Enden eine Stütze und Belastung finden von seiten der endochondral entstandenen Gelenkenden. Der periostal gebildete Knochen kann somit mangels einer entsprechenden Belastung nicht aus dem Rahmen der gegebenen Skelettanlage herauswachsen. Wohl aber müssen die periostalen Knochenschichten so lange appositionell und interstitiell an Dicke zunehmen, bis auch für sie die Belastung auf den Wert $p_1 = ab$ ermäßigt ist. Dabei dürfte noch eine geringe Verlängerung der periostalen Knochenschichten eintreten, die möglich erscheint, wenn dieses abschließende periostale Dickenwachstum zeitlich zusammenfällt mit dem abschließenden Dickenwachstum der endochondral gebildeten Knochenlamellen. Denn auch von diesem muß man annehmen, daß es noch mit einem geringen interstitiellen Längenwachstum verbunden ist. Als sichergestellt darf man daher annehmen, daß der Abschluß des endochondralen Wachstums auch die Ursache für den Abschluß des Wachstums der periostalen Knochenschichten abgibt. Und auch in diesen periostalen Knochenschichten tritt ein stabiler Zustand der Ruhe ein, wenn die Dicke derselben so groß geworden ist, daß die Belastung ihres Querschnittes auf den Betrag $p_1 = ab$ herabgesunken ist.

Schließlich ist jedoch noch die Frage berechtigt, weshalb nicht nachträglich noch die Dicke der relativ schlanken Diaphyse wächst, bis etwa der Knochen die Gestalt eines regelmäßigen Zylinders angenommen hätte. Wenn an der Außenfläche der Diaphyse neue Knochenlamellen apponiert würden, während von der Markhöhle her eine Resorption von Knochensubstanz Platz griffe, so könnte eine solche Umgestaltuug immerhin zustande kommen, ohne daß die Belastung des Querschnittes der Diaphyse unter den Betrag von $p_1 = ab$ herabginge.

Hier gelangt man zu der Erkenntnis, daß die Gestalt der Knochen in weiterem Umfange, als gewöhnlich angenommen wird, in Abhängigkeit steht von den Wechselwirkungen mit den benachbarten Weichteilen. Diese Wechselwirkung ist jedenfalls bereits bestimmend für die Gestalt der knorpeligen Skelettanlage, und sie dürfte in allen Perioden des Lebens in mehr oder weniger direkter Weise eingreifen. Wenigstens gelange ich zu der Überzeugung, daß alle Organe während des ganzen Lebens solche formgestaltenden Wirkungen aufeinander ausüben, bei denen indessen von je zwei Organen immer das eine eine mehr passive Rolle spielt. Die histomechanische Untersuchung des Gefäßsystems[1]) hat gezeigt, daß die Organe selbst die Druckdifferenz bestimmen, welche zwischen dem Drucke des Blutes und dem Gewebsdrucke besteht. Der Druck in den Flüssigkeiten, welche die Saftspalten der Gewebe füllen, und demgemäß wohl auch der Druck in den sezernierenden oder sonstwie funktionierenden Zellen der Organe zeigt daher in verschiedenen Organen Unterschiede, welche zur Folge haben, daß das mit geringerem Gewebsdrucke ausgestattete Organ von allen unter stärkerem Gewebsdrucke stehenden Organen modelliert wird. Ein typisches Beispiel für dieses Verhalten bietet die Leber, die von allen Organen der Bauchhöhle den geringsten Gewebsdruck besitzt. Sie müßte zweifellos in ihrer ganzen Ausdehnung einer Druckatrophie unterliegen, wenn die übrigen Organe nicht selbst Schädigungen erfahren würden, sowie die Menge des funktionierenden Lebergewebes unter eine

[1]) Thoma, Untersuchungen über die Histogenese und Histomechanik des Gefäßsystems. Stuttgart 1893.

bestimmte Grenze herabgeht. Wie die Verhältnisse liegen, füllt aber die Leber alle den anderen Organen weniger zugängige Winkel der Bauchhöhle aus. Sie ist auch, wie Ponfick gezeigt hat, von einer ungewöhnlich großen Regenerationsfähigkeit, welche in Verbindung mit ihrer hohen Empfindlichkeit gegen Druckeinwirkungen die Leber befähigt, sich jeden Augenblick den räumlichen Verhältnissen der Bauchhöhle anzupassen, wenn diese Verhältnisse gelegentlich einem Wechsel ausgesetzt sind. In diesem Sinne dürfte die Gestalt der willkürlichen Muskeln und die Konfiguration der Faszien, Sehnen und Hautbedeckungen während der ganzen Entwicklungs- und Wachstumsperiode und in allen späteren Lebensabschnitten einen sehr erheblichen Einfluß auf die Gestalt der Knochen besitzen.

Weiterhin darf man jedoch auch behaupten, daß am Schlusse des Wachstums, sowie durch eine mäßige Dickenzunahme der Corticalis ihre Belastung für die Flächeneinheit ihres Querschnittes auf den Wert $p_1 = ab$ (in Fig. 24) herabgegangen ist, zunächst die treibende Kraft fehlt, welche weitere Appositionen von Knochengewebe und damit eine Änderung der äußeren Gestalt des Knochens hervorrufen könnte. Der Knochen erscheint jetzt vollkommen seiner mechanischen Beanspruchung entsprechend gebaut. Außerdem würden die Knochenlamellen, welche eine solche Mißstaltung des Knochens, wie sie oben in Erwägung gezogen wurde, erzeugen könnten, der Belastung und damit einer wesentlichen Entstehungsbedingung entbehren. Wenn aber unter pathologischen Bedingungen solche periostale Auflagerungen entstehen, so erweisen sie sich als vergängliche Bildungen von abnormer Struktur, die cessante causa wieder verschwinden.

Die pathologische Periostitis ossificans macht indessen darauf aufmerksam, daß lokale Kreislaufstörungen die knochenbildende Tätigkeit des Periostes und anderer Gewebe auslösen können. Man kann annehmen, daß dabei immer eine den Wert $p_1 = ab$ übersteigende Druckbelastung der Gewebe erforderlich ist. Interessanter noch erscheint die Beschleunigung des Knochenwachstums, welche in vielen Fällen durch umschriebene osteomyelitische Erkrankungsherde ausgelöst wird. Sie läßt vermuten, daß die Blutfülle der Gewebe die Knochen-

bildung beeinflußt. Unter normalen Bedingungen macht sich indessen dieser Einfluß nicht direkt bemerkbar, weil dann die Blutfüllung in einer gesetzmäßigen Abhängigkeit von der Belastung der Skeletteile steht. Wenn man aber den durch wechselnde Belastungen des Skeletts erzeugten Wechsel der Blutfülle der Knochengefäße als Ursache der Knochenbildung auffassen wollte, so würde man wohl damit etwas zu weit gehen. Der Wechsel der Blutfülle kann sehr wohl die Geschwindigkeit des appositionellen und interstitiellen Knochenwachstums beeinflussen und damit unter normalen und pathologischen Bedingungen für die Gestaltung des werdenden Knochens von Bedeutung sein. Doch darf er nicht als ausschließlich oder vorzugsweise maßgebend betrachtet werden, weil seine Wirkung nicht wohl Unterschiede in der Richtung der drei Systeme von Spannungstrajektorien aufweisen kann, welche imstande wären, die genaue Abhängigkeit der Knochenstruktur von der Belastung zu erklären. Man ist daher genötigt, vor allem eine direkte Wirkung der Belastung auf die Gewebselemente, aus denen der Knochen hervorgeht und später besteht, anzunehmen. In diesem Falle aber erscheint der durch die mechanische Belastung herbeigeführte Wechsel der Blutfülle als eine sekundäre Erscheinung, welche abhängig ist von den Änderungen der Zelltätigkeit in den Geweben. Daß die Zelltätigkeit den Blutumlauf beeinflußt, darüber lassen die Untersuchungen über die Histogenese und Histomechanik des Gefäßsystems keinen Zweifel. Diese Beziehung scheint das normale Verhältnis darzustellen, welches den typischen Ablauf der Stoffwechselvorgänge in den Geweben sicherstellt. Doch ist es dabei vollständig begreiflich, wenn unter Umständen eine anderweitig entstandene pathologische Störung des Blutumlaufes nicht ohne Folgen bleibt für die Tätigkeit der Zellen und für die Ernährung und das Wachstum der Interzellularsubstanzen, welchen bei der Entwicklung des Skeletts eine so bedeutsame Rolle zukommt. Für das raschere Wachstum der mit osteomyelitischen Herden behafteten Knochen genügt es, anzunehmen, daß die Erkrankungsherde in ihrer weiteren Umgebung eine abnorme Blutfülle der Gefäßbahnen hervorrufen, welche entweder nur das interstitielle oder aber das interstitielle und das appositionelle Wachstum beschleunigt.

In ersterem Falle würde die Größe $(1 + \alpha)$ zunehmen. In letzterem Falle dagegen kann $(1 + \alpha)$ zwar abnehmen, aber nicht in dem Maße, in welchem zugleich die Zahl der apponierten Knochenlamellen steigt. Dieses wenigstens geht aus den Kurven der Textfig. 12 und 18 hervor.

Wenn aber durch das abschließende Dickenwachstum der Knochenlamellen der Druck für die Flächeneinheit ihres Querschnittes wieder auf den Wert $p_1 = ab$ herabgesetzt ist, kann auch der Druck in der Interzellularsubstanz der Gelenkknorpel diesen Wert nicht übersteigen, sondern muß vielmehr etwas geringer sein. Die Gelenkfläche stellt einen nach der Richtung der radialen und tangentialen Trajektorien geführten Querschnitt des Skelettstückes dar, der im allgemeinen, wenn keine besonderen Umstände bestehen, größer ist, als die übrigen in gleicher Weise geführten Querschnitte des Knochens (vgl. die schematischen Darstellungen der Textfig. 25, 28 und 30). Auf dem Querschnitte des Gelenkknorpels nehmen aber die Zellhöhlen einen verhältnismäßig kleineren Flächenraum ein als die Spongiosaräume und Markräume auf dem Querschnitte des Knochens. Die gegebene Durchschnittsbelastung verteilt sich daher in der Interzellularsubstanz des Gelenkknorpels auf einen viel größeren Flächenraum, so daß der Druck für die Flächeneinheit der Interzellularsubstanz geringer sein muß als im Knochen. Wenn man aber in letzterem noch die Anwesenheit der Knochenzellhöhlen berücksichtigt und die Belastung p_1 auf die Interzellularsubstanz beschränkt, gestaltet sich das Verhältnis für die Knorpelinterzellularsubstanz noch günstiger, da in diesem Sinne die Knochenzellhöhlen den Mark- und Spongiosaräumen gleichzustellen sind. Die Belastung der Flächeneinheit des Querschnittes der Knorpelinterzellularsubstanz nähert sich jedoch an der Grenze gegen die Spongiosa hin dem Werte $p_1 = ab$ und hier pflegt demgemäß auch die Knorpelinterzellularsubstanz durch Verkalkung gefestigt zu sein. Dies gilt zunächst für den erwachsenen Knochen. Eine einfache Erwägung zeigt aber, daß dasselbe Verhältnis der Druckverteilung im Knorpel während aller Stadien der Entwicklung des Knochens bestehen muß. Wenn vorübergehend ein kleinerer oder größerer Teil der Knochenlamellen einer viel höheren Belastung als $p_1 = ab$

ausgesetzt ist, so ist dieses Verhalten nur Folge des relativ geringeren Querschnittes der Knochenlamellen, welche ihr abschließendes Dickenwachstum noch nicht beendigt haben.

Hieraus ergibt sich die Berechtigung zu dem früher gezogenen Schlusse, daß das Gebiet der knorpeligen Skelettanlage, welches später den Gelenkknorpel darstellt, aus dem Grunde von der Ossifikation verschont bleibt, weil in ihm die Belastung unterhalb der Grenze $p_1 = ab$ bleibt. Es ist die relativ große Flächenausdehnung des Gelenkknorpels, welche diesem eine andere Stellung anweist als dem Knorpelstreifen, der zu Anfang zwischen dem diaphysären und epiphysären Knochenkern übrig bleibt, später jedoch der Ossifikation verfällt. Das Gebiet der knorpeligen Epiphysenlinie der Röhrenknochen des Menschen gelangt regelmäßigerweise im Laufe der Zeit unter eine Belastung, welche Knochenbildung auslöst.

Das hier gewonnene Ergebnis, daß nach beendigtem Wachstum an der Grenze zwischen Gelenkknorpel und Spongiosa sowie in allen Knochenlamellen die mittlere Durchschnittsbelastung $p_1 = ab$ bestehen muß, bietet zugleich Gelegenheit, eine ungefähre Vorstellung über den numerischen Wert dieser vielbesprochenen Größe zu gewinnen. Dabei schien es am zweckmäßigsten, mit der Diaphyse des Oberschenkels zu beginnen.

Die Diaphyse eines vollständig erwachsenen Oberschenkels, dessen Epiphysenlinien völlig verschwunden waren, wurde an der dünnsten Stelle, an zwei nahe aneinander liegenden Punkten, annähernd senkrecht zur Achse durchsägt und die beiden hierbei gewonnenen Querschnittsflächen mit Hilfe meines Zeichenapparates bei ungefähr 3facher Vergrößerung gezeichnet. Die eine dieser Querschnittsflächen war etwas kleiner als die andere und ergab bei Berücksichtigung der genauen Vergrößerungszahl 451 qmm.

Wenn man nun weiterhin annimmt, daß bei aufrechter Körperhaltung jeder Femur ein Drittel des Körpergewichtes trägt, kann man als durchschnittliche Belastung durch Körpergewicht, Muskelzug und Gewebsspannungen, die auf dem Knochen lasten, für die 24 Stunden des Tages den zehnten Teil eines Drittels des Körpergewichtes in Anschlag bringen. Bei einem Körpergewicht von 60 kg ergibt dies 2 kg Durchschnitts-

belastung. Diese dürfte sich jedoch infolge der Biegungsbeanspruchung der Diaphysenmitte des Femur für diese auf 3 kg etwa erhöhen. Verteilt man diese 3 kg auf die 451 qmm, so ergibt sich für jeden Quadratmillimeter eine durchschnittliche Belastung von 6,6 g, und diese wäre der gesuchte Wert von p_1.

Zu einem ähnlichen Werte von p_1 kann man bei einer Untersuchung des Femurkopfes gelangen. Wenn der Durchmesser des erwachsenen Oberschenkelkopfes des Menschen, in der Nähe der Grenze zwischen Gelenkknorpel und Spongiosa, mit 47 mm in Rechnung gestellt wird, so findet sich der Flächeninhalt der halbkugelförmig gestalteten Grenzfläche zwischen Gelenkknorpel und Knochen annähernd gleich 3470 qmm. Von diesen entfallen nach meinen durch Messungen unterstützten Wahrnehmungen etwa 170 qmm auf die Querschnitte der Knorpelzellhöhlen und 3300 qmm auf die Durchschnittsfläche der Knorpelinterzellularsubstanz. Für die Belastung wird man sodann außer den oben genannten 2 kg noch $^1/_2$ kg für den hier sehr starken Muskelzug ansetzen müssen. Es ergeben sodann 2,5 kg, auf 3300 qmm verteilt, eine durchschnittliche Belastung des Quadratmillimeters Knorpelinterzellularsubstanz von 0,76 g. Diese Belastung ist somit weit geringer als p_1. Sie dürfte sich jedoch an einzelnen Stellen des Oberschenkelkopfes, die bei der Belastung durch das Körpergewicht erheblich bevorzugt sind, viel höher, vielleicht auf 3 g, stellen. Immer ist jedoch diese Belastung um so viel geringer als p_1, daß der Gelenkknorpel unter normalen Bedingungen nicht ossifizieren kann.

Diese Belastung des Knorpels wird auf die Spongiosa-Lamellen des Oberschenkelkopfes übertragen. Dabei werden die Enden der Spongiosalamellen zum Teil durch verkalkten Knorpel, zum Teil durch Knochenlamellen gewölbeähnlich überbrückt. Die Spannungen in diesen Gewölben zu prüfen, scheint schwierig. Dagegen kann sich die Rechnung in einfacherer Weise mit den Enden der Spongiosalamellen beschäftigen, welche diese Gewölbe tragen. Nehme ich daher in annähernder Übereinstimmung mit der Wirklichkeit an, daß die Spongiosa unter dem Gelenkknorpel eine honigwabenähnliche Struktur besitze,

deren Septa 0,1 mm dick sind und deren Hohlräume einen Durchmesser von 0,8 mm besitzen, so finde ich, daß obige Fläche von 3470 qmm gestützt wird von Knochenlamellen, deren Gesamtquerschnitt etwa 777 qmm beträgt. An diesen 777 qmm muß dann die Belastung p_1 bestehen. Die durchschnittliche Belastung von 2 kg muß jedoch an dieser Stelle, infolge der sehr starken Biegungsbelastung und infolge des erheblichen Muskelzuges, beträchtlich erhöht werden. Rechne ich statt 2 kg an dieser Stelle 5 kg, so ergibt sich $p_1 = \frac{5000}{777} = 6{,}4$ g, annähernd wie oben. Ich gebe mich nun nicht der Täuschung hin, zu glauben, daß hier eine einigermaßen zuverlässige Bestimmung von p_1 vorliegt. Doch glaube ich durch diese Zahlen zeigen zu können, daß die Voraussetzungen obiger Betrachtungen keine offenkundigen Widersprüche mit den Tatsachen enthalten. Dieses aber erscheint mir so wichtig, daß ich diese Rechnungen auch auf das embryonale Skelett ausdehnen will.

Nimmt man daher den Querdurchmesser der Diaphysenmitte des Oberschenkels des jüngsten, von Mall photographierten Embryo gleich 0,46 mm, so wird die Querschnittsfläche der Mitte des knorpelig angelegten Femur gleich 0,166 qmm. Von dieser Querschnittsfläche ist jedoch nach den bereits früher gemachten Schätzungen nur ein Fünftel oder 0,0332 qmm auf die Querschnittsfläche der Knorpelinterzellularsubstanz zu rechnen, welche bei Beginn der Ossifikation unter dem Drucke $p_1 = 6{,}6$ g für den Quadratmillimeter steht. Dieses ergibt eine Belastung der Diaphysenmitte des embryonalen Oberschenkels mit $6{,}6 \times 0{,}0332$ g oder rund 0,219 g. Ebenso groß muß ungefähr die Belastung der ganzen Gelenkfläche des knorpelig präformierten Skelettstückes sein. Hier verteilt sie sich indessen auf eine größere Fläche, so daß die Gelenk- oder Endflächen weniger belastet erscheinen, wenn man den Druck auf die Flächeneinheit bezieht. Nach dem Schema der Textfig. 28 wäre die Oberfläche des Gelenkknorpels etwa 60mal so groß als die Querschnittsfläche der mit dem Drucke $p_1 = 6{,}6$ g belasteten Interzellularsubstanz des Knorpels der Diaphysenmitte. Somit würde die Belastung der Gelenkoberfläche dieses embryonalen

Knochens etwa $^1/_{60}$ von 6,6 g oder 0,11 g auf den Quadratmillimeter betragen. Diese Belastungen können aber nur zum geringsten Teile vom Körpergewicht herrühren, weil der Embryo in der Amnionflüssigkeit suspendiert ist. Als Ursache der Belastung kann demgemäß im wesentlichen nur die Spannung der Gewebe gelten, welche den Knochen umhüllen, namentlich die Spannung der Hautdecken und der Muskulatur. Diese Spannungen müssen bei kleinen Skelettstücken im Verhältnis zu Volum und Gewicht der Teile relativ groß ausfallen, da die Oberfläche bei kleinen Körpern relativ groß ist. Immerhin ist jedoch die gefundene Spannung von 0,11 g für den Quadratmillimeter noch relativ klein im Verhältnisse zu der Spannung von 0,76 g, welche im Knorpel des erwachsenen Oberschenkels gefunden wurde. Dieser Unterschied hängt zweifellos mit der Zartheit und Weichheit der embryonalen Gewebe zusammen. Er zeigt aber zugleich, daß die früher gemachte Annahme einer mit der Zeit zunehmenden Belastung der Gelenkflächen ebenso wie die übrigen Voraussetzungen dieser Betrachtungen mit den realen Verhältnissen durchaus vereinbar ist.

Die Gesamtheit der vorstehenden Betrachtungen führt zu der Anschauung, daß nach beendigtem Wachstum die Belastung des Skeletts eine solche ist, daß ein weiteres Wachstum der Knochen ausgeschlossen erscheint. Doch gilt dieser Satz nur so lange, als die mechanische Beanspruchung des Skeletts sich nicht ändert. Ändert sich diese nur der Größe nach, so werden je nach Umständen Knochenlamellen apponiert oder resorbiert, während die Gesamtarchitektur der Spongiosa und Compacta dieselbe bleibt. Der Knochen wird dabei dicker, schwerer und widerstandsfähiger, oder er wird dünn, leicht und gebrechlich. Seine Länge aber bleibt unverändert. Ändert sich jedoch die mechanische Beanspruchung des Skeletts auch ihrer Richtung nach, so muß dieses zu einer Umformung der Architektur der spongiösen und kompakten Substanz und unter Umständen zu einer Umformung der äußeren Gestalt des Knochens und seiner Gelenkflächen führen. Aus der abweichend gerichteten mechanischen Belastung ergeben sich neue Richtungen für die Spannungstrajektorien, die nun nicht mehr mit der vorhandenen Anordnung der Knochenlamellen in Uebereinstimmung stehen.

Dabei werden einzelne Lamellensysteme abnorm stark, andere abnorm schwach belastet, so daß nach den in Textfig. 24 zum Ausdrucke gebrachten Wachstumsgesetzen Knochenappositionen und Knochenresorptionen hervorgerufen werden so lange, bis die umgebaute Architektur des Knochens mit den neuen Spannungstrajektorien in Übereinstimmung steht.

Diese Vorgänge stoßen, wenn sie nach Schluß des Wachstums auftreten, auf gewisse Schwierigkeiten, weil das Knochengewebe des erwachsenen Knochens sein interstitielles Wachstum völlig beendigt hat, während die neu apponierten Knochenschichten zunächst ein sehr lebhaftes interstitielles Wachstum durchmachen müssen. Dabei dürfte es sich nicht selten ereignen, daß eine neu apponierte Knochenlamelle unmittelbar altem Knochen aufgelagert wird, dessen interstitielles Wachstum längst beendigt ist. Eine solche Knochenlamelle wird nicht selten durch die Masse des alten Knochens völlig an ihrem interstitiellen Flächenwachstum gehindert werden. Man kann da nur vermuten, daß in solchen Fällen das interstitielle Wachstum einer solchen Lamelle vorwiegend oder ausschließlich im Sinne einer Dickenzunahme der neu apponierten Lamelle erfolgt, wobei das interstitielle Dickenwachstum ein entsprechend stärkeres ist. Ich habe an Dünnschliffen geheilter Knochenfrakturen des Menschen und auch in normalen Knochen, in denen gelegentlich solche Verhältnisse vorkommen, einige im Sinne dieser Ausführungen sprechende Wahrnehmungen gemacht, möchte jedoch einer systematischen Untersuchung nicht vorgreifen.

Geringere Änderungen, namentlich der Größe der durchschnittlichen Belastung, kommen auch bei gesunden Erwachsenen im Laufe nicht allzulanger Zeiträume vor. Sie können verantwortlich gemacht werden dafür, daß auch bei Erwachsenen gelegentlich Osteoblastenreihen und Resorptionslakunen im Knochen gefunden werden. In der Regel gleichen sich jedoch bei Gesunden diese Änderungen der Belastung wieder aus, so daß für das unbewaffnete Auge wenigstens der normale, erwachsene Knochen ein wenig veränderliches Gebilde darstellt. Unter pathologischen Bedingungen sind allerdings in vielen Fällen die Belastungsanomalien ausgiebiger und von längerer Dauer. Sie führen dann notwendigerweise zu Änderungen der

Architektur der spongiösen und kompakten Substanz, welche auch dem unbewaffneten Auge in vielen Fällen erkennbar sind und den Knochen, wie die Bruchheilung, die Ankylosenbildung und zahlreiche andere Vorgänge beweisen, den neuen mechanischen Anforderungen vollständig anpassen. Der Anpassungsvorgang selbst erscheint dabei nur als eine notwendige Folge der in Textfig. 24 zum Ausdrucke gebrachten Wachstumsgesetze des Knochens. Nur die vorzugsweise durch periostales Wachstum erzeugte, jedoch von der endochondralen Knochenbildung bestimmte Länge der Röhrenknochen erweist sich nach Abschluß des physiologischen Wachstums auch unter pathologischen Bedingungen als eine sehr schwer veränderliche Größe. Diese Tatsache kann aber nach dem, was oben über die Ursachen des physiologischen Wachstumsschlusses gesagt wurde, in keiner Weise auffallen.

Die in Textfig. 24 zur Anschauung gebrachten Wachstumsgesetze sind histomechanischer Art, insofern sie den erfahrungsmäßigen Ausdruck abgeben sollen für die Beziehungen, welche zwischen der mechanischen Funktion des Knochens und der Neubildung, dem Wachstume und dem Schwunde der Knochenlamellen bestehen. Einen sehr kurzen und innerhalb der Grenzen der vorliegenden Erfahrungen zutreffenden Ausdruck haben diese histomechanischen Gesetze in den oben aufgestellten Differentialgleichungen gefunden. Sie können aber zusammen mit den gewonnenen Anschaungen über das beschränkte interstitielle Knochenwachstum auch in folgenden kurzen Sätzen gegeben werden.

1. Das Wachstum des Knochengewebes erfolgt durch Apposition von Knochenlamellen, deren drei Durchmesser in der Folge eine mäßige Zunahme, ein beschränktes interstitielles Wachstum, etwa im Verhältnisse von 1:1,3 in jeder Richtung erfahren.

2. Das interstitielle Wachstum der einzelnen Knochenlamellen erfolgt mit einer mit der Zeit abnehmenden Geschwindigkeit und findet bei der großen Mehrzahl der Knochenlamellen seinen Abschluß lange Zeit vor dem Ende des Wachstums des ganzen Körpers.

3. Die Neubildung von Knochengewebe beginnt, wenn die Belastung der Gewebe eine untere Grenze ($p_1 = a\,b$ auf

Textfig. 24) überschritten hat. (p_1 entspricht annähernd einer Belastung von 6,6 g auf den Quadratmillimeter).

4. Wenn man als Längenwachstum das Wachstum in der Richtung eines Spannungstrajektorium des Skelettstückes und als Dickenwachstum das Wachstum in einer zu dem Spannungstrajektorium senkrechten Fläche bezeichnet, kann man behaupten:

a) Das appositionelle und interstitielle Längenwachstum vollzieht sich, wenn bei steigender Belastung der Knochenlamelle die Belastungsgrenze p_1 überschritten ist, zunächst mit steigender Geschwindigkeit, bis ein Maximum der Wachstumsgeschwindigkeit erreicht ist, nach deren Überschreitung die Geschwindigkeit des appositionellen und interstitiellen Längenwachstums infolge der steigenden Belastung wieder kleiner wird. Die Geschwindigkeit des Längenwachstums nimmt jedoch niemals negative Werte an.

b) Die Geschwindigkeit des appositionellen und interstitiellen Dickenwachstums der Knochenlamellen ist ungefähr proportional der Belastung. Sie nimmt unterhalb der Belastung p_1 negative Werte an, indem Resorptionen von Knochengewebe eintreten.

c) Resorptionen von Knochengewebe sind gleichfalls zu erwarten, wenn die Belastung der Knochenlamellen eine sehr hohe wird.

Am Schlusse dieser Betrachtungen ergibt sich noch die Frage, welche Bedeutung der hier gegebenen Auffassung des Knochenwachstums für die Erklärung der bei sagittalen Synostosen auftretenden Schädeldifformitäten zukommt. In dieser Beziehung ist wohl in erster Linie darauf hinzuweisen, daß die Gesamtheit der Erfahrungen auf dem Gebiete des normalen Knochenwachstums und seiner pathologischen Störungen die Annahme eines beschränkten interstitiellen Wachstums der frisch apponierten Knochenlamellen unbedingt notwendig machen. Denn nur durch diese Annahme lassen sich die zahlreichen und tiefgreifenden Widersprüche beseitigen, zu welchen andere Auffassungen der bezüglich ihrer objektiven Richtigkeit unangefochtenen Beobachtungen der erfahrensten

Forscher geführt haben. Die Erklärung mancher Besonderheiten der normalen Schädelform und die Deutung der Folgen frühzeitiger Pfeilnahtsynostosen haben in gleicher Weise die Annahme eines beschränkten interstitiellen Knochenwachstums notwendig gemacht. Diese Annahme konnte jedoch erst durch die vorstehende, weiter greifende Prüfung der Entwicklung und des Wachstums der knorpelig präformierten Skeletteile als eine berechtigte nachgewiesen werden. Außerdem wurden durch diese Prüfung Beziehungen aufgedeckt, welche auch die Erklärung des eigenartigen Verlaufes der normalen Ossifikation des Schädeldaches ermöglichen und ein neues Licht werfen auf ihre pathologischen Störungen.

Das interstitielle Wachstum der Knochenlamellen des Schädeldaches bietet eine Besonderheit, deren Erklärung oben noch nicht möglich war. Aus den Versuchen von Egger ergab sich für die Knochenlamellen des Schädeldaches ein rascheres interstitielles Wachstum als für diejenigen des Radius. Dieser Umstand ist zweifellos davon abhängig, daß die Belastung der Strukturelemente des weichen, primordialen Schädeldaches eine andere ist als diejenige der periostalen Lamellen des Radius. Oben gelangte man zu dem Ergebnisse, daß das Wachstum der periostalen Knochenlamellen des Radius zur Zeit der Geburt bereits unter einer verhältnismäßig hohen Druckbelastung erfolge, bei welcher die Geschwindigkeit des interstitiellen Längenwachstums der einzelnen Knochenlamellen ihr Maximum bereits überschritten hat. Für das Schädeldach besteht keine derartige Druckbelastung. Vielmehr ist das häutige Primordialkranium gespannt durch den intrakraniellen Druck, welcher die Gewebselemente des Schädeldaches einer Zugbelastung aussetzt. Diese Zugbelastung ist zugleich der Grund, weshalb das primordiale Schädeldach nicht aus Knorpel, sondern aus Bindegewebe besteht. Zugspannungen sind die histomechanische Voraussetzung für die Entstehung des Bindegewebes, während die Entwicklung des Knorpelgewebes, wie früher besprochen wurde, durch Schubspannungen ausgelöst wird, also durch Trajektoriensysteme, in denen Druckspannungen mit oder ohne Zugspannungen vorkommen. Solche Druckspannungen müssen sich dagegen in der Schädelbasis finden, welche dem-

gemäß zunächst aus Knorpel gebildet wird. Knorpelgewebe wie Bindegewebe aber gehen, wie die endochondrale und periostale Knochenbildung bezeugt, bei entsprechender Steigerung der mittleren Belastung in Knochengewebe über, wobei in der Regel ein Zwischenstadium der Verkalkung der Interzellularsubstanz durchlaufen zu werden scheint.

Bei der Knochenbildung gelten jedoch für die Zugbelastungen — wie das Studium der zum Teil auf Druck, zum Teil auf Zug belasteten Knochenbalken der Spongiosa des menschlichen Oberschenkels zeigt — unzweifelhaft die gleichen Wachstumsgesetze wie für die Druckbelastungen. Eine Zugbelastung von n Gramm für das Quadratmillimeter der auf der Zugrichtung senkrecht stehenden Durchschnittsfläche eines Gewebeteiles kann als eine negative Druckbelastung von n Gramm für das Quadratmillimeter aufgefaßt werden. Bei der Untersuchung der Wachstumsgeschwindigkeit des Knochens kann man sodann die positive und die negative Druckbelastung gleichsetzen, indem man nur den absoluten Wert derselben als positive Abszisse in das Schema der Textfig. 24 einführt. Dieses Schema besitzt somit, wie bereits vom Anfang an vorausgesetzt wurde, auch dann seine volle Gültigkeit, wenn die Zugbelastungen eines Gewebes so stark werden, daß sie zur Knochenbildung führen.

Aus dem Umstande, daß die bindegewebigen Elemente des Schädeldaches auf Zug beansprucht werden, läßt sich somit kein Unterschied in ihrem Verhalten ableiten. Dagegen ist es klar, daß der intrakranielle Druck und mit ihm die von ihm erzeugte Spannung des häutigen Primordialschädels niemals sehr erhebliche Werte erreichen kann. Die Spannung des häutigen Schädeldaches hält sich in mäßigen Grenzen, so daß die Geschwindigkeit des interstitiellen Längenwachstums in der Richtung der Spannungstrajektorien ihren maximalen Wert nicht oder nicht erheblich überschreitet. Damit gelangt man zu der Vermutung, daß die Geschwindigkeit des interstitiellen Wachstums der Knochenlamellen des Schädeldaches von Neugeborenen aus dem Grunde größer sei, weil ihre Zugbelastung sich in mäßigen, ungefähr dem Maximum der interstitiellen Wachstumsgeschwindigkeit entsprechenden

Grenzen bewegt. Ein Beweis für diese Erklärung ist vorläufig nicht zu erbringen; er könnte jedoch geführt werden, wenn genaue Anhaltspunkte über die Krümmungsradien und für die Dicke des embryonalen Schädeldaches sowie für die Höhe des intrakraniellen Druckes des Embryo vorliegen würden, oder wenn man auch für das kindliche Schädeldach über eine ähnliche Kurve des interstitiellen Wachstums der Knochenlamellen verfügen würde, wie sie oben in Textfig. 12 und 18 für den Radius gegeben wurde.

Die Ossifikation des embryonalen Schädeldaches bietet noch eine andere Besonderheit. In den frühesten Stadien derselben treten keine scharf umschriebenen Knochenkerne auf, wie sie in den knorpelig präformierten Knochen gefunden werden. Vielmehr entwickelt sich, wie die schönen Photographien von Mall zeigen, ein loses Netzwerk von feinen Knochenspangen, welches sich von Anfang an über einen großen Teil des Schädeldaches als ein flächenförmig ausgebreitetes Gebilde erstreckt (Textfig. 36). Die Erklärung dieser Besonderheit liegt sehr nahe. Die Zugbelastung der Gewebselemente des häutigen Schädeldaches ist abhängig von dem Krümmungsradius und der Dicke des häutigen Schädeldaches und von dem intrakraniellen Drucke. Der letztere ist für alle Teile eines gegebenen Schädelraumes annähernd gleich groß. Außerdem zeigen die Krümmungsradien und die Dicke des häutigen Schädeldaches an den verschiedenen Stellen desselben nur geringe Unterschiede. Demgemäß muß auch die Spannung der Gewebselemente für ausgedehnte Teile des häutigen Schädeldaches des Embryo gleich groß sein. Wenn daher bei dem gegebenen intrakraniellen Drucke die Krümmungsradien des Schädeldaches bei dem Wachstum allmählich größer werden, indem zugleich die Spannung der Gewebselemente langsam ansteigt, wird diese Spannung an vielen Stellen des Schädeldaches annähernd gleichzeitig die Grenze $p_1 = ab$ der Textfigur 24 erreichen, welche die Knochenbildung auslöst. Die Ossifikation muß somit von vornherein nahezu gleichzeitig einen großen Teil des Schädeldaches einnehmen und in der Form weitverzweigter, netzförmig angeordneter, dünner Knochenbälkchen auftreten, wie dies auf Textfigur 36 zu sehen ist.

Diese Betrachtung des Schädeldaches ist ausgegangen von der Annahme einer reinen Zugbelastung. Diese Annahme ist jedoch nicht vollkommen zutreffend, da die einzelnen Gewebsschichten des häutigen Schädeldaches, wenn sie gespannt sind, einen Druck aufeinander ausüben müssen, welcher sich in

Fig. 36. Mit Kalilösung durchsichtig gemachter Embryo. Mall, Nr. 284. Verknöcherung des häutigen Schädeldaches und Knochenkerne der knorpelig präformierten Knochen. Vergr. annähernd = 2.

der Richtung nach dem Schädelbinnenraume hin summiert und an der Innenfläche des Schädeldaches dem intrakraniellen Drucke gleichkommt. Einen solchen Druck findet man in jeder gekrümmten, gespannten Membran. Er ist jedoch in der Regel viel zu gering, um die Gefahr eines Überganges des Bindegewebes in Knorpelgewebe nahe zu rücken. In dem häutigen Schädeldache steht die Richtung dieses Druckes senkrecht auf der Schädeloberfläche, und seine Höhe kommt nur an der Innenfläche des Schädeldaches dem intrakraniellen Drucke gleich, nimmt aber in der Dicke des häutigen Schädeldaches gegen außen hin ab. Der intrakranielle Druck ist aber selbst beim Erwachsenen zu gering, um Knorpelbildung

auszulösen; noch weniger aber kommt ihm eine direkte, nicht durch die früher besprochenen Zugspannungen vermittelte Bedeutung für die Knochenbildung zu. Der intrakranielle Druck beim Erwachsenen ist jedenfalls geringer als 0,5 g auf den Quadratmillimeter, während nach den früheren Berechnungen erst eine Belastung von etwa 6,6 g auf den Quadratmillimeter Knochenbildung auslöst.

Es war also völlig gerechtfertigt, bei den obigen Betrachtungen diese senkrecht zur Oberfläche des Schädels gerichteten Druckwirkungen nur in sofern zu berücksichtigen, als dieselben Zugspannungen in der Richtung der Schädeloberfläche hervorrufen. Für diese kommt man mit zwei rechtwinklig sich durchkreuzenden Systemen von Zugtrajektorien aus, welche der Schädeloberfläche parallel laufen. Die Zugbelastung dieser beiden Trajektoriensysteme ist indessen nur annähernd eine gleich große, weil die Krümmungsradien für jede einzelne Stelle des Schädeldaches etwas verschieden ausfallen, je nach der Richtung, in welcher die Krümmung gemessen wird. Die jungen Knochenlamellen entwickeln sich aber vorwiegend in der Richtung der stärksten Zugspannung, welche senkrecht steht auf der Richtung der schwächsten Krümmung der Schädeloberfläche. Diese Richtung der stärksten Zugspannung liegt, wie aus der Textfig. 36 hervorgeht und wie auch die Betrachtung des neugeborenen und des erwachsenen Schädels lehrt, radiär zu bestimmten Punkten, von denen zwei später die Tubera parietalia abgeben.

Auf der von Mall veröffentlichten Photozinkographie des Schädels des Embryo 284, die hier in Textfig. 36 etwas verkleinert reproduziert ist, finde ich den Krümmungsradius R des Schädeldaches in der Nähe des Parietale annähernd gleich 12,4 mm. Wenn ich sodann die Dicke D des häutigen Schädeldaches gleich 0,2 mm und den intrakraniellen Druck J gleich 0,2 g für den Quadratmillimeter annehme, so bin ich imstande, die Spannung S des Schädeldaches zu berechnen, in welchem die Ossifikation soeben eingesetzt hat. Diese Spannung ist gleich:

$$S = \frac{R \cdot J}{2\,D} = 6{,}2 \text{ g}$$

für den Quadratmillimeter. Dieses wäre ziemlich genau die Spannung p_1, unter welcher auch im Oberschenkel die Ossifikation einsetzt. Die Zahl für die Dicke des Schädeldaches, welche auf der Textfig. 36 gleich 0,4 mm erscheinen würde, ist hier willkürlich gewählt. Ich habe jedoch meine Absicht erreicht, wenn ich durch diese Rechnung gezeigt habe, daß die vorstehenden Betrachtungen mit den realen Verhältnissen zahlenmäßig vergleichbar sind.

Die Ossifikation erstreckt sich von vornherein auf einen großen Teil der Schädeloberfläche und schreitet ziemlich rasch weiter. Die häutig gebliebenen Teile des Schädeldaches wachsen indessen gleichfalls sehr rasch, so daß normalerweise der Schluß der Nähte und Fontanellen erst nach der Geburt ein vollständiger wird. In den häutigen Teilen des Schädeldaches, außerhalb der Ränder der jungen Schädeldachknochen, muß aber den hier vertretenen Anschauungen zufolge die Spannungsbelastung kleiner sein als der Wert $p_1 = 6{,}2$ g. Zieht man zur Prüfung dieser Frage das Scheitelbein zu Rate, welches relativ sehr einfache Verhältnisse darbietet, so findet man die Krümmungsradien an den Randzonen desselben größer als in seiner Mitte. Die Spannung S kann daher nach obiger Gleichung in den Randzonen nur dann kleiner sein als p_1, wenn die Dicke D des häutigen Schädeldaches am Rande des Knochens größer ist als die Dicke der Knochenmitte. Dieses trifft nach meinen Wahrnehmungen zu, und selbst das Scheitelbein des Erwachsenen zeigt noch die Spuren dieses Verhältnisses, indem seine Randzonen dicker sind als seine Mitte. Ich sehe in dieser Tatsache eine weitere Bestätigung der hier gewonnenen Auffassungen. Die Gestalt des Scheitelbeines zeigt sich bei dieser Gelegenheit in ähnlicher Weise bestimmt durch die Gestaltung der primordialen häutigen Schädeldecke, wie die Gestalt der Röhrenknochen bestimmt wird durch die Gestalt des primordialen Skelettknorpels. Das interstitielle Wachstum der jungen Knochenlamellen gestattet zwar am Schädeldach, wie bereits zu Eingang dieser Untersuchungen erörtert wurde, einen gewissen Ausgleich durch eine nachträgliche Zunahme der Krümmungsradien. Aber dieser Ausgleich ist beschränkt, weil das interstitielle Knochenwachstum ein beschränktes ist und

bei den während der Fötalzeit apponierten Lamellen lange vor dem Schlusse des Wachstums des ganzen Skeletts sein Ende findet. Demgemäß bleiben in der Prominenz der Tubera und in der größeren Dicke der Scheitelbeinränder auch für das spätere Leben noch gewisse Reste der fötalen Formen erhalten. In gleicher Weise aber erklärt sich auch die Persistenz der früher besprochenen, durch frühzeitige Synostose der Pfeilnaht erzeugten, während der ersten Wachstumsperioden entstandenen Gestaltungen.

In den späteren Perioden des Wachstums treten infolge der größeren Dimensionen der Teile auch Schubspannungen im Schädeldach auf. Ihre Prüfung verlangt ein Trajektoriensystem, welches aus drei sich rechtwinklig kreuzenden Scharen von Kurven besteht. Auf diese kann ich ohne neue Erfahrungen nicht eingehen. Ich hoffe jedoch, durch diese Untersuchung die schwierige Lehre von dem interstitiellen Wachstum des Knochengewebes um einen Schritt weiter geführt zu haben, und zugleich zu der Hoffnung berechtigt zu sein, daß auf diesem Gebiete noch weitere Früchte reifen werden.

XV.

Zur Kenntnis der Geschwülste der Hypophysis und der Hypophysisgegend.

(Aus der Nervenabteilung und dem Pathologisch-Anatomischen Laboratorium am Krankenhaus Czyste-Warschau.)

Von

Dr. L. Bregman
Primararzt

und

Dr. J. Steinhaus
ehem. Prosektor, jetzt Brüssel.

Vortrag, gehalten in der Warschauer Medizinischen Gesellschaft am 27. November 1906.

Hierzu Tafel VI, VII, VIII.

Die Geschwülste der Hypophysis und der Hypophysisgegend erwecken aus verschiedenen Gründen ein besonderes Interesse. Klinisch sind sie von einem doppelten Gesichtspunkte wichtig; erstens in diagnostischer Beziehung, da sie zu inter-

essanten, verschiedenartigen und noch nicht ganz sicher gestellten Krankheitsbildern führen und zweitens in allgemeinpathologischer, da wir auf diesem Wege zur Erkenntnis der bisher noch so dunklen, aber, wie es scheint, unzweifelhaft wichtigen Funktionen der Hypophysis zu gelangen hoffen.

In pathologisch-anatomischer Beziehung sind die Geschwülste dieser Gegend deshalb so interessant, weil wir in der Hypophysis ein Organ von kompliziertem, aus verschiedenen Bestandteilen zusammengesetztem Bau vor uns haben und daher auch die hier angetroffenen Geschwülste gleichfalls ganz verschiedene Formen aufweisen und häufig so atypisch sind, daß sie sich nur schwer in die bekannten Schemata einreihen lassen. Eine derartige, noch wenig bekannte, nicht typische Geschwulstform fand sich in den beiden Fällen, welche wir die Ehre haben werden, Ihnen vorzustellen, und welche uns außerdem zu einigen klinischen Bemerkungen Veranlassung geben werden.

Trajla G., 48 Jahre alt, Lehrersfrau aus dem Gouv. Kowno, wurde am 6. März 1906 in die Nervenabteilung aufgenommen.

Laut Angaben ihres Mannes — Pat. selbst ist nicht imstande, ihren Krankheitsverlauf zu erzählen — begann letztere vor ca. 4 Wochen mit Schmerzen um das linke Auge und allmählichem Herabfallen des linken Augenlides. Keine Diplopie. Die Schmerzen dauerten fort, vor einer Woche trat rapid eine Verschlimmerung ihres Zustandes ein. Das Gehen wurde erschwert, das Bewußtsein getrübt. Dies veranlaßte ihren Mann, sie nach Warschau zu bringen.

Vor ihrer gegenwärtigen Erkrankng war Pat. gesund. Im vorigen Jahre hatte sie ein Ohrenleiden, wobei sie anfangs auf einem Ohre, später auf beiden das Gehör einbüßte. Nach einem halben Jahre kehrte das Gehör ohne irgendwelche Behandlung vollkommen wieder.

Pat. hat 6 Kinder geboren, alle gesund. Letzte Geburt vor 8 Jahren. Keine Abortus. Ihr Mann ist gesund. Keine Anhaltspunkte für Tuberkulose Keine Infektionskrankheit vor dem Ausbruch ihres gegenwärtigen Leidens. Alkoholische Getränke trank sie sehr selten. Pat. selbst beschuldigt an ihrer Erkrankung den Kummer, den ihr die Abreise ihrer Tochter nach Amerika verursachte.

Status präsens. am 7. III. Allgemeiner Ernährungszustand gut. Ziemlich reichliches Fettpolster. P. 78, rhythmisch. T. 36,8°.

Bewußtseinszustand stark getrübt. Pat. liegt apathisch, interessiert sich nicht für ihre Umgebung, beantwortet ungern an sie gestellte Fragen. Renitent bei der Untersuchung. Spricht sehr wenig.

Klagt über Kopfschmerzen um das linke Auge und in der linken Schläfe. Die Schmerzen sind heftig, Pat. stützt beständig die schmerzhafte

Stelle mit der Hand. Ptosis des linken Auges. Pat. vermag dasselbe zu öffnen, aber mit Mühe und unvollständig.

Die Prüfung der Bulbusbewegungen ist durch die Renitenz der Pat. erschwert. Das linke Auge scheint nach aufwärts weniger gut sich zu bewegen als das rechte. In allen anderen Richtungen bewegen sich beide Augen gleich weit. Bei der Prüfung jedes Auges einzeln für sich scheinen die Bewegungen des linken mit größerer Mühe sich zu vollziehen.

Linke Pupille dilatiert, lichtstarr. Rechte unter mittelweit, reagiert gut.

Sehkraft beiderseits erhalten.

Rechter Mundfazialis völlig gelähmt. Rechte Nasolabialfalte verstrichen Am Orbicularis oculi kein Unterschied bemerkbar. Rechter Frontalis vielleicht etwas schwächer.

Gehör am linken Ohre bedeutend herabgesetzt. Paukenhöhle normal.

Sensibilität im Gesicht erhalten.

Zunge weicht etwas nach rechts ab, wird gut nach beiden Seiten bewegt.

Feste und flüssige Nahrung wird gut heruntergeschluckt, jedoch sollen beim Trinken häufig Hustenanfälle auftreten.

Sprache nasal, verwaschen, nicht leicht verständlich.

Kopfbewegungen frei, nicht schmerzhaft.

Pat. vermag sich mit großer Mühe im Bett aufzurichten. Ohne Unterstützung kann sie sich unmöglich auf den Füßen halten. Ihr Gang ist sehr wankend, ataktisch.

Die unteren Extremitäten werden mit Mühe gehoben, die rechte viel weniger als die linke. Die Bewegungen in den Knien werden mit gewisser Kraft ausgeführt, desgleichen die Fuß- und Zehenbewegungen. Auf der rechten Seite ist die Kraft geringer.

Mit den oberen Extremitäten werden alle Bewegungen gut ausgeführt. Die Kraft ist rechts um ein geringes kleiner. Ausgesprochene Ataxie der rechten oberen Extremität. Sensibilität, soweit die Prüfung möglich, erhalten. Patellar- und Achillessehnenreflexe gesteigert. Kein Fußklonus. Fußsohlenreflexe lebhaft. Beiderseits Babinskisches Phänomen.

8. III. T. morgens 36,5°, abends 36,4°. P. 96. Pat. spricht mehr, verlangt nach Hause zu fahren. Kopfschmerzen haben nachgelassen. Keine Stuhlentleerung trotz Inf. Sennae. Objektiver Zustand unverändert.

9. III. T. morgens 36,3°, abends 36,4°. P. 90. Bewußtseinstrübung stärker. Macht den Eindruck einer Schwerkranken. Spricht ziemlich viel, Stereotypie. Klagt über Schmerzen in der linken Ohrgegend und in der rechten unteren Extremität. Gesichtsfalten beiderseits verstrichen. Zähne werden beiderseits fast gar nicht gezeigt, nur die Unterlippe wird etwas gesenkt. Beim Mundöffnen zeigt sich ein kleines Fältchen auf der rechten Seite, die linke bleibt vollkommen glatt. Frontalis und Korrugator beiderseits gleich, funktionieren.

Kieferbewegungen normal.

Sensibilität im Gesicht erhalten. Auf der linken Seite ruft ein Nadelstich einen Muskelkrampf hervor, wobei der Mundwinkel sich hebt. Der

Krampf dauert einige Minuten. Die Seitenbewegungen der Bulbi scheinen sich mit Schwierigkeit zu vollziehen, dabei nystagmusartige Zuckungen. Die rechte obere Extremität wird weniger erhoben als die linke, auch die Zehen werden schwächer bewegt. In den oberen Extremitäten ist der Unterschied weniger deutlich, Händedruck beiderseits schwach.

10. III. T. morgens 36,2°, abends 36,6°. P. 80. Psychischer Zustand unverändert. Starke Ataxie der rechten oberen Extremität. Gesicht beiderseits faltenlos. Keine Kopfschmerzen. Ophthalmoskopische Untersuchung zeigt normale Verhältnisse.

13. III. Bewußtseinstrübung noch hochgradiger. Auf die Aufforderung, die Zunge, die Zähne zu zeigen, antwortet Pat.: „Wozu brauchen Sie das, ich will nicht.“ Gehirntätigkeit sehr verlangsamt. Keine Kopfschmerzen. Das linke Auge ist mehr geöffnet. Schmerzen in der rechten unteren Extremität. Die Bewegung des linken Auges nach einwärts ist deutlich eingeschränkt. P. 84. T. normal. Pat. läßt den Harn untersich laufen.

14. III. Pat. will sich nicht die graue Salbe einreiben lassen. Sie bekam bis heute 3 Einreibungen à 4,0. Es wird 0,1 Hydrargyri Salicylici injiziert. Kali jodatum à 3,0 p. die.

15. III. P. 96. T. normal. Somnolenz. Antwortet nicht auf Fragen, spricht nicht, verlangt keine Nahrung. Unwillkürlicher Harn- und Stuhlabgang.

16. III. Das linke Auge wird nach aufwärts gar nicht bewegt, nach einwärts sehr wenig, nach auswärts erreicht es den Lidspaltenwinkel. Nach abwärts gelingt die Prüfung nicht.

17. III. Auf mehrfache Aufforderung und nach längerem Warten zeigt Pat. die Zunge. Spricht nicht. Liegt ruhig, ohne zu klagen. Linker Mundwinkel noch niedriger als rechter. Nasenspitze scheint nach rechts verdreht zu sein. Punctio lumbalis. Die Flüssigkeit fließt unter bedeutendem Druck ab. Es wurden etwa 30 ccm entleert. Die Untersuchung ergab darin fast gar keine morphotischen Elemente.

19. III. T. 38,4°. P. 100. R. 48. Im rechten Lungenunterlappen Dämpfung und abgeschwächten Atmung.

20. III. T. 39°. P. 110. Auch im linken Unterlappen Dämpfung. Abgeschwächte Atmung. Kleine Rasselgeräusche.

21. III. Exitus letalis.

Kurz zusammenfassend, hatten wir ein rasch fortschreitendes Gehirnleiden vor uns. Die 48jährige Patientin war 4 Wochen vor der Spitalaufnahme völlig gesund. Die Krankheit begann mit heftigen Schmerzen um das linke Auge und krampfhaftem Schlusse der linken Augenlider. 3 Wochen später trat rapide Verschlimmerung ein. Wir fanden objektiv:

1. Bewußtseinstrübung. Pat. lag apathisch, verlangte nicht zu essen, gab keine Antwort, oder sehr unwillige, zeigte kein Verständnis für ihren Zustand.

2. Allgemeine Schwäche. Pat. konnte sich nicht mal im Bette ohne Mühe aufrichten. Ohne Unterstützung konnte sie sich nicht auf den Füßen halten. Gang ataktisch.

3. Dilatation und Starre der linken Pupille. Ptosis des linken Auges. Bewegungsbeschränkung des linken Auges nach auf- und vielleicht auch nach einwärts.

4. Krampf des linken M. orbicularis palpebrarum.

5. Parese des rechten Fazialis im unteren Aste.

6. Parese der rechten Extremitäten, bes. der r. unteren Extremität.

7. Ataxie der rechten oberen Extremität.

8. Nasale Sprache, unbedeutende Schluckbeschwerden.

9. Geringe Gehörsabnahme am linken Ohre.

Während der kurzen klinischen Beobachtung verschlimmerte sich der Zustand sehr rasch. Die Bewußtseinstrübung nahm unter vorübergehender Exzitation zu, Pat. ließ Stuhl und Harn unter sich. Die Bewegungsstörung des linken Auges wurde deutlicher, bes. nach einwärts. Es zeigte sich Nystagmus bei seitlichen Bulbusbewegungen. Die linke Gesichtshälfte wurde gleichfalls paretisch. Eine hinzugetretene Pneumonie führte rasch den Exitus herbei.

Wir hatten demnach eine Hemiplegia alternans vom Typus Weber: Auf der linken Seite eine im Beginn partielle (M. levator palpebrae, Sphinct rectus sup.) und inkomplette, später fast totale Oculomotoriuslähmung; auf der rechten eine Hemiparese mit Beteiligung des Gesichts. Außerdem auf der rechten oberen Extremität ausgesprochene Ataxie. Eine irgendwie genaue Prüfung der Sensibilität war leider nicht möglich.

Die Hemiplegia alternans zeigte eine Affektion des linken Hirnschenkels an. Die begleitende Ataxie eine Beteiligung der tieferen Schichten (Schleife). Die allmähliche Entwicklung der Oculomotoriuslähmung aus einer partiellen Lähmung einzelner Zweige sprach gleichfalls zugunsten einer tieferen Läsion.

Die später hinzugetretene Lähmung des linken Fazialis von zentralem Typhus wurde auf eine Ausbreitung des Prozesses auf die linke Brückenhälfte bezogen. Von der Gehörsabnahme

am linken Ohre war es nicht sicher, ob sie gleichfalls mit der Affektion der Brücke zusammenhing, oder etwa ein Überbleibsel der früher durchgemachten doppelseitigen Ohraffektion vorstellte. Die Untersuchung des Ohres ergab negativen Befund.

Die Schmerzen um das linke Auge und in der linken Schläfe schienen auf eine Reizung des R I N. trigemini hinzuweisen. Die Folge davon war ein Krampf des linken Augenlides, welcher sich zur gleichzeitig bestehender Ptosis hinzugesellte. Nach Aufhören des Schmerzes hörte auch der Krampf auf. Objektive Sensibilitätsstörungen fehlten. Wir nahmen eine Reizung des betreffenden Kern- resp. Wurzelgebietes an.

Die bulbären Symptome konnten auf eine Affektion der supranucleären Bahnen zurückgeführt werden.

Als allgemeine Hirnerscheinungen konnten die psychische Benommenheit und die allgemeine Schwäche aufgefaßt werden. Dagegen fehlten Kopfschmerzen, Schwindel, Erbrechen. Der ophthalmoskopische Befund war normal.

Unsere klinische Diagnose schwankte demnach zwischen Hirntumor und einer Enzephalitis der Brücke und des Hirnschenkels. Zugunsten der letzteren sprach der rasche Verlauf und das Fehlen von Hirndruckerscheinungen.

Die von Prosektor Dr. Steinhaus am 23. III. ausgeführte Sektion ergab folgendes:

Dura auf der Konvexität leicht verwachsen. Weiche Hirnhäute, stark hyperämisch. Chiasma etwas nach rechts verschoben. Rückwärts hinter dem Chiasma an Stelle der Hypophysis und des Hypophysisstieles eine rundliche Geschwulst (Fig. 1, Taf. VI), etwa 2 cm im Durchmesser groß, mit unebener Oberfläche. Dieselbe befindet sich z. T. in der Sella turcica, z. T. über und hinter ihr. Derjenige Teil der Geschwulst, der in der Sella und über ihr gelegen ist, fühlt sich an wie Knochen oder verkalktes Gewebe. Der hinter der Sella befindliche Teil ist weich und besteht aus zwei Lappen, einem vorderen linken von ziemlich gleichmäßiger Beschaffenheit auf dem Durchschnitt und einem hinteren rechten, gebildet von einer Zyste mit dunkelbraunem, dickflüssigem Inhalte.

Die weiche Hirnhaut an der Basis, entsprechend einem Raume, welcher begrenzt wird vorn von der Geschwulst, hinten von der proximalen Brückengrenze, rechts vom rechten Hirnschenkel und links vom Schläfenlappen, ist stark vorgewölbt und durch eine Flüssigkeit gespannt. Nach Entleerung der letzteren zeigt sich der linke Hirnschenkel, die Brücke und der linke Tractus opticus stark abgeplattet, ver-

dünnt. Die Pia selbst enthält zahlreiche Einlagerungen von der Größe höchstens eines Stecknadelkopfes, welche sich wie Knochen oder Kalkkonkremente anfühlen.

Auf einem frontalen Hirnschnitte durch die Geschwulst sieht man, daß dieselbe sich in den dritten Ventrikel vorwölbt (Fig. 2, Taf. VI), nicht gleichmäßig, sondern in der Form einzelner Knoten (der hintere, weiche Geschwulstlappen).

Im linken Lungenunterlappen zahlreiche, zusammenfließende bronchopneumonische Herde. Dasselbe, jedoch geringer, in der rechten Lunge.

Herzklappen normal, Herzmuskel verdickt. Milz leicht vergrößert, Struktur deutlich, Konsistenz mittel. Leber vergrößert, verfettet. Nieren normal. Intestinalkanal normal. Im linken Ovarium eine gut apfelsinengroße Zyste, auf ihrem Stiele bis zu einer halben Drehung gedreht. Rechtes Ovarium, Uterus, Blase normal.

Zur mikroskopischen Untersuchung wurde genommen: 1. ein etwa 4 mm dicker Schnitt durch die Geschwulst, und zwar durch ihren hinteren Teil, 2. ein mit der Knochenzange abgebrochener Teil des vorderen Geschwulstlappens, 3. kleinere Stücke aus verschiedenen Teilen der Geschwulst, bes. auch aus dem zystischen Teil derselben, 4. Stücke aus dem vorgewölbten Teile der Pia.

Wir beginnen mit dem frontalen Schnitt durch die Geschwulst. Wir sehen hier den sich in den dritten Ventrikel vorwölbenden Teil, die Hauptmasse der Geschwulst sowie die von derselben abgehende Pia. An der unteren, basalen Fläche wird die Geschwulst bedeckt von der Pia mit ihrem Plattenendothel. Von der Geschwulst geht die Pia an manchen Stellen auf die angrenzende Hirnsubstanz über, um sich bald von ihr zu trennen und die Wand jener obenerwähnten zystischen Vorwölbung an der Hirnbasis zu bilden. An anderen Stellen verläßt die Pia schon an der Grenze der Geschwulst die Oberfläche der Hirnsubstanz.

Unter dem Endothel sieht man in der Pia eine Zylinderzellenschicht mit ovalen, dunkelgefärbten Kernen. An der Stelle des Tumors entfernt sich diese Schicht vom Endothel und bildet eine wellenförmige, stark geschlängelte Linie, die durch die ganze Dicke der Geschwulst hinzieht und sich an der entgegengesetzten Fläche vorwölbt, indem sie das Ependym des 3. Ventrikels und das darunter liegende Gewebe vor sich her schiebt. Die Geschwulst bildet demnach gewissermaßen ein Säckchen, das von jener Zylinderzellenschicht begrenzt wird. Das Säckchen ist sehr gefaltet, auf den Querschnitten scheint daher seine Wandung vielmals unterbrochen, an Serienschnitten jedoch kann man sich von ihrer Kontinuität sicher überzeugen. In die Fältchen des Säckchens dringt das Bindegewebe mit den Gefäßen ein und bildet das Stroma, die Stützsubstanz der Geschwulst.

Beim Übergang auf den vorderen, verknöcherten Teil der Geschwulst verliert sich die Pia sowie die unter ihrem Endothel gelegene Zylinderzellenschicht. Dagegen finden wir in demjenigen Teil der Pia,

der sich hinten an der Basis vorwölbte, z. T. eine einfache Zylinderzellenschicht unter dem Endothel, z. T. analoge, in das Gewebe eindringende Säckchen, oder verschiedene Metamorphosen des Epithels, welche weiter unten genauer beschrieben werden.

Wenn wir nun zur Beschreibung der dünnsten Schnitte durch die Geschwulst übergehen, so wollen wir uns zuerst mit dem eigentlichen Parenchym derselben beschäftigen. In der Peripherie finden wir überall die Zylinderzellenschicht auf einer Membrana propria aufliegend. Da diese Schicht eine stark wellige Linie vorstellt, so finden wir auf den Schnitten, als Ausdruck der einzelnen papillenförmigen Erhebungen Kreise, Ellipsen oder andere unregelmäßige Figuren, deren Peripherie von den Zylinderzellen gebildet wird. Solche Figuren sehen wir nicht bloß in der Peripherie der Geschwulst, sondern auf manchen Schnitten besteht die ganze Masse derselben aus 2—3 getrennten Teilen, welche jedoch, wie man sich auf Serien leicht überzeugen kann, wohl miteinander verbunden sind. Es ist dies auf die bedeutende Höhe der Papillen zurückzuführen, deren Basis bis in die Mitte der Geschwulst hineinreicht.

Von den primären Erhebungen gehen sekundäre ab, welche sich als kleinere Kreise und andere Figuren zwischen die größeren hineinschieben oder sich auf den Schnitten durch einen schmalen Stiel mit den ersteren verbunden zeigen. Auf diese Art bekommt die Geschwulst einen alveolären Bau, ähnlich einem Krebse. So wie letzterer auf einzelnen Schnitten zusammengesetzt scheint aus getrennten Epithelinseln, die in Wirklichkeit eine Masse bilden, so stellt auch unsere Geschwulst ein zusammenhängendes Ganzes vor, obgleich sie auf den Schnitten in getrennten Inseln auftritt.

Auf die Zylinderzellenschicht folgen in den Alveolen einige Reihen von Zellen mit größeren, sich schwächer färbenden Kernen und einem feinen Chromatinnetz. Ihre Konturen sind weniger deutlich, ihr Protoplosma gering, der größte Teil der Zelle wird vom Kern eingenommen. Der Kern ist rund oder oval; bei ovaler Form ist die lange Achse parallel der Peripherie der Papillen, also senkrecht zu den Kernen der Zylinderzellenschicht. Die kleineren Papillen werden nicht selten von diesen Zellen ganz ausgefüllt, wobei dieselben deutlich konzentrisch gelagert sind. Die Form der Zellen ist übrigens häufig sehr verändert, was, wie es scheint, durch gegenseitigen Druck bedingt wird.

Weiter nach den genannten Zellenschichten folgt eine Zellenmasse, die den Hauptbestandteil der größeren und das Zentrum der kleineren Papillen bildet. Es sind dies sternförmige Zellen, deren Arme, lang und dünn, auf den Präparaten um so deutlicher hervortreten, als die dazwischen liegende Substanz ganz ungefärbt bleibt. Die Kerne sind geschrumpft, von unregelmäßiger Form, stark gefärbt und umgeben von einem schmalen Protoplasmasaum, von dem die Arme der Sterne abgehen. Letztere bilden ein dünnes Netz, dessen Knotenpunkte von den Kernen eingenommen werden.

Manchmal legen sich die Sternzellen gleich an die Zylinderzellenschicht an, oder ein Teil der Papillen besteht nur aus Sternzellen, ein anderer nur aus Übergangszellen.

Durch Zerfall der Netze und Schwund der Kerne entstehen leere Räume, umringt von einer Zylinderzellenlage.

Außerdem finden sich aber noch andere Zellenmetamorphosen. Größere oder kleinere Zellengruppen unterliegen einer Nekrose, lassen sich nicht aufhellen; dabei ist ihre konzentrische Lagerung sehr deutlich und sind deshalb ähnlich den Bildern, die wir bei der Bildung der Krebsperlen antreffen. Später färben sich die Kerne gar nicht mehr, das Protoplasma zeigt eine körnige Beschaffenheit. Trotzdem die Kerne ungefärbt bleiben, das Protoplasma sich sehr schwach färbt, treten sowohl die Grenzen der Zellen, als die der Kerne sehr deutlich hervor. Zwischen den Zellen sieht man deutliche Interzellularbrücken, ganz so wie in der Stachelzellenschicht der Haut.

Manchmal findet man in den Zellenhaufen mit nicht mehr färbbaren Kernen Kalkablagerungen, welche im Beginne die Peripherie des Haufens, später den ganzen Haufen einnehmen können. Die einzelnen Zellen können nicht mehr erkannt werden, es bleibt nur eine Andeutung ihrer konzentrischen Lagerung in Form konzentrischer Linien.

Die Stützsubstanz bildeten Glia und Bindegewebe in wechselndem Verhältnisse. Sie zeigte zahlreiche Kerne, eine feinfaserige Grundsubstanz, viele Gefäße. Häufig beobachtet man Schwellung der Stützsubstanz bis zur völligen Verflüssigung, die Gefäße blieben lange erhalten. Manchmal erfolgte ein Platzen der Gefäße, das Blut erfüllte die durch Verflüssigung des Stromas gebildete Höhle, und wenn in der Nachbarschaft auch das Parenchym der Geschwulst nekrotisch verändert war, wurde nicht selten die Grenzschicht von Zylinderzellen durchbrochen. Auf diese Weise entstanden durch Zusammenfließen der im Stroma entstandenen Höhlen mit den durch Nekrose des Parenchyms gebildeten größere zystische Hohlräume, welche mit blutig verfärbter Flüssigkeit erfüllt waren und außer Blutkörperchen Pigmentkörner, Kalkablagerungen, konzentrische Schichtungen nekrotischer Zellen u. s. w. enthielten. Eine solche größere Zyste enthielt der rechte hintere Lappen der Geschwulst, mehrere weniger große waren im vorderen Lappen zerstreut.

Der vordere Teil der Geschwulst zeigte typischen Knochenbau mit zahlreichen Markräumen. Letztere enthielten Bindegewebe, Gefäße und ebensolche konzentrische Zellenhaufen, wie wir sie oben beschrieben. Die Zellen waren immer nekrotisch, die Kerne färbten sich nicht mehr, die Umrisse der Zellen waren schwer erkennbar.

Wir erwähnten bereits, daß an der Grenze der Geschwulst die Zylinderzellenschicht sich dem Piaendothel nähert. Da, wo sich die Pia an die umgebende Hirnsubstanz anlegt, findet sich meist eine einzige Zellschicht unter dem Endothel, seltener legt sich dazwischen eine schwache Schicht Übergangs- oder Sternzellen.

In demjenigen Teile der Pia, welcher sich von der Hirnoberfläche entfernte und die Flüssigkeitsansammlung an der Basis überdeckte, waren die Bilder sehr verschieden. An manchen Stellen fand sich unter dem Endothel eine typische Zylinderzellenschicht, an manchen statt deren eine Schicht mehr oder minder abgeplatteter Zellen oder mehrere solche Schichten oder Zellwucherungen, welche an der Oberfläche hervorragen oder seltener in die Tiefe eindringen. Wir finden Erhebungen, bestehend aus Übergangs- und Sternzellen mit erhaltener Basalzellenlage, ferner größere Hügel, welche außer jenen Zellen auch die uns bekannten konzentrischen Zellhaufen enthalten mit nekrotischen oder noch nicht ganz abgestorbenen Zellen. Schließlich sieht man an manchen Stellen zugleich mit den äußeren Erhebungen ein Hineinwuchern der Geschwulst in die Tiefe, wobei jedoch die Zylinderzellenschicht schwindet und bloß eine Anzahl Übergangszellen die konzentrischen Schichtungskörper umgibt und dazwischen die Piagefäße mit Bindegewebe eindringen.

In den konzentrischen Schichtungskörpern, bes. in den größeren, findet man häufig Kalkablagerungen, welche man als harte Knötchen bei der Palpation in der Pia fühlen konnte.

Nachdem wir den Bau der Geschwulst kennen gelernt haben, wollen wir nun versuchen, ihre Natur genauer zu bestimmen. Aus der Beschreibung ersieht man bereits, daß dieselbe wohl kaum zu einem der bekannten Haupttypen gerechnet werden kann. Sicher ist es ein Epitheliom, denn die Interzellularbrücken beweisen, daß die Geschwulst vom Epithel abstammt. Indes kann man sie weder als Papillom, noch als Adenom oder Adenokystom oder gar als typisches Karzinom bezeichnen. Da sich in der Literatur eine Anzahl Geschwülste findet, welche der unserigen ähnlich sind, wollen wir sehen, wie sich die Autoren über ihre Natur äußerten.

Ingermann[1]) beschreibt eine Hypophysisgeschwulst, deren Bau mit unserer Geschwulst übereinstimmt, und bezeichnet sie als Hyperplasie der Hypophysis mit zystischer Erweichung des Stromas.

Ziegler[2]) bezeichnet eine ähnliche Geschwulst als papillomatösen Krebs mit kolloidaler Degeneration des Stromas.

Saxer[3]) diagnostiziert unter ähnlichen Verhältnissen eine krebsig-epitheliale Geschwulst. Dem Bau nach ähnliche, jedoch

[1]) Ingermann, Zur Kasuistik der Hypophysistumoren. Inaug.-Diss., Bern 1889.

[2]) Ziegler, Lehrbuch der patholog. Anatomie, 2. Bd., 377—78.

[3]) Saxer, Zieglers Beiträge, Bd. 32, S. 1902.

mehr zystische Geschwülste sahen Selke, Cornil und Ranvier und Langer und zählen sie zu den ependymalen Papillomen.

Die genannten Beobachtungen beziehen sich alle auf die Hypophysis und ihre nächste Umgebung. Eine analoge Geschwulstform findet sich aber auch noch an einer anderen, weiter davon entfernten Stelle, nämlich an den Kiefern. Man nennt es Cystoma adamantinum, Adamantinoma, Adenoma adamantinum. Alle diese Bezeichnungen betonen die nahe Verwandtschaft zwischen dem Bau der Geschwulst und dem sich entwickelnden Schmelzorgan. In Wirklichkeit wurde durch die Untersuchungen von Malassez, Nasse, Kinse bewiesen, daß die genannten Geschwülste ihre Entstehung verdanken den sog. „débris epitheliaux paradentaires", nämlich Gruppen von Epithelzellen, welche beim Embryo zur primären Einbuchtung des Mundepithels zur Bildung des Schmelzorgans gehört hatten, jedoch beim Entstehen des letzteren keine Verwendung fanden. Diese Zellgruppen liegen beim Embryo zwischen dem Mundepithel und dem äußeren Epithel des Schmelzorgans. Später findet man sie in der Umgebung der Zahnwurzeln.

Die Adamantinome stammen nicht nur von denselben Elementen ab, von welchen auch das Schmelzorgan gebildet wird, sondern entsprechen ihm auch in ihrem Bau. Die Ähnlichkeit zwischen den Adamantinomen und manchen Geschwülsten der Hypophysis wurde klargestellt im Jahre 1904 durch die Untersuchungen Erdheims.[1])

Der genannte Forscher wies nach, daß an gewissen Stellen der Hypophysis, und zwar vornehmlich an der oberen Fläche pes Vorderlappens und noch mehr am Fortsatz, der sich vom Vorderlappen längs des Infundibulum hinauf bis zum Chiasma erstreckt, sich fast immer Plattenepithelzellenhaufen finden, in welchen man häufig eine Basalzellen- und Stachelzellenschicht erkennen kann. Durch Erdheims embryologische Studien wurde ferner bewiesen, daß sich die Plattenepithelzellenhaufen gerade an denjenigen Stellen beim Erwachsenen finden, wo beim Embryo der Hypophysengang sich am Vorderlappen der Hypophysis inseriert. Der Hypo-

[1]) Erdheim, Sitzungsberichte der Kaiserlichen Akademie der Wissenschaften in Wien. Bd. 113, Abt. III, Dezember 1904.

physengang schwindet während der embryonalen Entwicklung, die Plattenepithelhaufen stellen seine Überbleibsel vor. Der Hypophysengang sowie auch die Hypophysis stammen vom Ektoderm, die Plattenepithelzellen können daher wohl auf ihn bezogen werden.

Auf Grund dieser Befunde und des Studiums mehrerer Fälle von Geschwülsten der Hypophysis und Hypophysisgegend, deren Bau vollkommen mit der hier beschriebenen übereinstimmt, gelangt Erdheim zum Schlusse, daß diese Geschwülste den Plattenepithelhaufen ihre Entstehung verdanken, und nennt sie daher Hypophysenganggeschwülste. Wir halten es jedoch für richtiger, da der Hypophysengang außerhalb des fötalen Lebens nicht existiert, sie als Plattenzellepitheliome der Hypophysis zu bezeichnen.

Bevor wir die Betrachtung unserer Geschwulstform verlassen, möchten wir noch auf die Art der Ausbreitung der Geschwulst aufmerksam machen. Die Tendenz aller epithelialen Neubildungen, sich auf der Oberfläche auszubreiten oder Hohlräume zu überdecken, vereinigte sich hier mit der Neigung, in die Tiefe zu wuchern, welche bösartigen Epithelialgeschwülsten eigen ist. Die Folge davon war, daß die Geschwulstwucherungen die Hypophysis verdrängten und sie zum Schwunde brachten, andererseits die Ausbreitung der Geschwulst längs der Pia an der Hirnbasis. Dabei muß das Hineinwuchern in die Hypophysis als sekundär aufgefaßt werden, da aus der Morphologie der Geschwulst deutlich hervorgeht, daß die Tiefenwucherungen bloß Auswüchse einer flächenhaften, aus Geschwulstelementen aufgebauten Membran vorstellen, welche die ganze innere Endothelfläche der Pia auskleidet.

Wenn wir nun zur klinischen Betrachtung unseres Falles zurückkehren, so verdient vor allem hervorgehoben zu werden, daß die Ausbreitung der Geschwulst längs der Pia und die Flüssigkeitsansammlung unter der Pia einen erheblichen Druck auf den linken Hirnschenkel, die linke Brückenhälfte und den linken Tractus opticus verursacht hatten. Der Druck und die Verunstaltung dieser Teile war so bedeutend, daß unzweifelhaft nicht bloß die oberflächlichen, sondern auch die tieferen Schichten der Brücke und des Hirn-

schenkels gelitten haben mußten, wie wir es auf Grund des klinischen Bildes postulierten. Das relativ späte Auftreten der diesbezüglichen Symptome scheint zu beweisen, daß die Geschwulst früher an einer anderen Stelle sich entwickelte und erst zuletzt sich in diesen Teil der Pia erstreckte und, hier den geringsten Widerstand findend, am weitesten sich ausbreitete. Andererseits ist es merkwürdig, daß der Hauptherd in der Hypophysis, welcher sicher seit geraumer Zeit sich entwickelte (wofür auch die eingetretene Ossifikation ein Zeugnis abgibt), latent verlief, ohne sichere Symptome zu veranlassen. Pat. fühlte sich noch vier Wochen vor ihrer Ankunft im Spital vollkommen wohl. Namentlich fehlten irgendwelche Anhaltspunkte für Sehstörungen, welche vor allem zu erwarten wären. Solche wurden auch im Spital nicht nachgewiesen: es muß aber gesagt werden, daß der psychische Zustand der Pat. derart war, daß auch nur eine grobe Gesichtsfeldprüfung unmöglich war. Ob das Ohrenleiden, welches Pat. vor $^1/_2$ Jahre durchgemacht hatte, mit der Geschwulst zusammenhing, erscheint daher sehr unwahrscheinlich. Wohl aber verdient ein anderes Symptom hier hervorgehoben zu werden, nämlich daß die Patientin im letzten Jahre stark zugenommen hatte und in Wirklichkeit ein reichliches Fettpolster zeigte. Wir werden auf dieses Symptom noch nach Schilderung des zweiten Falles zurückkommen.

Fall II. G. E., 7 Jahre alt, Tochter eines Lehrers, kam am 2. März auf die Nervenabteilung.

Anamnese der Mutter: Das Kind bekam vor einem Jahre nach einem Typhus Anfälle von Kopfschmerzen mit Erbrechen. Im Herbst plötzlicher Verlust der Sehkraft. Seit einem Jahre starke Fettzunahme, namentlich auch im Gesichte. Zugleich mit der Erblindung Zittern der Extremitäten. Seit einigen Monaten Ohrensausen.

Der Vater der Pat. ist mager, hustet viel. Des Vaters Brüder husten gleichfalls. Die Mutter ist gesund, hatte 3 Kinder geboren, Pat. ist die älteste, war früher immer gesund. Die anderen Kinder sind gesund.

St. pr. Pat. relativ klein, T. normal, P. 100. Subkutanes Fettpolster überall am Körper sehr reichlich. Intelligenz gut, beantwortet richtig alle Fragen. Geht ziemlich gut, ohne zu schwanken. Beim Kehrtmachen, beim Laufen ungeschickt.

Auf dem rechten Auge Visus = 0, erkennt nicht einmal Licht. Auf dem linken zählt Finger auf 10—15 cm. Ophthalmoskopisch beiderseits

einfache Sehnervenatrophie. Die Grenzen der Pupille deutlich. Rechte Pupille von grünlicher Farbe, linke noch leicht rosa.

Pupillen mittelweit, reagieren auf Licht fast gar nicht.

Augenbewegungen werden, wie es scheint, in allen Richtungen gut ausgeführt. Genaue Untersuchung erschwert dadurch, daß Pat. nicht fixiert. Kein Nystagmus.

Leichte Parese der linken Extremitäten. Beim Gehen kaum erkennbares Schleppen des linken Beines. Parese der linken Gesichtshälfte im unteren Aste. Zunge normal.

Beim Ausstrecken der Hände Zittern, besonders der rechten Hand. Bei länger dauerndem Ausstrecken der Hände vergrößert sich die Amplitude des Zitterns, dasselbe wird ähnlich dem sog. Wackeltremor. Dasselbe, wenn Pat. einen Gegenstand in der Hand hält. Beim Finger-Nasenversuch sowie beim Annähern des Glases zum Mund vergrößert sich die Amplitude des Zitterns in dem Maße, als Pat. sich ihrem Ziele nähert. Keine Ataxie.

Untere Extremitäten zittern gleich den oberen. Die rechte zittert stärker. Keine Ataxie.

Sehnenreflexe der unteren Extremitäten beiderseits gesteigert. Fußclonus beiderseits, links stärker. Babinski links deutlich, rechts undeutlich.

Im Spital hatte Pat. mehrmals starke Kopfschmerzen, besonders im Scheitel und im Hinterhaupt. Die Anfälle dauerten einige Stunden, Übelkeit, kein Erbrechen. In der Zwischenzeit war Pat. lustig, hatte keine Klagen.

Am 3. IV. verließ sie auf Wunsch der Eltern das Spital. Kurz darauf trat jedoch eine erhebliche Verschlimmerung ein, und am 22. IV. kam Pat. wieder zu uns. Die Kopfschmerzen waren stärker und fast ununterbrochen. Seit 2—3 Wochen kann Pat. nicht mehr gehen. Bei der Untersuchung klagt Pat. über Kopfschmerzen, welche sie nicht näher lokalisiert. Übelkeiten, Erbrechen. Bei der Perkussion des Schädels ist der Schmerz in der rechten Occipitalgegend stärker als links. Kopfbewegungen frei, die Kopfschmerzen werden jedoch dadurch verstärkt.

Pat. kann weder stehen noch gehen. Fällt nach rückwärts, auf welche Seite, läßt sich nicht bestimmen. Auch sitzen kann Pat. nicht, auch nicht den Kopf aufrecht halten; derselbe sinkt nach rückwärts herab.

Die Sehkraft hat am linken Auge noch abgenommen. Strabismus divergens et deorsum vergens des linken Auges. Seitliche Bulbusbewegungen fast ad maximum, mit geringen nystagmusartigen Zuckungen. Bulbusbewegungen nach abwärts gut, dagegen nach aufwärts weniger gut, besonders mit dem linken Auge.

Parese der linken Gesichtshälfte im unteren Teil. M. orbicularis oculi und frontalis beiderseits gleich.

Sensibilität im Gesicht normal.

Linksseitige Hemiparese. Das Zittern der Extremitäten geringer als früher. Beim Greifen von Gegenständen eine Ungeschicklichkeit, besonders

der linken Hand. Beim Fersen-Knieversuch trifft Pat. gut, kann aber die linke Ferse nicht auf dem Knie festhalten.

Sensibilität erhalten. Die Schmerzempfindung soll auf den linken Extremitäten geringer sein als auf den rechten.

Beiderseits Fußclonus und Babinski. Tonus der unteren Extremitäten erhöht.

Puls aryhthmisch, etwa 80. Schlucken normal. Pat. läßt Harn unter sich

25. IV. Punctio lumbalis. Druck (mit dem Apparat von Körnig gemessen) 540. Nach Ablassen 25 ccm Flüssigkeit Druck 360. Die Flüssigkeit ist klar, durchsichtig, enthält nur wenige Lymphocyten.

29. IV. Kopfschmerzen und Erbrechen sehr heftig und häufig. Wir stellten mehrmals fest, daß die seitlichen Bewegungen der Bulbi und diejenige nach abwärts gut ausgeführt werden, nach aufwärts dagegen ist die Bewegung fast aufgehoben: die Bulbi werden mit größter Mühe höchstens minimal und ganz kurz (explosiv) gehoben.

3. V. Des Morgens erbrach Pat., bald darauf allgemeine tonische Krämpfe. Der ganze Körper wurde in Gestalt eines Bogens ausgebogen, die Hände nach rückwärts verdreht. Der Anfall war von kurzer Dauer. Bis der Hausarzt kam, waren Krämpfe vorüber, Pat. klagte über Kopfschmerzen, sie war bei vollem Bewußtsein.

Während der Krankenvisite wiederholte sich der Anfall. Die Kranke war bewußtlos. Zähne aneinandergedrückt. Die Zunge zwischen den Zähnen. Bulbi nach rechts und aufwärts gedreht. Pupillen starr. Der ganze Körper in tonischem Krampfe — Opisthotonus und Emprostotonus. Rechte obere Extremität erhoben und krampfhaft gestreckt. Nach einer kurzen Weile schwand der „Bogen", die Extremitäten, besonders die linken, verharrten jedoch in tonischem Krampfe. Das Bewußtsein kehrte wieder.

Punctio lumbalis. Druck 350, nach Entleerung von 20 ccm bloß 80.

4. V. Abends ein Anfall mit Bewußtseinsverlust von dreiviertelstündiger Dauer.

5. V. P. = 132. Pat. beantwortet keine Frage. Untere Extremitäten, besonders die linke, in tonischem Krampfe. In der rechten oberen Extremität starke Hyperämie.

6. V. Krampfanfall von einstündiger Dauer.

7. V. Bewußtlos, reagiert nicht auf Stiche. Der Körper tonisch gespannt. In den Extremitäten tonischer Krampf, besonders in den linken. Trismus. Zunge zwischen den Zähnen. Babinski beiderseits.

8. V. Zustand unverändert. P. 120, R. 30. T. morgens 36,4°, abends 37,5°.

9. V. T. morgens 40,3°, abends 39,1°.

10. V. T. morgens 39,0°, abends 37,6°.

11. V. T. morgens 38,7°. Trismus. Extremitäten schlaff, Sehnenreflexe und Fußsohlenreflexe aufgehoben. Exitus letalis.

Zusammenfassung: Ein 7jähriges Mädchen bekam vor einem Jahre nach einem Typhus häufige Kopfschmerzen-Anfälle mit Erbrechen. Vor einem halben Jahre Erblindung. Objektiv wurde gefunden:

1. Amaurose des rechten, hochgradige Amblyopie des linken Auges. Beiderseitige, rechts vorgeschrittenere Atrophie des Sehnerven.

2. Leichte linksseitige Hemiparese mit Beteiligung des unteren Fazialis.

3. Steigerung der Sehnenreflexe der unteren Extremitäten, links stärker; beiderseitiger Fußclonus, links stärker. Links Babinski.

4. Beiderseitiges Zittern der Extremitäten, auf der rechten Seite stärker. Das Zittern verstärkte sich bei längerem Ausstrecken der Hände, hatte jedoch nicht den Charakter des intentionellen.

5. Ungeschicklichkeit beim Kehrtmachen und Laufen.

Eine Hirngeschwulst war bereits in diesem Krankheitsstadium am wahrscheinlichsten. Eine sichere Lokaldiagnose war nicht möglich. Die frühen und hochgradigen Allgemeinsymptome, die frühzeitige Amaurose schienen auf das Kleinhirn hinzuweisen, das ja am häufigsten bei Kindern Geschwülste, besonders tuberkulöse (Vater, Onkel leiden an Husten), beherbergt. Plötzliche Erblindung, wie bei unserer Patientin, wird bei Kleinhirntumoren nicht selten beobachtet und wird auf eine plötzliche Steigerung des Druckes im 3. Ventrikel und Druck auf das Chiasma n. opticorum zurückgeführt. Man findet deshalb manchmal Amblyopie oder sogar Amaurose ohne ophthalmoskopischen Befund (Gerhardt, Curschmann u. a.), oder man findet, wie bei uns, eine einfache Sehnervenatrophie statt der gewöhnlichen Stauungspapille.

Die anderen Symptome — Hemiparese, Reflexsteigerung — gaben keine sicheren Aufschlüsse. Die statische Ataxie war nicht bedeutend.

Nach einigen Wochen kam Patientin wieder mit bedeutender Verschlimmerung.

1. Sie konnte weder gehen noch stehen, noch sitzen und den Kopf nicht aufrecht halten.

2. Störungen der Augenbewegungen: Strabismus divergens et deorsum vergens oculi sinistri; assoziierte Blickparese nach aufwärts, am linken Auge stärker; nystagmusartige Zuckungen bei seitlichen Bewegungen. Später fast vollständige Blicklähmung nach aufwärts.

3. Linksseitige Hemiparese mit VII-Beteiligung.

4. Ataxie der oberen Extremitäten, besonders der linken; geringere Ataxie der linken unteren Extremität.

5. Hochgradige Kopfschmerzen und Erbrechen. Psychischer Torpor. Unwillkürlicher Harnabgang.

6. Tonische Krampfanfälle des ganzen Körpers — Opisthotonus, Emprostotonus, Arc de Cercle — mit Bewußtseinsverlust.

7. Terminale T.-Erhöhung.

Diese Symptome, die zunächst auf eine hochgradige Steigerung des intrazerebralen Druckes hinwiesen — was auch die Lumbalpunktion bestätigte — machten die Lokaldiagnose noch schwieriger. Die tonischen Allgemeinkrämpfe sind charakteristisch für Kleinhirntumoren, werden aber überall angetroffen, wo der intrakranielle Druck hochgradig und starker Hydrocephalus internus das Bild kompliziert.

Die Störungen der Augenbewegungen waren wichtiger. Wir hatten außer nystagmusartigen Zuckungen einen strabismus divergens et deorsum vergens des linken Auges, der auf eine Lähmung einzelner Äste des linken N. oculomotorius hinwies (M. rectus int. et sup.), und eine im Beginne inkomplette, später fast komplette Blicklähmung nach aufwärts. Die lokaldiagnostische Bedeutung dieses Symptoms ist noch nicht ganz sicher. Die meisten Autoren (Parinaud, Eisenlohr, Wernicke, Prus, Kornilow u. a.) nehmen ein entsprechendes Assoziationszentrum in den Vierhügeln oder in ihrer nächsten Nachbarschaft an. Andererseits glauben Oppenheim und Bruns, daß wir kein besonderes Assoziationszentrum brauchen, da die bei der Blickbewegung noch auf- und abwärts beteiligten Muskeln symmetrisch in der unmittelbaren Nähe der Mittellinie und so nahe beieinander gelegen sind, daß eine Läsion sehr leicht beide Seiten zugleich affizieren kann. In unserem Falle könnte zugunsten der letzteren Ansicht angeführt werden, daß

außer der Blicklähmung auf dem linken Auge einzelne Okulomotoriusäste gelähmt waren, und daß die Bewegung des linken Auges nach aufwärts, wenigstens im Beginne, schlechter ausgeführt wurde als am rechten Auge. Andererseits müssen wir sagen, daß analog den seitlichen Bulbusbewegungen, für die ein besonderes Assoziationszentrum sehr wahrscheinlich ist, auch für die vertikalen Bewegungen ebensolche Zentren postuliert werden dürfen und daß in den diesbezüglichen Beobachtungen die Lokalisation in der Gegend der Vierhügel doch tatsächlich am häufigsten wiederkehrt.

Wie dem auch sein mag, bei unserer Patientin, wo das Symptom so spät zum Vorschein kam, konnte es lokaldiagnostisch kaum verwertet werden, da es sich bei den schweren Hirndruckerscheinungen auch um ein indirektes Symptom seitens der nächsten Umgebung der Geschwulst handeln konnte.

Die am 12. V. von Prosektor Dr. Steinhaus ausgeführte Sektion ergab folgendes:

Gyri an der Konvexität abgeplattet, Sulci flach.

An der Hirnbasis hinter dem Chiasma eine große Geschwulst, welche den ganzen Raum einnimmt zwischen dem Chiasma vorn, den Crura cerebri und proximaler Brückengrenze hinten und beiden Schläfenlappen seitlich. Der hintere Teil der Geschwulst drängt sich zwischen beide Hirnschenkel hinein, schiebt sie auseinander und scheint sich unter die Brückengrenze zu erstrecken. Der vordere Teil dringt in den Winkel des Chiasma ein, zwischen die Tractus optici, welche dadurch auseinandergerückt, in die Länge gezogen und abgeflacht werden. Dabei sind sowohl Chiasma als Tractus optici ventralwärts verdrängt, so daß der hintere Teil des Stirnlappens samt Substantia perforata anterior und Bulbus olfactorius tief zu liegen kommen und das aus der Vertiefung hervortretende vordere Ende des Bulbus olfactorius mit dem Chiasma in direkte Berührung gelangt.

Seitlich reicht die Geschwulst unter den Rand des Gyrus uncinatus. Wenn man diesen zurückschiebt, sieht man, wie die Geschwulst sich von der normalen Hirnsubstanz abgrenzt. Die ventrale Geschwulstfläche glatt, von Pia überdeckt. Im vorderen Teil geht von ihr das untere Ende des Hypophysenstieles ab. Die Hypophysis ist unverändert, nicht vergrößert.

Auf dem Durchschnitt durch den vorderen Teil des Tumors sehen wir eine Zyste, welche die Stelle des 3. Ventrikels einnimmt und sich in beide Hemisphären erstreckt, in die rechte weiter als in die linke. Der Boden des 3. Ventrikels ist dorsalwärts verschoben und bildet zugleich das Dach der Geschwulst. Wenn wir ihn etwas nach abwärts

drücken, sehen wir den Rest des 3. Ventrikels und in der Tiefe die stark gezerrte Commissura anterior. Beide Seitenventrikel erweitert.

Die Geschwulst besteht aus 2 Zysten, welche durch eine schief nach oben und links hinziehende Scheidewand getrennt sind. Die Zysten sind erfüllt mit einer grünlichbraunen Masse, deren obere Fläche von stalaktitenähnlichem Aussehen in den Zystenraum hineinragt. An manchen Stellen, besonders in der Nähe der Zystenwand, hat die Masse eine hellgelbe Farbe und harte Konsistenz (wie Kalk).

Die Zystenwand ist dünn. Seitlich geht sie in die angrenzende Hirnsubstanz über und ist als schmale, graue Linie erkennbar. Die innere Zystenfläche ist uneben, hügelig.

Auf dem Durchschnitt durch den mittleren Teil der Geschwulst sehen wir bloß eine Zyste, etwa 3 cm im Durchmesser groß. Auch hier ist sie zum Teil mit der grünlich-braunen Masse ausgefüllt.

Weiter nach hinten verkleinert sich die Zyste und nimmt die Stelle des Aquaeductus Sylvii ein. Ihr Boden und ein Teil der Seitenwand wird gebildet von den sehr verdünnten Hirnschenkeln. Über der Cyste sehen wir die Vierhügel, gleichfalls sehr verdünnt. Die Höhle endigt mit einer kleinen Bucht unter dem Velum medullare anterius.

Die Seitenventrikel mit allen ihren Hörnern sind stark erweitert.

Zur mikroskopischen Untersuchung nahmen wir sowohl Stücke aus der ventralen, als auch der dorsalen und der seitlichen Zystenwand. Wir hatten also denjenigen Teil untersucht, der zugleich den Boden des 3. Ventrikels bildete, den seitlich an die Hirnsubstanz angrenzenden und den an der Basis hervortretenden und mit Pia überdeckten.

Die mikroskopische Untersuchung bestätigte zunächst, daß der Dorsalteil bedeckt war vom Endothel des 3. Ventrikels und der Ventralteil von der weichen Hirnhaut. Die Zystenwand selbst wurde gebildet von Bindegewebe von verschiedener Dicke. Die innere Fläche derselben war ausgekleidet mit mehrschichtigem Epithel, dessen basale Lage an manchen Stellen aus Zylinderzellen bestand, die anderen aus Plattenepithel, während an anderen Stellen nur Plattenepithel sich fand. Die Epithelschicht zeigte an vielen Stellen Verdickungen, welche schon makroskopisch als Körnchen auf der inneren Zystenfläche erkennbar waren. Diese Körner enthielten ganz solche Epithelschichtungskörper, wie wir sie im ersten Falle kennen gelernt hatten. Die Zystenwand dieses Falles und die Wand des zystenähnlichen Raumes, der an der Hirnbasis im ersten Falle von der Pia überspannt war, waren in jeder Beziehung miteinander gleich. Wir können daher auf eine genauere Beschreibung verzichten. Wir wollen nur noch einmal hervorheben, daß auch in diesem Falle das Epithel nirgends epidermoidalen Charakter zeigte, nirgends war eine Spur von Keratohyalin und Verhornung zu sehen.

Wir hatten demnach auch in diesem Falle eine Geschwulst vor uns, die aus Plattenepithel, und zwar nicht epidermoidalem,

entstanden ist, also wahrscheinlich wieder aus den Resten des Hypophysenganges. Der Unterschied zwischen diesem Falle und dem vorhergehenden besteht darin, das dort eine solide Geschwulstmasse mit zystenförmigen Bildungen vorhanden war, hier aber bloß eine Zystengeschwulst, dabei war die Hypophysis im ersten Falle in der Geschwulst aufgegangen, im zweiten dagegen die Hypophysis und der untere Teil ihres Stieles unverändert.

Nachdem wir den klinischen Verlauf unserer Fälle und das anatomische Bild geschildert haben, erübrigt uns noch, beide miteinander zu vergleichen und zu beurteilen, inwieweit sie unseren pathologischen Kenntnissen entsprechen.

In beiden Fällen hatten wir eine Geschwulst der Hypophysisgegend. Im ersten Falle war die Hypophysis selbst zerstört, die Geschwulst wuchs längs des Infundibulums bis zum 3. Ventrikel und außerdem längs der Pia an der Hirnbasis und führte eine Kompression des Hirnschenkels, der Brücke und des Tractus opticus herbei. Im 2. Falle entstand die Geschwulst im oberen Teile des Infundibulums und bildete eine Zyste, welche die Stelle des 3. Ventrikels einnahm und sich an der Hirnbasis vorwölbte. Von der unteren Fläche ging der Hypophysenstiel ab. Die Hypophyse erschien unverändert. Ob dieselbe von der über ihr gelegenen Geschwulst gedrückt war, läßt sich nicht mit Bestimmtheit entscheiden, obgleich es sehr wahrscheinlich ist.

Allenfalls erwächst uns die Aufgabe, zu sehen, ob Symptome vorhanden waren, welche für Läsionen der Hypophysis resp. der Hypophysisgegend charakteristisch sind. Das sind vor allem: 1. Sehstörungen durch Druck des Chiasma, 2. trophische Störungen, welche mit Veränderungen der Hypophysis zusammenhängen sollen.

Was die ersteren betrifft, haben wir am häufigsten eine bitemporale Hemianopsie (durch Druck auf die inneren gekreuzten Teile des Chiasma), eine Amaurose des einen Auges mit temporaler Hemianopsie des anderen oder beiderseitige Amblyopie oder Amaurose. Dabei kann der ophthalmoskopische Befund lange normal bleiben, später findet man eine einfache Sehnervenatrophie, viel seltener Neuritis optica oder Stauungspapille.

In unserem 1. Falle hatten wir normalen Augenbefund bei erhaltener Sehkraft (genaue Prüfung war wegen der psychischen Benommenheit unmöglich), im 2. war Amaurose des einen, hochgradige Amblyopie des anderen Auges mit einfacher Atrophie der Sehnerven.

Von den trophischen Störungen steht in 1. Linie die Akromegalie. Im Jahre 1897 schrieb Sternberg,[1]) „die Hypophysis, namentlich ihr vorderer Teil, sind bei Akromegalie immer verändert". Das Organ ist fast immer vergrößert. In 28 Fällen wurde die Veränderung durch mikroskopische Untersuchung bestätigt. Es wurde gefunden: einfache Hyperplasie, Adenom, Adenom mit zentraler Erweichung, mit bindegewebiger Schrumpfung, Hyperplasie mit kolloidaler Degeneration, Zysten, Sarkome, Gliome. In vielen Fällen wurden atypische, schwer rubrizierbare Tumoren gefunden.

Auf Grund dieser Tatsachen hat bereits Marie die Meinung ausgesprochen, daß die Akromegalie eine allgemeine Dystrophie ist, deren Ursache Störungen der Hypophysisfunktionen bilden.

Diese Auffassung fand allgemeinen Beifall, besonders da zugleich die von der Schilddrüse abhängigen Störungen bekannt wurden. Später jedoch kamen Zweifel an ihrer Richtigkeit auf.

Zunächst wurden klinisch Fälle beobachtet, wo die Akromegalie von keinen Symptomen begleitet war, welche auf eine Gehirngeschwulst und namentlich keine Hypophysisgeschwulst hinweisen konnten, es fehlten also besonders die Sehstörungen, von welchen oben die Rede war. Einen solchen Fall veröffentlichten wir im Jahre 1900.[2]) Immerhin muß zugegeben werden, daß solche Fälle nicht beweisend sind, da 1. die Hypophysengeschwulst nicht wie gewöhnlich nach oben, zur Hirnbasis, wachsen kann, sondern nach unten, gegen den Keilbeinkörper (z. B. Fall Hansemann); 2. kann die Geschwulst trophische Störungen — d. h. Akromegalie — verursachen, noch bevor sie so groß geworden ist, daß sie zur Kompression des Chiasma führen kann.

[1]) Sternberg, Die Akromegalie, Nothnagels Handbuch der speziellen Pathologie und Therapie.

[2]) Bregman, Deutsche Zeitschr. f. Nervenheilkunde, Bd. 14.

Viel wichtiger sind die Fälle von anatomisch festgestellten Hypophysisgeschwülsten ohne Akromegalie. Eine Reihe solcher Fälle zitiert schon Sternberg. Kollarits[1]) hat 48 zusammengestellt und 2 eigene dazu gefügt, 4 Fälle brachte Josefson. Unsere Fälle, namentlich der 1. Fall, wo die Hypophyse zerstört war, gehört zu derselben Gruppe.

Um diese Tatsachen mit der Hypophysentheorie der Akromegalie in Einklang zu bringen, wurden verschiedene Erklärungen gegeben. Köster meinte, daß keine Akromegalie entstehe, wenn die Geschwulst sehr schnell wächst. In der Zusammenstellung Kollarits' finden sich jedoch Fälle von mehrjähriger Dauer.

Andere glaubten, daß das Alter der Patienten mitspielt. Die Patienten mit Hypophysengeschwulst ohne Akromegalie sollen ältere Leute gewesen sein. Brissaud und Meige haben sogar eine Theorie aufgestellt, wonach die Hypophysisfunktionsstörungen im Kindesalter Riesenwuchs verursachen, im erwachsenen Alter Akromegalie und im höheren Alter trophische Störungen der Weichteile. Aber auch dem widerspricht die Tabelle von Kollarits.

Wichtiger erscheint der Einwand von Cagnetto,[2]) daß es nicht sicher ist, daß in den besagten Fällen die ganze Hypophysis zerstört war, da keine Serienschnitte untersucht wurden.

In dem Falle dieses Autors schien die ganze Hypophysis zerstört, jedoch auf Serien erkannte man, daß der Vorderlappen vorhanden war. Da er jedoch auf $\frac{1}{8}$ seines Volums komprimiert war und keine chromophile Zellen enthielt (nach Benda u. a. die funktionierenden Elemente der Hypophysis) glaubt Cagnetto, daß er nicht die Funktion des Organs vertreten konnte.

Es fragt sich nun, ob es berechtigt ist, auf Grund solcher Fälle die Theorie Maries zu verwerfen und sich auf den von namhaften Autoren vertretenen Standpunkt zu stellen, daß die Hypophysisveränderungen bei Akromegalie nicht die Ursache derselben, sondern eine mit den anderen trophischen Störungen

[1]) Kollarits, Deutsche Zeitschr. f. Nervenheilkunde, Bd. 28.
[2]) Cagnetto, dieses Archiv, Bd. 176.

des Skeletts und der inneren Organe gleichwertige Erscheinung darstellen (Arnold, Strümpell, Salbey, Burg, Hutchinson, Kollarits, Cagnetto). Unserer Ansicht nach wäre dies noch verfrüht, und zwar aus folgenden Gründen:

1. Fanden sich Hypophysisveränderungen bis jetzt fast in allen Fällen von Akromegalie, die zur Sektion gekommen sind. In dem vor kurzen veröffentlichten Falle von Lewis[1]) schien die Hypophysis makroskopisch normal, mikroskopisch zeigte sich eine richtige Hyperplasie, die chromophilen Zellen waren stark vermehrt, die Chromophoben vermindert. Mendel[2]) zitiert die Fälle von Virchow, Bonardi und Sarbo. Vom Fall Bonardi fand ich leider keine genaue Beschreibung, bei den beiden anderen ist von mikroskopischer Untersuchung nichts erwähnt.

2. Fand sich in vielen Fällen keine einfache Hyperplasie des Organs, wie bei den anderen inneren Organen, sondern eine richtige Geschwulstbildung — ein Adenom, Karzinom oder Sarkom.

3. War der Verlauf der Akromegalie akut in manchen Fällen, wo die Geschwulst einen bösartigen Charakter zeigte (Sternberg).

4. Sind die meist ganz negativen Resultate bei Experimenten an der Hypophysis nicht beweisend. Wir sahen beim Experimentieren an der Thyreoidea, wie unsicher die Resultate blieben, so lange, bis die Klinik eingriff, und namentlich, bis die Erfahrungen der Chirurgie Licht in die Sache brachten.

5. Haben wir in der letzten Zeit die große Bedeutung noch mancher anderen Körperdrüsen kennen gelernt (Nebennieren, Parathyreoidea, Geschlechtsdrüsen). Es gewinnt daher die Vermutung an Wahrscheinlichkeit, daß auch die Hypophysis kein indifferentes Organ ist. Um so mehr, als zwischen vielen dieser Organe ein gegenseitiges Verhältnis zu bestehen scheint.

Am genauesten bekannt ist das Verhältnis zwischen Hypophysis und Thyreoidea. Virchow betonte die

[1]) Lewis, Bull. of Johns Hopkins Hospital, Bd. 16, S. 157.
[2]) E. Mendel, Berliner Klin. Wochenschr., 1900, Nr. 46.

Ähnlichkeit beider Organe. Rogowicz und Stieda haben nach Exstirpation der Thyreoidea kompensatorische Veränderungen der Hypophysis nachgewiesen. Schönemann[1]) untersuchte die Hypophysen in einer strumösen Gegend (Bern). Auf 112 Fällen waren 27 normal, 85mal war die Hypophyse verändert, 80 bei Kranken mit Struma, 5 ohne Struma. Die chromophilen Zellen waren vermehrt, in vielen Fällen war Bindegewebshyperplasie, vermehrte Gefäßbildung, kolloide Degeneration.

Josefsohn[2]) berichtet gleichfalls über Hyperplasie der Hypophysis bei angeborenem Struma. Bei Cachexia strumipriva (in einem von Kocher operierten Falle) fand Langhans die Hypophysis bedeutend vergrößert, die chromophilen Zellen vermehrt.

Andererseits fand Virchow[3]) bei Kretinismus Schwund der Hypophysis: Im 1. Falle war die Sella turcica so verkleinert, daß eine normale Hypophysis unmöglich darin Platz finden konnte, im 2. war der Vorderlappen defekt, im 3. fast vollständig geschwunden. Schönemann[4]) fand gleichfalls in einem Falle von Kretinismus Verkleinerung der Hypophysis, Schwund der chromophilen Zellen, desgleichen Comte, de Coulon[5]) (Hypophysis makroskopisch normal, mikroskopisch Zellstränge verschmälert, wenig Körnerzellen). Etwas abweichend ist der Befund Bayons.[6])

Hypophysisschwund bei Myxödem fand Ponfick. Bei der Basedowschen Krankheit sah Benda[7]) Schwund der funktionell wichtigsten Elemente der Hypophysis. Das gleiche bestätigt Salmon.[8])

Veränderungen der Schilddrüse bei Erkrankungen der Hypophysis fanden in den letzten Jahren Ballet und

[1]) Schönemann, dieses Archiv, Bd. 129.
[2]) Josefsohn, Ref. Neurol. Zentr.-Blatt, 1904, S. 727.
[3]) Virchow, zitiert nach Benda.
[4]) Schönemann, a. a. O.
[5]) de Coulon, dieses Archiv, Bd. 147.
[6]) Bayon, Neurol. Zentr.-Blatt, 1905, S. 147.
[7]) Benda, Berliner Klin. Wochenschr., 1900, Nr. 52.
[8]) Salmon, Revue de méd., 1905, Nr. 3.

Laignel[1]) (Akromegalie, Hyperplasie der Hypophysis, Hyperplasie der Schilddrüse), Rosenhaupt[2]) (Neubildung der Hypophysis und der Schilddrüse), Götzl und Erdheim[3]) (krebsige Neubildung der Hypophysisgegend und kolloidale Degeneration der Schilddrüse). Eine Reihe von Fällen von Akromegalie mit Veränderungen der Schilddrüse zitiert Sternberg.

Weniger bekannt ist das Verhältnis der Hypophysis zu den anderen Drüsen. Es wird berichtet von Hypoplasie oder Schwund der Ovarien bei Hypophysiserkrankungen. Götzl und Erdheim fanden Atrophie der Hoden mit bindegewebiger entzündlicher Infiltration. Ballet und Laignel fanden neben Hyperplasie der Hypophysis Adenome der Nebenniere. Wasdin[4]) sah in einem Falle von Basisfraktur mit Gangrän der Hypophysis eine gelbbraune Hautverfärbung (ohne Veränderungen in der Leber, im Harn), welche er auf sekundäre Störungen der Nebennierenfunktion bezieht.

Wie man sieht, ist das Material noch ziemlich spärlich, immerhin kann man schon jetzt daraus folgern, daß zwischen der Hypophysis und den anderen Drüsen manche Beziehungen bestehen, welche auch für die Pathologie von Bedeutung sein können.

6. Wie Cagnetto richtig ausführt, darf man nicht die Hypophysis mit der Thymus gleichstellen. Letztere ist in der fötalen Periode eine wichtige Drüse und erreicht zu dieser Zeit ihre größte Dimension; nach Ablauf der ersten Monate des extrauterinen Lebens fängt sie an, kleiner zu werden, und schwindet vollkommen vor der Pubertät. Dagegen wird die Hypophysis erst im 5.—6. Monate der embryonalen Entwicklung in Form eines rosa Knötchens sichtbar und vergrößert sich rasch erst gegen das Ende des intrauterinen Lebens. Später wächst sie parallel mit den anderen Organen und erreicht ihre größten Maße erst im 30.—40. Lebensjahre (Schönemann), nach Caselli sogar im 50.—60. Jahre. Dabei verliert

[1]) Ballet und Laignel-Lavastine, Neur. Icon. de la Salpetriere, 1905, Nr. 2.

[2]) Rosenhaupt, Berl. Klin. Wochenschr., 1903, Nr. 39.

[3]) Götzl und Erdheim, Zeitschrift für Heilkunde, Bd. 26, S. 372.

[4]) Wasdin, The Philadelph. med. Journ., 1903, p. 432, 7 March.

sie nicht bis ins höhere Alter ihre drüsige Beschaffenheit. Benda fand auch in der Hypophysis der Greise zahlreiche Körnerzellen, d. h. funktionierende Drüsenelemente.

7. Wurde in der letzten Zeit die Aufmerksamkeit gelenkt auf andere trophische Störungen, welche, wie es scheint, gleichfalls in irgendeiner Weise mit der Hypophysis zusammenhängen. Ich nenne in 1. Linie die Fettleibigkeit.

Mohr hat schon 1841 das Vorkommen von Fettleibigkeit bei Hypophysistumoren erwähnt, aber erst Fröhlich[1]) hat 1902 die allgemeine Aufmerksamkeit auf diese Tatsache zu lenken verstanden.

Er stellte aus der Literatur eine ganze Anzahl von Fällen zusammen, in welchen Hypophysistumoren von abnormer Fettleibigkeit begleitet waren (Mohr, v. Hippel, Gläser, Boyee und Beadle, Pechkrane, Will, Wordsworth, Stewart). Erdheim zitiert ferner die Fälle von Eisenlohr, Roth, Ingermann, Babinski, Selke, Zack, Bur, Carthy und 3 eigene Beobachtungen. Einer dieser letzteren Fälle wurde von Frankl v. Hochwart beobachtet (beschrieben von Berger)[2]) und klinisch als Gehirngeschwulst mit Beteiligung der Hypophysis diagnostiziert.

Der 16jährige Patient hatte seit 4 Jahren Kopfschmerzen, Erbrechen, Abnahme der Sehkraft, später Erblindung. Zugleich entwickelte sich abnorme Fettleibigkeit. In der Familie bestand keine Neigung zur Fettleibigkeit. Bemerkenswert ist, daß Patient den höchsten Grad von Adipositas erreichte, solange er noch herumging, trotzdem er sehr häufig erbrach und sich schlecht ernährte. In der späteren Periode, als er auf der Klinik lag, ist seine Fettleibigkeit aber geringer geworden. Letztere kann demnach in diesem Falle allenfalls nicht auf etwaigen Mangel an Bewegung infolge des schweren Gehirnleidens bezogen werden.

Einen weiteren nur klinisch beobachteten Fall hat Frankl v. Hochwart mitgeteilt: ein 13jähriges Mädchen hat seit zwei Jahren Kopfschmerzen, Schwindel, Erbrechen. Unsicherer Gang. Romberg. Leichter Exophthalmus und Strabismus divergens.

[1]) Fröhlich, Wiener Klin. Rundschau, 1901, Nr. 47 und 48.

[2]) Berger, Zeitschrift für klin. Med. 1904, p. 448.

Unregelmäßige Gesichtsfeldeinschränkung. Das Körpergewicht ist während eines Jahres von 40 auf 47 kg gestiegen. Stillstand im Längenwachstum.

Fuchs[1]) stellte im Jahre 1902 im Wiener Verein für Psychiatrie einen Patienten mit bitemporaler Hemianopsie und allgemeiner Fettleibigkeit vor. Röntgenuntersuchung zeigte bedeutend erweiterte Sella turcica. Im Jahre 1905 wurde derselbe Patient abermals vorgestellt. Die Hemianopsie ist in totale Erblindung übergegangen (Atrophia nerv. opticorum). Das Körpergewicht ist noch erheblich gestiegen: im Laufe von drei Jahren um 10 kg.

Von großer Bedeutung für die hier erörterte Frage war der Fall von Madelung,[2]) welcher im Gegensatz zu allen anderen keine Geschwulst, sondern eine traumatische Läsion betraf. Das 9jährige Mädchen bekam vor drei Jahren einen Schuß aus einem Flaubert. Die 9 mm-Kugel ist an der äußeren Ecke der Lidspalte eingedrungen, ging zwischen äußerer Orbitalwand und Augapfel weiter (hier waren mit Röntgen Bleispritzer nachweisbar), lädierte leicht den Bulbus am hinteren Pol, verletzte Äste des N. oculomotorius und den N. opticus und wendete sich zur Sella turcica. Auf dem Röntgenogramm ist sie an der entsprechenden Stelle links von der Sagittallinie sichtbar. Es ist kaum denkbar, sagt M., daß die Hypophysis oder ihre Verbindung mit dem Gehirn unverletzt blieb. Jedenfalls betraf die Läsion ihre nächste Nachbarschaft. Nach dem Trauma war das Kind 5 Monate schwer krank, bettlägerig. Schon damals waren die Eltern durch die Körperdickenzunahme des Mädchens erstaunt. Später, als es das Bett verließ und in die Schule ging, nahm ihr Körpergewicht noch erheblich weiter zu. Gegenwärtig wiegt es 42 kg, d. h. doppelt so viel als die anderen Kinder desselben Alters. Dabei sind seine Eltern und Geschwister mager und arm, es kann also weder von angeborener Disposition, noch von üppiger Lebensweise die Rede sein.

In der Diskussion, welche dem Vortrage von Madelung folgte, berichtete Stolper über einen Kranken, welcher infolge

[1]) Fuchs, Neurol. Zentr. 1905, S. 921.

[2]) Madelung, Archiv f. klin. Chir., Bd. 73, Heft 4.

eines Falles aufs Hinterhaupt an progressiv zunehmender Fettleibigkeit erkrankte. Die Sektion zeigte Vergrößerung der Hypophysis aufs dreifache bei unveränderter Struktur (Hyperplasie).

Schließlich soll eine besondere Form von Fettleibigkeit erwähnt werden, welche zuerst von Dercum als Adipositas dolorosa (1892) beschrieben wurde: diffuse oder zirkumskripte, allenfalls symmetrische, Wucherung des Fettgewebes, hauptsächlich an Rumpf und Extremitäten, mit Ausschluß der Hände, der Füße und des Gesichts. In zwei sezierten Fällen dieser Krankheit fand man Veränderungen der Hypophysis: im Falle Burr (eine 36jährige Frau) war sie vergrößert und gliomatös entartet, im Falle Dercum Mc. Carthy fand sich ein Adenokarzinom der Hypophysis.

In beiden hier beschriebenen Fällen wurde Fettleibigkeit beobachtet. Im ersten Falle hörten wir vom Manne der Patientin, daß letztere im Laufe des letzten Jahres beim Fehlen anderweitiger Krankheitserscheinungen erheblich dicker wurde. Die Untersuchung ergab ein reichliches, jedoch nicht übermäßiges Fettpolster. Einen viel höheren Grad von Fettleibigkeit zeigte die zweite Patientin. Ihre Umgebung wurde schon durch die ungewöhnliche Fettentwicklung frappiert. Dabei waren die Eltern und Geschwister der Kranken alle recht mager.

Bei Beurteilung des Zusammenhanges aller erwähnten Tatsachen mit Erkrankungen der Hypophysis wurden noch einige sehr interessante Fragen aufgeworfen, welche ich wegen Raummangels nicht näher erörtern kann, jedoch nur ganz kurz berühren möchte.

Fröhlich zieht aus den gesammelten Fällen den Schluß, daß die Fettleibigkeit da beobachtet wird, wo es nicht zur Entwicklung von Akromegalie gekommen ist. Dies stimmt, wie es scheint, für die Mehrzahl der Fälle. Jedoch verzeichnet Strümpell[1]) Fettleibigkeit in einem Falle von Akromegalie.

Weiter wurde die Beobachtung gemacht, daß auch bei Hirngeschwülsten mit anderer Lokalisation, trotz verringerter Nahrungsaufnahme und trotz Erbrechens nach jedem Essen, meist das gute Aussehen der Kranken, ja sogar eine

[1]) Strümpell, Deut. Zeitschr. f. Nerv., Bd. XI, S. 51.

Zunahme des Fettpolsters auffällt. Müller berichtet über eine Kleinhirngeschwulst mit rasch zunehmender Fettleibigkeit. Auch ich habe ähnliches bei Kleinhirngeschwülsten beobachtet.[1]) Wie der Zusammenhang zu erklären ist, ist noch unbestimmt. Vielleicht hat E. Müller[2]) recht, wenn er meint, daß der Hydrocephalus internus und die Erweiterung des dritten Ventrikels, welche bei Kleinhirngeschwülsten die höchsten Grade erreichen, einen Druck auf die Hypophysis hervorbringen und ihre Funktion alterieren.

Erdheim hat die Meinung geäußert, daß die Fettleibigkeit nicht auf die Hypophysis, sondern auf andere an der Hirnbasis gelegene, jedoch nicht näher bekannte Teile bezogen werden muß. Er bemerkt, daß in der Mehrzahl der Fälle die Geschwulst sich auf die Hirnbasis erstreckte und daß in drei Fällen sogar die Hypophysis selbst keine Veränderungen zeigte. Eine sichere Erklärung dafür zu geben, ist nicht möglich. Allenfalls könnte man auch an funktionelle Störungen ohne anatomisches Korrelat denken. Angesichts der vorwiegenden Beobachtungen mit Veränderungen der Hypophysis und auf Grund der früher bei der Akromegalie genannten Motive, welche auch hier ihre Gültigkeit behalten, halten wir es für wahrscheinlicher, daß die Hypophysis selbst die trophischen Störungen verursacht.

Schließlich ist auch schon die Frage ventiliert worden, welcher Art die funktionellen Störungen der Hypophysis sind, welche die verschiedenen trophischen Störungen verursachen. Nach dem Vorbild der Schilddrüse wurden die Begriffe eines Hyperpituitarismus, Hypopituitarismus und Dyspituitarismus aufgestellt.

Es kann nicht bezweifelt werden, daß auch bei der Hypophysis, ähnlich wie bei der Schilddrüse, je nachdem ihre

[1]) Auch Anton bemerkt in der Diskussion über den Vortrag von Berger, daß er bei Kleinhirngeschwülsten mehrmals ein gemästetes, cyanotisches Aussehen beobachtete.

Noch Kopftraumen im Entwickelungsalter sah er Stillstand des Längenwachstums, so sah ein 15jähriger Junge, der mit 8 Jahren von einem Baume herabfiel, wie ein 8jähriger aus. Neurol. Zentralbl. 1904, S. 794:

[2]) E. Müller, Neurol. Zentralbl. 1905, S. 790.

Funktion vermindert, vermehrt oder bloß verändert wurde, die resultierenden Störungen verschieden ausfallen müssen. Manche Anhaltspunkte dafür besitzen wir schon in den so differenten Zuständen und Symptomen, welche in Verbindung mit Hypophysisveränderungen bekannt geworden sind.

Wir sprachen schon von der Akromegalie. Während anfangs Marie u. a. hauptsächlich eine Zerstörung der Hypophysis, also Aufhebung ihrer Funktion, im Sinne hatten, überwiegt jetzt die Ansicht, daß es sich um eine Hyperfunktion der Drüse handelt. Es steht fest, daß in vielen Fällen die Hypophysisgeschwulst den Charakter einer hyperplastischen trägt. Benda[1]) sah in allen vier von ihm untersuchten Fällen direkten Übergang der drüsigen Epithelzellenstränge in die Geschwulstalveolen. In drei Fällen setzte sich die Geschwulstmasse ausschließlich aus Körnerzellen, also aus funktionierenden Elementen der Hypophysis, zusammen. Auch im vierten Falle konnten vereinzelte chromophile Zellen nachgewiesen werden; nach der Ansicht von B. war es ein hyperplastischer Tumor, der in bösartige Degeneration überging.[2])

Zack[3]) glaubt, daß die hyperplastischen Hypophysisgeschwülste mit Hyperfunktion der Drüse zu Akromegalie führen, dagegen die bösartigen, die eine rasche Zerstörung der Drüse vollbringen, ohne Akromegalie verlaufen. Ähnlich äußert sich Tamburini, daß die Geschwülste im Beginne hyperplastisch sind und dann Akromegalie verursachen; im späteren Verlauf unterliegen sie einer malignen Degeneration, welche dem kachektischen Stadium der Krankheit entspricht.

Brissaud und Meige vertreten die Ansicht, daß die Hyperfunktion der Hypophysis im Kindesalter zu Riesenwuchs führt, beim Erwachsenen zur Akromegalie, im späteren Alter zur Verdickung der Weichteile.

Die nahen Beziehungen zwischen Riesenwuchs und Akro-

[1]) Benda, Berl. Klin. Wochenschrift, 1902.

[2]) Lewis hat vor kurzem einen Fall beschrieben, in welchem die Hypophysis makroskopisch normales Aussehen hatte, mikroskopisch das Bild einer Hyperplasie vorstellte. Bull. of. Johns Hopkins Hosp., Bd. XVI, S. 157.

[3]) Zack, Wiener Klin. Rundschau 1904, No. 10, S. 165.

megalie sind bekannt. Nach Sternberg sind 40% aller Riesen akromegalisch[1]), 20% aller Akromegalen zeichnen sich durch Riesenwuchs aus. Hypophysisveränderungen wurden bei Riesen ziemlich häufig vorgefunden. Einen solchen Fall beschrieb vor kurzem Bassoe[2]) (Sarcoma).

Andererseits besitzen wir schon Angaben über die Hypophysis bei Zwergwuchs. Hutchinson[3]) fand ein Fibrom und Schwund des Drüsengewebes. Benda[4]) bei einem 38jährigen Zwerg ein Teratoma in der Sella turcica mit Hornzellen, verhornten platten Epithelzellen, Cholestearinkristallen, Knochenbälkchen. Die Hypophysis selbst war stark komprimiert, die Zellen mit Pigment erfüllt, die Körnerzellen sehr spärlich.

Atrophie der Hypophysis bei Kretins wurde, wie schon erwähnt, von Virchow, Schönemann, de Coulon, Langhans, Comte nachgewiesen. Bayon fand Bindegewebshypertrophie, kolloide Degeneration, jedoch waren die Körnerzellen vermehrt.

Schließlich wurden in manchen Fällen von Hypophysisgeschwulst mit Obesitas ein Stillstand des Längenwachstums verzeichnet. Der Kranke Bergers ist vom 12.—16. Lebensjahre bloß um 4 cm gewachsen, statt normaliter 25 cm.

Von Obesitas im Zusammenhang mit Hypophysiserkrankungen war schon oben die Rede. Andererseits sind aber Fälle bekannt, welche mit extremer Abmagerung verliefen. Die Kranke Kösters — eine 36jährige Frau — wog nur 29½ kg. Eine hochgradige Kachexie verzeichnet auch (in seinem 1. Falle) Cagnetto.

Wenig bekannt sind noch die Störungen der Geschlechtsfunktionen. Amenorrhoea und Impotenz sind ein häufiges, manchmal sogar initiales Symptom der Akromegalie. In manchen Fällen von Hypophysisgeschwulst ohne Akromegalie, jedoch mit Obesitas, finden wir Angaben über mangelhafte Ent-

[1]) Auch partielle Makrosomie wurde bei Akromegalischen beobachtet. Vgl. darüber meine Arbeit über Akromegalie (a. a. O.).

[2]) Bassoe, Journal of nerv. and ment. diseases, 1903, Sept./Okt.

[3]) Hutchinson, Newyork med. Journal, 1900.

[4]) Benda, Berliner Klin. Woch., 1900, No. 52.

wicklung der Geschlechtsorgane, fehlende Behaarung im Gesicht, in den Achseln und am Pubes.

Einen Fall von Riesenwuchs mit mangelhafter Entwicklung der Geschlechtsorgane (und psychischem Infantilismus) veröffentlichten vor kurzem Brissaud und Meige.[1]) Dagegen beschrieb Hudovernig[2]) einen 6jährigen Riesenknaben (137 cm lang) mit frühzeitiger Entwicklung der Geschlechtsorgane und des sexuellen Instinkts. Mit Röntgenstrahlen wurde eine bedeutende Vergrößerung der Sella turcica nachgewiesen.

Schließlich wurden bei Hypophysisgeschwülsten Hautveränderungen notiert, ähnlich dem Myxödem — Trockenheit der Haut, Brüchigkeit, Haarausfall, Veränderungen der Nägel, Brüchigkeit derselben. Niedrige Körpertemperaturen beobachteten Götzl und Erdheim.

Ein Pendant dazu bilden die Veränderungen bei Morbus Basedowii. Benda hat drei Fälle untersucht, in zwei Fällen war die Hypophysis klein, hart, im dritten war sie äußerlich normal. Auf dem Durchschnitt war der Vorderlappen verkleinert, der Hinterlappen kompensatorisch vergrößert. Mikroskopisch war die Zahl der Körnerzellen vermindert, die Epithelzellstränge verschmälert.

Aus den angeführten Tatsachen ersehen wir, wie verschiedenartig die Symptome sind, die bei Hypophysiserkrankungen beobachtet wurden, wie weit wir jedoch noch davon entfernt sind, bestimmen zu können, welche Symptome auf eine Hyperfunktion und welche auf Hypofunktion der Drüse zu beziehen sind. Wir dürfen nicht vergessen, daß die bisher gesammelten Tatsachen noch sehr spärlich sind und nicht selten einander widersprechen. Es gehören noch viel zahlreichere Untersuchungen an einem großen Material dazu, um diese Fragen klarzustellen. Bei der Hypophysis liegen außerdem die Verhältnisse insofern ungünstiger als bei der Schilddrüse, daß wir wenigstens in absehbarer Zeit nicht darauf rechnen können, unsere klinischen Erfahrungen durch diejenigen der Chirurgen kontrollieren und vervollständigen zu können.

[1]) Brissaud u. Meige, Société de Neurologie de Paris, 4. 2. 1904.
[2]) Hudovernig, Orvesi Hirlap, 1905, Nr. 46.

Wenn wir nun zum Schlusse noch einmal auf unsere Fälle zurückkommen, so können wir uns über die sonst bei unseren Patienten beobachteten Symptome ziemlich kurz fassen. Letztere waren entstanden entweder durch Läsion der benachbarten Teile an der Hirnbasis, oder durch allgemeine Einwirkung der Geschwulst.

Die bei unserer ersten Kranken so ausgeprägten psychischen Störungen entsprachen dem bei Hirngeschwülsten am häufigsten angetroffenen Typus. Nach Schuster[1]) sind psychische Störungen bei Hypophysisgeschwülsten relativ häufiger und sollen einen mehr aktiven Charakter zeigen (auf 61 Fälle 23mal), was Schuster durch Druck auf den benachbarten Stirnlappen erklärt. Bei unserer Kranken hatten wir vorwiegend Symptome einer Lähmung der psychischen Tätigkeit und nur vorübergehend leichte Reizerscheinungen.

Die tonischen Krampfanfälle bei unserer zweiten Patientin hängen wohl sicher mit dem Hydrocephalus int. zusammen. Wir sehen sie am häufigsten bei Kleinhirngeschwülsten, wo auch der Hydrocephalus am größten zu sein pflegt. In unserem Falle findet das Symptom eine Erklärung in der enormen Erweiterung der Hirnventrikel.

Die alternierende Hemiplegie vom Typus Weber bei unserer ersten Patientin entstand durch die hochgradige Kompression des linken Hirnschenkels.

Die Augenmuskelstörungen unserer zweiten Kranken dürfen auf das Vordringen der Geschwulst in den Aquaeductus Sylvii und Druck auf die benachbarten Teile zurückgeführt werden. Inwiefern die assoziierte Blicklähmung nach aufwärts durch die starke Kompression und Verdünnung der Vierhügel entsprechend den oben erörterten Ansichten zu erklären ist, muß einstweilen dahingestellt bleiben, da auch die Hirnschenkel ebenso stark komprimiert waren. Vielleicht wird eine genaue Untersuchung dieser Teile, die bisher wegen Konservierung des Präparats unterbleiben mußte, die Entscheidung dieser Frage erleichtern.

[1]) P. Schuster, Psychische Störungen bei Hirntumoren, 1902.

Erklärung der Abbildungen auf Taf. VI, VII, VIII.

Taf. VI.

Fig. 1. Gehirnbasis des Falles I: a) Geschwulst, b) plattgedrückter Hirnschenkel, c) plattgedrückte Brücke, d) Tractus opticus.
Fig. 2. Frontalschnitt durch die Geschwulst des Falles I an der Stelle, wo dieselbe in den 3. Ventrikel eindringt.
Fig. 3. Frontalschnitt durch die Geschwulst des Falles I mehr distalwärts.
Fig. 4. Frontalschnitt durch die Geschwulst des Falles II.

Taf. VII.

Fig. 5. Durchschnitt durch die Geschwulst bei schwacher Vergrößerung.
Fig. 6. Ein Schnitt durch die Mitte der Geschwulst.
Fig. 7. Ventrale Partie der Geschwulst mit Piaüberzug.
Fig. 8. Die ventrale Oberfläche der Geschwulst nahe an ihrer Grenze.
Fig. 9. Konzentrische Lagerung der Übergangszellen bei starker Vergrößerung.
Fig. 10. Regressive Metamorphosen der Geschwulstzellen, — Sternzellen und nekrotische, konzentrische Zellschichten.

Taf. VIII.

Fig. 11. Pia mit Geschwulstwucherungen.
Fig. 12. Pia bei stärkerer Vergrößerung.
Fig. 13. Die rechte Hälfte des Geschwulstknotens von Fig. 7.
Fig. 14. Knoten mit konzentrischen Schichtungskörpern, z. T. verkalkt.
Fig. 15. Verknöcherter Teil der Geschwulst.

XVI.
Kleine Mitteilung.

Berichtigung.

In seiner im letzten Heft erschienenen Arbeit über großknotige Lebertuberkulose sagt Fischer S. 30: „Simmonds (D. A. f. kl. Med., Bd. 27) teilt 52 Fälle von Tuberkulose mit, bei denen sich im ganzen 31 mal atrophische Leberzirrhose fand. Es kann sich nach ihm entweder um Übergreifen der Entzündung auf die Leber handeln; oder es entsteht die Zirrhose im Anschluß an submiliare Tuberkeleruptionen; oder es sind Stoffwechselprodukte der Tuberkelbazillen, die die Leberzirrhose hervorrufen sollen."

Der Passus in meiner von Fischer zitierten Arbeit über chronische interstitielle Erkrankungen der Leber (S. 83) lautet:

„So fand ich unter 30 Fällen von Tuberkulose 14 mal eine merkliche Vermehrung des interstitiellen Bindegewebes. In 2 Fällen war die Wucherung so hochgradig, daß ich an eine Kombination mit einfacher Induration denken mußte.“ Von atrophischer Leberzirrhose als Folge der Tuberkulose ist gar nicht die Rede, ebensowenig von einem Übergreifen der Entzündung auf die Leber, noch von submiliaren Tuberkeleruptionen, noch von Stoffwechselprodukten der Tuberkelbazillen. Ich schrieb jene Arbeit im Jahre 1880. Damals wußte man noch nichts von Tuberkelbazillen.

Simmonds (Hamburg).

Virchows Archiv
für
pathologische Anatomie und Physiologie
und für
klinische Medizin.
Band 188. (Achtzehnte Folge Bd. VIII.) Heft 3.

XVII.

Beiträge zur Pathologie der Unterkiefer-Speicheldrüse (Glandula submaxillaris).

Von
Dr. Carl Davidsohn,
Assistent am Pathologischen Institut der Universität Berlin.

So viele Arbeiten in den letzten Jahren über die verschiedenen Organe des menschlichen Körpers veröffentlicht worden sind, die Submaxillardrüsen sind fast gänzlich vernachlässigt worden. Sieht man von Steinbildungen, Cysten und eigentlichen Geschwülsten ab, so ist die Literatur über diese Drüse geradezu dürftig zu nennen, wenn es sich allein um pathologisch-anatomische Veränderungen handelt.

Die vergleichende und normale Anatomie, die Physiologie, besonders die Nervenphysiologie und Pharmakologie hat von jeher diese Drüsen bei ihren Untersuchungen bevorzugt, aus der Literatur der letzten Jahre will ich hier nur einige wenige Arbeiten anführen:

Histologische Untersuchungen wurden vorgenommen von:

Flint, The ducts of the human submaxillary gland. American. journal of anatomy. 1902. I, 3.

Maximow, Beiträge zur Histologie und Physiologie der Speicheldrüsen. Archiv für mikroskopische Anatomie, 1901. 58. Bd., 1. (Hier findet sich eine genaue und ausführliche Literaturzusammenstellung.)

Noll, Das Verhalten der Drüsengranula bei der Sekretion der Schleimzellen und die Bedeutung der Gianuzzischen Halbmonde. 1902, Archiv für Anatomie, Physiologische Abteilung, Supplement-Bd.

Noll, Über die Bedeutung der Gianuzzischen Halbmonde. 1902, Anatomischer Anzeiger 21, 5.

v. Smirnow, Zur Frage über den mikroskopischen Bau der Submaxillaris beim erwachsenen Menschen. 1903, Anatom. Anzeiger 23, S. 11 bis 20,

dabei ist schon auf die physiologischen Vorgänge bei der Sekretion Rücksicht genommen, während die folgenden Arbeiten sich neben der normalen auch mit der pathologischen Physiologie beschäftigen:

Bainbridge, Observations on the lymph flow from the submaxillary gland of the dog, 1901, Journal of Physiology 26, 1—2, S. 1.

Busch, On the changes in the volum of the salivary gland during activity. 1901, Journal of Physiology 26, 1—2, S. 79.

Desgrez, De l'influence de la clorine sur les sécrétions glandulaires. 1902, Comptes rendus de la société de biologie, Bd. 54, S. 839.

Henri und Malloizel, Variation de l'activité diastasique de la salive sous-maxillaire en rapport avec la nature de l'excitant. Ibidem, Bd. 54, S. 331.

Malloizel, Sur la sécrétion salivaire de la glande sous-maxillaire du chien. 1902, Journal de physiologie et de patholog. général., Bd. IV, S. 641.

Zum großen Teil greifen diese Arbeiten schon auf die Tierorgane über, ganz in derselben Weise beschäftigten sich mit Untersuchungen an Tierorganen:

Garnier, Contribution à l'étude de la structure et du fonctionnement des cellules glandulaires séreuses. 1900, Journal de l'anatomie, Bd. 36, 1.

L. Michaelis, Die vitale Färbung, eine Darstellungsmethode der Zellgranula. 1900, Archiv für mikroskop. Anatomie, Bd. 55, 4.

Zardo, Le alterazioni secretorie delle ghiandole salivari. 1900, Sperimentale Bd. 54, 5.

Dazu kommen die vergleichend-anatomischen Arbeiten von

Flint, Das Bindegewebe der Speicheldrüse und des Pankreas und seine Entwicklung in der Glandula submaxillaris. 1903, Archiv für Anatomie und Physiologie, anatom. Abteilung, Heft 2—4.

Flint, The angiology, angiogenesis and organogenesis of the submaxillary gland. 1903, Americ. journal of anatomy II, 4. (Beides Untersuchungen an Schweinen.)

Illing, Vergleichende makroskopische und mikroskopische Untersuchungen über die submaxillaren Speicheldrüsen der Haussäugetiere. 1904, Anatom. Hefte Bd. 26, 2—3.

Pacant und Vigier, Notes cytologiques sur les glandes salivaires de Helix pomatia. 1904, Bibliographie anatom. XIV, 4.

Die rein pathologischen Speicheldrüsenarbeiten beziehen sich vorzugsweise auf die Parotis, und zwar sind es hier

meistens wieder Geschwülste und Steine, welche behandelt werden, weniger allgemein pathologische Veränderungen. Aus den letzten Jahren sind über Endotheliom und Mischgeschwülste mehrere Arbeiten erschienen:

Johnson und Lawrence in Bd. 45, III. Transactions of pathol. soc. London 1904.

Carter Wood, Columbia univers. rep. 1903/4: The mixed tumors of the salivary gland.

Landsteiner, Zur Kenntnis der Mischgeschwülste der Speicheldrüsen. 1901, Zeitsch. f. Heilkunde.

Steinhaus, Über Mischgeschwülste der Speicheldrüsen. 1901, Medycyna 44—45.

Hanszel, Über Speichelsteinbildung. 1900, Wien. Klin. Woch. Nr. 7.

Sieburgh, Sialolithiasis en ontstuking van de gland. submaxill. 1900, Weekblad, 23. VI.

Kroiss, Zur Pathologie der Speicheldrüsen (Steine und Ranula). Verhandl. der 77. Ges. D. Naturf. u. Ärzte in Meran II, 2, S. 157, 1905.

und viele andere, die sich auf die Parotisentzündung und -Eiterung beziehen, im Lancet 1905 am 12. 8: Hastings und Hillier, A case of Parotitis due to the pneumococcus; am 16. 5: Carr, A case of primary suppurative parotitis; am 21. 10: Bucknall, The pathology and prevention of secondary parotitis; ferner die Arbeit von

Tebbs, Symptomatic parotitis. Med. chir. transactions, 1905, S. 35, wo 77 Fälle zusammengestellt sind.

Lendorf, Über chronische Parotitis. Hospitalstidende 1905, 18—19.

Pappul, Die Tuberkulose der Parotis (12 Fälle). 1905, Königsberg, Inaugur.-Dissertat.

Aber die Glandula submaxillaris geht ziemlich leer aus, nur

Kroiss, Über chronische Entzündung der Mundspeicheldrüsen und ihrer Ausführungsgänge. Bruns' Beiträge. 1905, Bd. 47, 2.

v. Brunn, Die Lymphknoten der Unterkieferspeicheldrüse. Langenbecks Archiv, 1903, Bd. 69, 3.

Abadie, Tumeur inflammatoire de la glande sous-maxillaire. Gaz. hôp., 1903, 28. Juli (isolierte Vereiterung nach Typhus).

Aguirre: Entzündliche Störungen, verursacht durch einen in den Ductus Whartonianus eingewanderten Fremdkörper. Dental Cosmos, 1901, August.

beschäftigen sich mit der Pathologie der Submaxillaris, jedoch ohne irgendwie die im folgenden besprochenen Punkte zu berühren. Abgesehen von einer in den Archives générales de médecine, 77. année, 1900, 186. Bd., S. 103 erschienenen Zusammenstellung von Lefas, maladies des glandes salivaires, greift nur eine nach der Abfassung dieser Arbeit in diesem Archiv Bd. 187, 1

aus Rußland gekommene Publikation Dantchakow: „Über die Entwicklung und Resorption experimentell erzeugter Amyloidsubstanz in den Speicheldrüsen von Kaninchen“ zwar ein wenig in das von mir als erstes beschriebene Gebiet der amyloiden Veränderungen der Drüse hinüber, macht aber wieder bei den Tieren halt, ohne die Pathologie des Menschen zu berühren.

Deswegen glaube ich im folgenden, wenn auch nicht eine terra incognita zu erschließen, so doch ein Kapitel der menschlichen Pathologie aus der unverdienten Nichtachtung hervorzuholen, in der es bisher verborgen blieb; irgendwelche Schwierigkeiten für die Untersuchung der Drüsen bestehen bei der gewöhnlichen Sektionsmethode nicht, der Hautschnitt hat scharf die Drüse zu umranden, damit die nur durch eine dünne Faszie von der Drüse getrennte Haut nicht verletzt wird. Bei dem vom Jugulum nach oben auseinander weichenden, den Rändern des Muscul. sternocleidomastoid. folgenden Halsschnitt ist die Herausnahme der Drüse besonders leicht, da sie dabei gut in situ zu sehen ist und entweder im Zusammenhang mit den übrigen Halsorganen herausgeschnitten werden kann oder auch nach Betrachtung des Ausführungsgangs für sich, jede Seite allein, entfernt wird.

Ich wurde auf die Glandula submaxillaris zunächst deswegen aufmerksam, weil ich bei den Versuchen, die ich zur Erzeugung von Amyloid an Tieren anstellte, eine auffällige Vergrößerung der Drüsen bei Amyloid an Mäusen bemerkte und bei näherer Untersuchung fand, daß auch die Unterkieferdrüsen in dieser Hinsicht verändert waren.

In zweiter Linie fiel mir auf, daß bei den vielen Untersuchungen, die sich auf das Pankreas bezogen, doch wenigstens vergleichsweise die Untersuchungen sich auf die Glandula submaxillaris hätten erstrecken müssen, was aber niemals geschehen ist, und doch sind bei der Erklärung des Diabetes bei Pankreasatrophie oder Zerstörung die kompensatorisch für dasselbe eintretenden Drüsen nicht einfach außer acht zu lassen.

Endlich glaubte ich, beim Forschen nach den Ursachen der Schleimhautveränderungen des Digestionstraktus — in erster Linie des Magenkrebses — dürfe man nicht gänzlich auf den Einfluß verzichten, den die fortwährend durch die

Speiseröhre herabrieselnden chemischen Produkte der Mundspeicheldrüsen auf die betreffenden Wandungen wohl auszuüben vermögen.

Aus diesen Gründen habe ich im Laufe der letzten Jahre viele Hundert Speicheldrüsen untersucht, ich nahm bei der Arbeit auch die Betrachtung der Drüsen in selteneren Fällen vor. Ich fand bei Krankheiten, die im ganzen Körper generalisiert waren, auch die Glandula submaxillaris betroffen, und schließlich ergab sich bei fortgesetzten Untersuchungen, daß diese Drüsen einmal nicht als quantité négligeable zu behandeln sind; sodann, daß sie gerade für die Betrachtung allgemein pathologischer Veränderungen als Paradigmen für die Einwirkung schädigender Substanzen auf das Drüsengewebe angesehen werden dürfen, etwa den Nieren vergleichbar; und schießlich zeigte sich auch in bezug auf eine bakteriologische Untersuchung der Leiche, daß gerade diese weit vom Darm und faulenden Eingeweiden entfernt liegende, gewöhnlich hochgelagerte, von undurchlässiger, fettarmer Haut bedeckte Körperregion für die kadaverösen Imbibitionen und Faulungsprozesse am wenigsten geeignet, am frischesten den Zustand, wie er während der letzten Lebensstunden bestand, bewahrte.

Im ganzen verfüge ich über 120 Fälle, bei denen ich in den Drüsen Veränderungen fand, die ich der Aufzeichnung für wert hielt. Ich will bei der Anordnung der Fälle Bezug nehmen auf die verschiedenen Beweggründe für die Untersuchung, vorher aber noch einiges über die Technik der Untersuchung sagen. Es genügt wohl im allgemeinen, mikroskopische, verschieden gefärbte Schnitte von dem zu untersuchenden Organ herzustellen, um über dessen Zustand während der letzten Lebenszeit orientiert zu sein. Es genügt aber die Untersuchung der Mikrotomschnitte allein nicht, wenn man in das Innere frisch nach dem Tode der Leiche entnommener Drüsenepithelien etwas Einblick gewinnen möchte. So viel im letzten Jahre auch die Granulafärbung in den Gewebsschnitten gefördert wurde, so weit ist sie doch noch entfernt, in jedem Falle zu gelingen und etwa den vielfachen Blut- oder Ganglienzellenfärbungen an die Seite gestellt zu werden. Ich glaube, deswegen ist es nötig, neben der Betrachtung eines frischen, durch

Zupfen oder Abstreichen der Drüsenzellen gewonnenen Präparates auch noch in der Weise vorzugehen, daß die frisch gewonnenen Zellen auf dem Deckglas fixiert, nachher in verschiedener Weise, etwa ähnlich wie Blutpräparate, weiter behandelt werden, erst dann läßt sich durch Vergleiche der Zellen in frischem und gefärbtem Zustande, durch Betrachtung frischer Doppelmesser- und eingebetteter Mikrotomschnitte eine Übersicht über die Art und den Grad der Veränderungen gewinnen, die auch diese Stiefkinder der pathologischen Anatomen in weitaus den meisten Fällen erleiden.

Ich habe deswegen von den meisten Drüsen nicht nur Stücke in Müller-Formol und Alkohol fixiert und in Paraffin und Zelloidin eingebettet, um die Mikrotomschnitte in verschiedener Weise färben zu können, sondern ich habe in jedem Fall auch die frische Untersuchung der Drüsen vorgenommen und an Doppelmesserschnitten sowie Zellausstrichpräparaten die Beschaffenheit der Epithelien zu erkennen gesucht. Besonders die Doppelmesserschnitte ließen oft Trübungen, Pigment, Verfettungen erkennen, die nachher bei den anderen Präparationsmethoden nicht wieder in Erscheinung traten. Um die Protoplasma-Granulationen wieder zu finden und dauernd darstellen zu können, wurden auch öfters, zu Beginn der Untersuchungen stets, Stückchen in Formol-Chromsäure von steigender Konzentration fixiert; da diese Präparate aber nicht bessere Bilder ergaben als die mit der gewöhnlichen Müllerschen Flüssigkeit fixierten, so wurde späterhin davon Abstand genommen.

Die Deckglaspräparate wurden auf der heißen Kupferplatte und später mit gleichem Erfolge in Alkohol absolutus (10 Minuten lang) fixiert, dann nach kürzerer oder längerer Zeit in der verschiedensten Weise gefärbt. Giemsa, May-Gruenwald, Pappenheim (Pyronin-Methylgrün) haben dem Ehrlichschen Triazid eine starke Konkurrenz gemacht. Ich will gleich hier vorwegnehmen, daß es mir nicht geglückt ist, eine stetige Veränderung des Zelleibes durch spezifisch färbbare Granulationen nachzuweisen. Ich glaubte, daß vielleicht beim Magenkrebs ein stärkeres Hervortreten azidophiler Granula in den Sekreten der Zellen oder den Zellen selbst eine stärkere Neutralisation des Mageninhaltes herbeizuführen imstande wäre,

und so eine Erklärung für das Minus von Salzsäure auf rein chemischem Wege unabhängig von der Hyposekretion der Magendrüsen zu geben wäre. Diese Hoffnung hat sich als trügerisch erwiesen, auch sonst haben die Ausstrichpräparate nicht entfernt die Mühe ihrer Anfertigung vergolten, so daß ich trotz der großen darauf verwendeten Zeit und Arbeit im folgenden Bericht meist ohne weiteres ihre Erwähnung unterlassen werde.

Fixationen in Flemmingscher oder Zenkerscher Flüssigkeit brachten keine bemerkenswerten Verbesserungen gegenüber den anderen Methoden, sie sind vergleichsweise ausgeführt, ebenso die Sublimat- und Sublaminmethode, welche bei weitem die besten Resultate ergaben, nur der Unbequemlichkeit bzw. Unsicherheit eines reinen Präparates nicht in allen Fällen zur Anwendung kamen.

Das gewöhnliche Verfahren bestand also darin, daß die Drüsen frisch betrachtet, gemessen wurden, ein Doppelmesserschnitt und Zellabstrich-Präparate sofort nach der Sektion hergestellt wurden, und von den übrigen Teilen der Drüse, der rechten wie der linken, je ein Stück in Alkohol absolutus und in Müller-Formol fixiert, in Paraffin eingebettet wurde, bzw. von den Formolstücken auch noch mit dem Gefriermikrotom Schnitte hergestellt wurden, die besonders wegen der Fettfärbung gut zu gebrauchen waren und den meist dickeren Doppelmesserschnitten zum Vergleich und zur Kontrolle dienten.

Im folgenden soll zunächst möglichst objektiv der Befund wiedergegeben werden, den die einzelnen Fälle bei den verschiedenen Untersuchungsmethoden zeigten, zum Schluß soll gesehen werden, ob sich irgendwelche übereinstimmenden Veränderungen, den Krankheitsgruppen entsprechend, konstant erkennen lassen. Die Erwähnung nebensächlicher Befunde, negativer Resultate, vergeblicher Färbungen etc. wird, falls es nicht an sich wichtig ist oder für den betreffenden Fall in Betracht kommt, ohne weiteres unterlassen.

Die Einteilung der Fälle geschieht nach den Gesichtspunkten, die für die Untersuchung der Fälle maßgebend waren, also

1. Abteilung: I. Amyloid,
II. Diabetes,

III. Magenkrebs, dem ich den Speiseröhren- und Darmkrebs, andere Krebse und Sarkome anschließe. Es folgen dann und sollen in einer zweiten Arbeit veröffentlicht werden:

2. Abteilung: IV. die Vergiftungen mit Metallen und Säuren,
V. akute Infektionskrankheiten,
VI. Blutkrankheiten,
VII. Nervenkrankheiten,
VIII. der Rest der untersuchten Fälle, Tuberkulose, Nephritis, Hautkrankheiten etc.

1. Abteilung.

I. Amyloid.

Im ganzen habe ich 21 Fälle[1]) untersucht, bei denen ich infolge ausgedehnter Amyloid-Veränderung anderer Organe, zu dem Versuch, auch in der Submaxillaris nach Amyloid zu forschen, angeregt wurde. In allen 21 Fällen hatte ich positive Resultate; wie ich die Fälle untersuchte, was mir als Leitschnur diente, das habe ich schon in einer in Orth, Festschrift zur Vollendung der Neubauten, Berlin 1906, erschienenen kleineren Arbeit angeführt.

1. Fall (19), seziert am 24. 3. 02. 53 Jahre alter Mann. Hauptkrankheit: chronische Nierenentzündung. Urämische Darmgeschwüre. Amyloid der Milz, Nieren, Leber, Därme, des Magens, Pankreas.

Bei frischer Untersuchung: auffälliger Glanz der Wandungen kleiner Arterien, Amyloidreaktion mit Methylviolett, ebenso mit Jodjodkali positiv.

In Paraffinschnitten im normalen Drüsengewebe um einige größere Speichelgänge herum eine leichte Vermehrung des interstitiellen Gewebes mit kleinzelliger Infiltration. Die Drüsenzellen sind überall gut erhalten, ihr Kern in normaler Weise zu färben, in Gruppen liegen sekrethaltige geblähte Zellen, deren Inhalt mit Methylviolett rötlichblau gefärbt erscheint, während gleichzeitig die amyloid veränderten Gefäßwände kirschrot glänzen. Es sind nur wenige kleine Arterien, welche die Amyloidablagerung aufweisen. Folgen für die Beschaffenheit der Zellen sind nicht zu erkennen.

2. Fall (20), seziert am 26. 3. 02. 15 Jahre alter Knabe. Hauptkrankheit: eitrig-phlegmonöse Periarthritis coxae sinistrae. Amyloidentartung der Milz, Nieren, Pankreas, Lymphdrüsen etc.

Sagomilz, dicke harte Leber, gelb und rosa gefleckte, glasig erscheinende Nierenrinde, hartes, gelbrosafarbenes Pankreas. In den Lymph-

[1]) Während des Druckes der Arbeit erhöhte sich die Zahl der hierher gehörenden Fälle auf 24.

drüsen der linken Leistenbeuge sind einige Stellen vorhanden, die ähnlich glasig gelbgesprenkelt aussehen wie die Nierenrinde.

Die Speicheldrüsen waren derb, ihre Kapsel zart weiß, das Parenchym blaßgelb, bei frischer Untersuchung ist fast überall um die Drüsenläppchen herum ein Ring amyloider Substanz zu erkennen, der alle Reaktionen in intensiver Weise zeigt.

In Paraffinschnitten sieht man mit Hämatoxylin blaßviolette Ringe ohne Struktur, die zum großen Teil schlecht erhaltene Drüsenzellen umgeben, nur ein Teil der Zellen hat noch gut färbbare Kerne. Mit Methylviolett erglänzen sowohl die Media der größeren Arterien, als auch die Kapillarwände in tiefroter Farbe, ebenso zeigen sich die Tunicae propriae der größeren Speichelgänge, wie auch die Basalmembranen der Drüsenzellen an den Tubuli deutlich kirschrot gefärbt, und zwar letztere in gleicher Weise an den im Ruhestadium befindlichen wie an den mit Schleim gefüllten Zellen. Mit Eosin treten die stark rosa gefärbten Massen besonders deutlich hervor, die Zellen der Tubuli sind teilweise auch innerhalb ganz dicker Amyloidringe wohl erhalten, ihre Kerne gut zu färben. Das interstitielle Bindegewebe ist zart, mit der van Gieson-Färbung erkennt man feine rote Züge spärlich im Gegensatz zu den überall auftretenden orangebraunen, strukturlosen Amyloidringen. Mit Kresylviolett ist die Menge der schleimhaltigen Zellen auffällig groß, ihr roter Inhalt hebt sich besonders scharf gegen die hellblauen Bänder der sie umgebenden amyloiden Substanz ab. In diesem Falle scheint die starke und ausgedehnte Amyloidentartung einen Teil der Parenchymzellen zum Absterben gebracht zu haben.

3. Fall (22), seziert am 9. 4. 02. 19 Jahre alter Mann, Idiot, mit ausgedehnten Dekubitalgeschwüren. Hauptkrankheit: Nephritis parenchymatosa. Sagomilz.

Speicheldrüsen groß, violettrot, sehr blutreich, Kapsel rot, interstitielles Gewebe ebenfalls, pralle Konsistenz, Schnittfläche sehr feucht. Bei frischer Untersuchung erscheinen fast überall in den getrübten Parenchymzellen kleinste Fettkörnchen und -tröpfchen, an einzelnen Arterien und Kapillaren treten mit Dahliablau-Essigsäure rote Flecke auf, mit Jodjodkalilösung an den entsprechenden Stellen braunrote Farben. An Abstrichpräparaten sind keine besonderen Zellformen oder Färbungen zu erkennen.

An Paraffinschnitten scheinen die Drüsenzellen überall ziemlich gut erhalten zu sein, im zarten Bindegewebe sieht man stark gefüllte Venen, schleimhaltige Zellen sind wenig vorhanden, um einzelne Tubuli herum liegen stark verbreiterte, mit Methylviolett rot gefärbte Kapillaren. Eine stärkere Veränderung der Drüse scheint nirgends eingetreten zu sein.

4. Fall (37), seziert am 27. 5. 02. 29 Jahre alte Frau. Hauptkrankheit: Lungenschwindsucht und ulzeröse Darmtuberkulose. Sagomilz, Nierenrinde breit, gelb, trübe. Leber sehr dick. Darmschleimhaut weiß, atrophisch, transparent.

Speicheldrüsen groß, gelblich-weiß, derb, trockene Schnittfläche. Kapsel blaßgrau, anämisch. Bei frischer Untersuchung erscheinen die Drüsenläppchen stark granuliert, schwärzlich bei durchfallendem Licht; nur an kleinen Arterien gelingt die Amyloidreaktion.

Die Paraffinschnitte ergeben bei der schlechten Erhaltung der Zellen keine brauchbaren Resultate. Das interstitielle Gewebe ist verbreitert, die Bindegewebsfasern sind reichlich vorhanden, dick, sie umspinnen bei der van Gieson-Färbung als rote Ränder homogene, bräunliche, stark das Licht brechende Klumpen, die aber bei der Anwendung von Methylviolett ebenso blau gefärbt werden wie das übrige Gewebe. Nur wenige schleimhaltige Zellen sind mit Kresylviolett an ihrer roten Farbe zu erkennen.

5. Fall (54), seziert am 9. 7. 02. 38 Jahre alter Mann. Hauptkrankheit: Syphilis.

Milz (in abweichender Weise) schlaff, vergrößert, Pulpa zerfließend. Nieren mit Narben, groß, rosa glänzend mit weißen Punkten auf graugelbem Grunde, derb. Auf dem Durchschnitt erscheint die Rindensubstanz stark getrübt, graugelb mit weißen Punkten; ausgedehntes Amyloid. Leber mit Gummiknoten. Darm mit Chyluszysten.

Speicheldrüsen mittelgroß, blaßgelbbraun, ziemlich derb, Kapsel weiß, Schnittfläche wenig saftreich.

An frischen Schnitten ist eine mäßig starke Fettgewebsentwicklung im interstitiellen Gewebe zu bemerken, in den Drüsenzellen liegt wenig braunes Pigment, überall erscheinen feinste gelbe Körnchen, die auf Essigsäurezusatz teilweise verschwinden. Einzelne größere Arterien geben die Amyloidreaktionen. Um die größeren Speichelausführungsgänge liegen Rundzellenherde im interstitiellen Gewebe.

In Paraffinschnitten erscheint die Drüse im ganzen sehr gut erhalten, homogene, dicke, kernlose, stark mit Eosin färbbare Arterienwände entsprechen den Stellen, die bei frischer Untersuchung die Amyloidreaktionen zeigten. Sehr viel feinfaserige Bindegewebszüge durchsetzten das Drüsengewebe, kleine, bräunliche, homogene, dicke Ringe deuten auf amyloide Veränderung von Kapillaren hin bei der van Gieson-Färbung, während die gleichen Bildungen mit Methylviolett rot erscheinen. Fast alle größeren Arterien zeigen deutlich rote, homogene, kernlose Ringe an Stelle der Media, die Zahl der amyloiden Kapillaren ist dagegen gering. Schleimführende Drüsenzellen und die sog. Halbmonde sind hier fast gar nicht vorhanden.

6. Fall (64a), seziert am 28. 7. 02. 76 Jahre alter Mann. Hauptkrankheit: ulzeröse Lungenphthise.

Allgemeines Amyloid. Milz groß und sehr derb, Sagomilz mit fibrösen opaken Balken. Nieren von ungewöhnlich derber Konsistenz. Magen- und Darmschleimhaut auffällig weiß und athrophisch. Speicheldrüsen weißgelb, ziemlich derb, trockene Schnittfläche. Ziemlich reichliche Entwicklung interstitiellen Fettgewebes mit Rundzellenanhäufungen

um die Drüsenausführungsgänge. Interstitielles Bindegewebe mit dicken Blutgefäßen, einige Arterien haben eine homogene, die Amyloidreaktion gebende Wandung.

In Paraffinschnitten tritt die Amyloidveränderung der Gefäße an einigen Arterien und Kapillaren deutlich hervor, die Drüsenzellen sind fast überall gut erhalten, das breite interstitielle Gewebe ist durch dicke fibröse Fasern ausgezeichnet, die Arterienwände sind auffällig dick, auch da, wo sie keine Amyloidreaktion erkennen lassen. Die Rundzellenherde haben homogene runde Kerne mit wenig Protoplasma, so daß die Kerne, dicht nebeneinander liegend, die Herde als dunkle, fein punktierte Stellen gut hervortreten lassen, bei Hämatoxylinfärbung.

7. Fall (71), seziert am 11. 8. 02. 41 Jahre alter Mann. Hauptkrankheit: Rippen- und Wirbelkaries, Genitaltuberkulose. Phthisis ulcerosa pulmonum et laryngis. Amyloid der Milz, Nieren, Leber, Därme und des Pankreas. Sagomilz mit großen glasigen Knötchen. Sehr derbe Nieren mit breiter, weißgefleckter Rinde, Leber fest und dick, besonders der rechte Lappen, Parenchym mit wachsartigen Einlagerungen im Zentrum der Läppchen.

Speicheldrüsen groß, graurot, weich. Kapsel dick, weiß. Länge, Breite, Dicke 4,0:3,1:1,2 cm. Einzelne Läppchen sind mit Fetttröpfchen prall gefüllt. Der frische Schnitt glänzt auffallend stark. Mit der Lugolschen Lösung erkennt man, daß die Arterienwände und ein großer Teil der peritubulären Hüllen amyloid verändert sind, breite, homogene, glänzende, rötlichgelbe Bänder, die ringelartige Kränze bilden, umgeben die Läppchen, dabei sind die Zellen, auch innerhalb solcher Tubuli, die von dicken Amyloidmassen rings umschlossen sind, meist wohl erhalten.

In Paraffinschnitten ist aufs beste die Amyloidreaktion mit Methylviolett darzustellen. Die Ausdehnung der Veränderung ist so groß, daß dieser Fall kaum von Fall 2 (20) erreicht und von keinem anderen darin übertroffen wird. So dicke rote Ringe umgeben die Läppchen, daß man annehmen muß, auch die Kapillaren sind hier beteiligt; ganz sicher läßt sich das aber nur dort feststellen, wo die Blutgefäße im interstitiellen Bindegewebe verlaufen. Die Tunica propria der größeren Speichelgänge ist hier frei, dagegen kaum ein Tubulus, dessen äußere Grenze unverändert wäre. Die Kerne der Drüsen färben sich fast überall gut, wie bei normalen Drüsen; das intertubuläre Gewebe ist feinfaserig, um die größeren Ausführungsgänge reichlich und dickfaserig. Schleimhaltige Tubuli sind nicht viel vorhanden, Untersuchungen an Zellen-Ausstrichpräparaten ergeben keine auffälligen Zellenveränderungen oder Degenerationsprodukte.

8. Fall (72), seziert am 11. 8. 02. 32 Jahre alte Frau. Hauptkrankheit: Phthisis pulmonum ulcerosa. Amyloid der Milz, Nieren, Leber. Milz (ungewöhnlicher Weise) schlaff, groß, Pulpa bleibt beim Überstreichen am Messer hängen, die Lymphknötchen sind sehr groß und springen wie Sagokörner über die Schnittfläche hervor. Nieren klein, Oberfläche uneben, mit dicken weißen höher und mattroten tiefer liegenden Teilen;

schwach weißgefleckte Rinde mit glasigen transparenten Einlagerungen Markkegel blaßrot. Leber sehr dick, groß und schwer, auf dem Durchschnitt speckig glänzend, Zeichnung der Läppchen undeutlich. Därme und Magen mit dünner atrophischer, fast weißer Schleimhaut.

Die Speicheldrüsen sind klein, 3,1 : 1,9 : 1,2 cm die rechte und 3,1 : 2,3 : 1,4 cm die linke im Längen-, Breiten- und Dickendurchmesser. Die Farbe ist ein blasses Weißgelb, die Konsistenz weich, die Schnittfläche trocken. Die Kapsel schillert perlmutterweiß. Im frischen Doppelmesserpräparat sieht man abwechselnd grob- und feinkörnige helle Tubuli. viel interstitielles Fettgewebe, mit der Jodlösung läßt sich mit mittlerer Vergrößerung in jedem Gesichtsfeld wenigstens eine Arterie als Amyloid erkennen.

In Paraffinschnitten läßt sich eine Art Dissoziation der Drüsenzellen feststellen, es ist viel Bindegewebe da, dessen grobe Fasern mit der van Gieson-Färbung stark hervortreten. Auch Haufen frischer Bindegewebszellen finden sich reichlich, in der Media der größeren Arterien liegen orange gefärbte, homogene, kernlose, faserähnliche Bündel. Die Zahl der schleimhaltigen Zellen ist groß, sie sind hier gelb, mit Kresylviolett rötlich gefärbt. Mit Methylviolett tritt die rote Farbe der starkwandigen Arterien nicht sehr deutlich hervor, nur ein rötlicher Schein ist an den homogenen Ringen — auf dem Querschnitt — zu sehen. Die Dicke und Kernlosigkeit der größeren Arterienquerschnitte ist auch mit anderen Färbungen gut zu erkennen.

9. Fall (73), seziert am 12. 8. 02. 30 Jahre alte Frau. Hauptkrankheit: Syphilis. Proctitis et Periproctitis ulcerosa. Amyloid der Milz und Nieren. Milz 13:10:3½, Kapsel durch zahlreiche fibröse Stränge mit der Umgebung verwachsen, auf der Schnittfläche springen die Knötchen wie hirsekorngroße Glaskörner aus der Umgebung hervor. Nieren groß, von weißer Farbe, Rinde breit, weiß, mit glasigen, glänzenden Punkten. Markkegel hellrot.

Speicheldrüsen mittelgroß, 3,6:2,5:1,1, ziemlich derb, blaßbraungelb. Anämische Kapsel, die einzelnen Tubuli sind auffällig klein, die Septen dick. Am frischen Schnittpräparat sieht man wenig interstitielles Fettgewebe, sehr viel feinstes Pigment in den Drüsenzellen, welche dunkel, fleckig erscheinen. Gröberes, goldgelbes Pigment liegt in den Epithelzellen der Speichelgänge. Die Arterienwände geben allein die Amyloidreaktionen.

In Paraffinschnitten ist wenig Auffälliges zu bemerken. Das Rot der dicken Arterienwände tritt mit Methylviolett sehr deutlich hervor, am meisten zeigt jedoch die Färbung nach van Gieson, bei welcher das viele dicke, zwischen den Tubuli liegende Fasergewebe bemerkenswert ist: die Drüsenzellen scheinen nicht stark beeinträchtigt zu sein, ihre Kerne sind gut färbbar.

10. Fall (77), seziert am 16. 10. 02. 28 Jahre alter Mann. Hauptkrankheit: Lungen- und Darmtuberkulose, Bronchiektasen. Amyloid der Milz, Nieren, Leber, Därme.

Milz vergrößert, mäßig derb, etwas teigige Konsistenz. Die Schnittfläche zeigt prominente glasige Knötchen (Sagomilz). Nieren groß, dick, sehr schlaff, glatte Oberfläche von gelbroter Farbe. Auf dem Durchschnitt sieht man die Rinde gelblichrot, die Markkegel blaurot; das Hilus-Fettgewebe ist hämorrhagisch infiltriert. Leber groß, derb, teigige Konsistenz, die Jod-Schwefelsäure-Reaktion ergibt ein schönes Blau. Darm, mit grauer anämischer Schleimhaut, gibt Amyloidreaktion der Zotten.

Speicheldrüsen anämisch, blaßgelblichweiß, weich, Kapsel weiß. Sämtliche Blutgefäße mit Ausnahme der Venen sind amyloid entartet, die größeren und kleineren Arterien ebenso wie die peritubulären Kapillaren. Die einzelnen Läppchen sind von vollständigen, bei Jod-Schwefelsäure-Reaktion violettbläulichen Ringen umgeben; die Drüsenzellen anscheinend ohne Degenerationserscheinungen.

In Paraffinschnitten treten hier ähnliche Bilder auf, wie sie in Fall 7 beschrieben sind. Die amyloiden Gefäße sind überall in der Drüse in gleicher Weise als homogene, mit Eosin stark rosa gefärbte, mit Methylviolett dunkelrot leuchtende Ringe bei Querschnitten zu sehen. Die Läppchen der Drüse, durch zartes Bindegewebe getrennt, bestehen aus gleichmäßig von amyloiden Kapillaren umgebenen, mit normal färbbaren Zellen ausgekleideten Tubuli. Die Membrana propria der Tubuli erscheint an vielen Orten verdickt und gibt die Amyloidreaktionen, die Zellen selbst lassen keinerlei besondere Veränderungen erkennen.

11. Fall (84), seziert am 15. 3. 03. 53 Jahre alte Frau. Hauptkrankheit: Syphilis. Allgemeine Amyloidbildung an Milz, Nieren, Leber, Darm, Herz, Pankreas etc.

Milz sehr stark vergrößert, hart, dunkelbraunrote Schnittfläche mit deutlich hervortretenden Knötchen (Sagomilz). Nieren klein, hart. Leber groß, dick, hart, auf dem Durchschnitt wachsartig, anämisch. Im linken Vorhof des Herzens sind auffällig weiß hervortretende harte Streifen zu sehen, an denen bei frischen Doppelmesserschnitten die Amyloidreaktionen positiv ausfallen. Pankreas derb, blaßgelb, anämisch; mikroskopisch: Amyloid der größeren und kleineren Arterien sowie der Membrana propria der Drüsengänge.

Die Speicheldrüsen sind groß, rechts 4,2:2,4:1,5 cm, links 3,4:2,4:1,5 cm in Länge, Breite und Dicke; ihre Farbe ist blaßgelblichweiß, die Kapsel zart, anämisch, auf dem Durchschnitt ist das Gewebe saftreich. An frischen Schnitten sieht man viel interstitielles Fettgewebe, die Tubuli erscheinen getrübt, überall liegen kleine Gefäße, welche die Amyloidreaktionen geben, ebenso verhalten sich die Tunicae propriae einer großen Anzahl von Tubuli.

In Paraffinschnitten ist fast ganz genau dasselbe zu sehen wie im vorigen Fall, nur ist die Ausbreitung des Amyloid eine gleichmäßigere in bezug auf die die Tubuli umgebenden Kapillaren, während an vielen größeren Arterien keine amyloide Veränderung zu erkennen ist. Derselbe Unterschied besteht in bezug auf die Membranae propriae der Drüsengänge gegenüber den auf keine Weise die Amyloidreaktion gebenden

Basalmembranen der größeren Speichelgänge. Mit Kresylviolett ist viel Schleim in einem Teil der Tubuli nachzuweisen. Die Zellen färben sich zum Teil weniger gut als in den übrigen Fällen.

12. Fall (85), seziert am 19. 3. 03. 51 Jahre alte Frau. Hauptkrankheit: Nierenkarzinom; nach Exstirpation der rechten Niere erfolgte der Tod an Lungenödem bei beginnender Peritonitis. Amyloid der Milz, linken Niere, Leber. Die Milz war schlaff, auf dem Durchschnitt hellrot, die Pulpa abstreichbar, ein leicht speckiger Glanz war auffällig. Linke Niere schlaff, Oberfläche glatt, Parenchym sehr stark getrübt, reichliches Fettgewebe im Nierenbecken, Amyloid der Glomeruli und kleinen Gefäße. Leber sehr groß, ziemlich derb, auf dem Durchschnitt von glasigem Aussehen an den hochgradig amyloid entarteten Stellen.

Speicheldrüsen mittelgroß, 3,6:2,1:1,7 cm, hell kanariengelb, Kapsel hellrot, ziemlich blutreich. An frischen Schnitten zeigt sich, daß die Drüsen im höchsten Maße von Fettgewebe durchsetzt sind, die Amyloidreaktionen gelingen nur an einigen kleinen Arterien, ebensowohl mit Jod wie mit Methylviolett.

In Paraffinschnitten ist von Drüsenveränderungen wenig zu sehen, da das ganze Objekt derartig schlecht konserviert ist, daß die Struktur der Drüse kaum noch zu erkennnn ist. Unter diesen Umständen gelingt es auch nicht, irgendwo bei der Anstellung der Amyloidreaktionen ein positives Resultat zu erzielen.

13. Fall (102a), seziert am 26. 1. 06. 44 Jahre alte Frau. Hauptkrankheit: Carcinoma uteri ulcerosum. Cystitis, Pyelitis purulenta Amyloid der Milz, Nieren, Leber, Därme.

Sagomilz, leicht vergrößert, 11:10:4½, derb. Hornartig mattglänzende Knötchen treten auf der Schnittfläche hervor. Nieren aufs Doppelte vergrößert, derb, grauweiß, speckig aussehend, Leber nicht sehr groß, graubräunlich, derb, lobuläre Zeichnung undeutlich. In allen drei Organen ist die Amyloidreaktion schon makroskopisch durch Jodaufgießen hervorzurufen. Beim Darm läßt sich erst mikroskopisch der Beweis erbringen.

Speicheldrüsen zeigen makroskopisch keine auffälligen Veränderungen, weder in Größe, noch in Farbe, noch in Konsistenz. Mikroskopisch sind die Tubuli von wohlerhaltenen Epithelien gebildet, in der Wand einiger kleiner Arterien sieht man fleckweise, an mehreren Stellen des Präparates in gleicher Weise, auf Methylviolettzusatz rote Ringe und Schuppen, bei Quer- bezw. Längsschnitten durch die Gefäße, auftreten. Mit Jod deutliche Amyloidreaktion.

Paraffinschnitte geben ähnliche Resultate, wenn auch beide Reaktionen weniger schön als bei frischer Untersuchung in Erscheinung treten. Bei dem geringen Grade der Ausbreitung sind irgendwelche Degenerationszeichen an den Epithelzellen nicht zu erwarten, nicht zu finden. Zellen überall gut erhalten, wenig Tubuli im Sekretionsstadium. Kein interstitielles Fettgewebe. Kleine und mittelgroße Arterien mit Amyloid der Media. Kapillaren in verstreuten Herden ebenfalls amyloid.

14. Fall (103), seziert am 26. 1. 06. 64 Jahre alter Mann. Hauptkrankheit: Chronische Nephritis. Gelenkveränderungen, geschwürige Zerstörung des Coecums. Chronische Cholecystitis. Bronchitis.

Sagomilz, Darm und Niere zeigen nur bei mikroskopischer Prüfung ausgedehnte Amyloid-Veränderungen der kleinen Arterien, in den Glomeruli nur ab und zu eine Schlinge amyloid.

Speicheldrüsen ohne makroskopische Auffälligkeiten. Mikroskopisch ziemlich reichliche Entwicklung des interlobulären Fettgewebes, Drüsenläppchen dunkel aussehend, Protoplasma der Epithelien fein gekörnt. An einzelnen kleinen Arterien tritt eine deutliche Amyloidreaktion auf (mit Methylviolett und mit Lugolscher Lösung).

Paraffinschnitte ergeben: zystisch erweiterte Speichelgänge, viel inter- und intralobuläres Fettgewebe. Starke Verdickung und Amyloid-Entartung der Arterienmedia und großen Venen, neben diesen| Rundzelleninfiltration des interstitiellen Bindegewebes. Viel in Sekretion befindliche Tubuli, besonders an denjenigen Stellen, wo die Rundzellen die Läppchen nicht nur umgeben, sondern auch durchdringen. Zellkerne überall gut erhalten, Protoplasma leicht getrübt, gekörnt. Die amyloiden Veränderungen erstrecken sich besonders auf die peripherischen Abschnitte der Läppchen, woselbst, besonders schön im interlobulären Fettgewebe, die peritubulären Kapillaren erkrankt sind. Auch in der Wand der größten Speichelgänge sind adventitiell amyloide Flecke (Gefäße?) und in der Basalmembran unter den Epithelien größere Strecken mit amyloiden Veränderungen zu finden. Die Epithelien zeigen dabei keine Degenerationserscheinungen, sie färben sich gut, sind kubisch bis platt. Auch die Basalmembranen der Tubuli sind fleckweise amyloid verändert. Nur wenige Kerne in einzelnen Tubuli geben blassere Tönung bei Hämatoxylinfärbung.

15. Fall (104), seziert am 8. 2. 06. 26 Jahre alter Mann. Hauptkrankheit: Ulzeröse Lungenschwindsucht. Kehlkopftuberkulose. Tuberkulöse Darmgeschwüre. Miliartuberkel der Leber.

Sagomilz, 14:7½:3½, ziemlich derb, mit zahlreichen grauen Knötchen, die sich mit Jod schwarzbraun färben. Leber groß und dick, 25:18:8½ cm, nur mikroskopisch an einigen am Rande der Läppchen liegenden mittelgroßen Arterien eine Amyloidreaktion erkennbar; desgleichen am Darm nur mikroskopisch.

Speicheldrüsen, ohne auffällige Veränderungen, lassen ebenfalls nur mikroskopisch eine geringe amyloide Degeneration einiger Arterienäste erkennen, dasselbe ergeben die mit Methylviolett gefärbten Paraffinpräparate.

16. Fall (106), seziert am 18. 4. 06. 33 Jahre alter Mann. Hauptkrankheit: Lungenschwindsucht, Darm- und Knochentuberkulose. Milz, Leber-, Nieren-, Darmamyloid.

Speicheldrüsen 3,4:2,4:1,0 cm, blaßbraun, Kapsel dunkelrot, Konsistenz ziemlich weich. Kleinere Arterien mit Methylviolett rot. Jodreaktion ebenfalls positiv. Paraffinschnitte: Zellen gut erhalten, viele Tubuli im Sekretionsstadium. Wenige perivaskuläre Rundzellenhaufen.

Amyloide Veränderungen sind besonders an den kleineren Arterien deutlich zu erkennen.

17. Fall (107). seziert am 1. 5. 06. 26 Jahre alter Mann. Hauptkrankheit: Lungenschwindsucht. Epiglottistuberkulose. Tuberkulöse Darmgeschwüre. Milz-, Nieren-, Leber-, Darm-, Magen-, Pankreas-, Lymphdrüsenamyloid.

Speicheldrüsen 3,6:2 0:1,0 cm, blaßbraun, Kapsel weiß, derb, wenig saftreich. Mit Methylviolett, Jod und Jod-Schwefelsäure treten an kleinsten Gefäßen, mittelgroßen Arterien und den Tunicae propriae der Tubuli in ausgedehnten Bezirken intensive Amyloidreaktionen auf. Trotz der hochgradigen Amyloidveränderung ist an den Drüsenepithelien kein Zeichen der Degeneration erkennbar.

Auch in Paraffinschnitten läßt sich durch normale Kernfärbung nichts von Degenerationen merken, ebensowenig ist im Protoplasma des Zellleibes etwas durch die verschiedenen Färbemethoden herauszubringen. Wenig Amyloid in der Arterienmedia, in den Kapillaren der Speichelgangsadventitia sowie, ganz vereinzelt, in intertubulären Kapillaren und Tunicae propriae der Tubuli nachzuweisen.

18. Fall (108), seziert am 1. 5. 06. 32 Jahre alte Frau. Hauptkrankheit: Lungen-, Kehlkopf-, Darmtuberkulose. Milz-, Leber-, Nieren-Darm-, Nebennieren-, Lymphdrüsenamyloid.

Speicheldrüsen 2,5:1,8:1,2 cm, braun, derb, Kapsel weiß, von orangegelbem Fettgewebe durchwachsen. Alle drei Reaktionen fallen in ausgedehnten Bezirken positiv aus; die Tunicae propriae, Kapillaren und Arterienwände sind in gleich starkem Grade affiziert.

Paraffinschnitte: Zellen gut erhalten, viele Tubuli im Sekretionsstadium. Die Arterien sind auffallend dickwandig, die mittelgroßen fast alle amyloid, auch einige kleinere geben mit Methylviolett volle, dicke, rote Ringe. An mehreren Stellen sind die Septen verbreitert, die Tubuli an diesen Stellen kernärmer. Zwei Linien lassen die amyloiden Kapillaren erkennen, auch die Tunicae propriae sind befallen.

19. Fall (111), seziert am 24. 1. 06. 32 Jahre alter Mann. Hauptkrankheit: Lungen- und Darmtuberkulose, eitrige Brustfellentzündung. Milz-, Leber-, Nieren-, Darm-, Nebennierenamyloid. Milz 17:7:5 cm, von wachsähnlicher Konsistenz, Nieren 14:6½:5 cm, von gelber Farbe, Rindensubstanz stark getrübt. Leber 24:19:11 cm, mit wachsig glänzender Schnittfläche, derber Konsistenz.

Speicheldrüsen geben violett- und jodpositive Amyloidreaktionen an einem Teil der Arterien, Kapillaren und an vereinzelten Tunicae propriae. An Paraffinschnitten sieht man wenig interstitielles Fettgewebe, wenig in Sekretion begriffene Tubuli, Zellen überall gut erhalten. Amyloide Veränderung besonders an den kleineren und kleinsten Arterien sowie an vereinzelten Stellen am Rande der Lobuli an den peritubulären Kapillaren, auch die Tunicae propriae an einigen zu beiden Seiten eines interlobulären Bindegewebszuges liegenden entsprechenden Stellen zweier verschiedener Lobuli.

20. Fall (117), seziert am 8. 10. 06. 29 Jahre alte Frau. Hauptkrankheit: Lungen- und Darmtuberkulose. Amyloid der Milz, Nieren, Speicheldrüsen: 3,3:1,9:1,5 cm, blaßrot, weich. Kapsel weiß. Amyloid nur an sehr wenigen Arterien im interlobulären Fettgewebe. Kein intratubuläres Fettgewebe. Keine Trübung der Drüsenepithelien. In Paraffinschnitten überall gute Färbbarkeit der Kerne. Keine auffällige Gefäßverdickung, Amyloidreaktion undeutlich.

21. Fall (118), seziert am 9. 10. 06. 62 Jahre alte Frau. Hauptkrankheit: Phlegmone, Leberzirrhose, Gicht, Arteriosklerose. Amyloid der Milzpulpa, Nieren, Därme. Leber ohne Amyloid. Speicheldrüsen klein, 2,6 : 2,0 : 1,2 cm, hart, gelblich, blutreich. Kapsel rot. Viel interstitielles Fettgewebe. Interlobuläre und intertubuläre Fettzellen. Fetttröpchen in den Drüsenepithelien. Mit Jod und Methylviolett treten positive Amyloidreaktionen an Arterien, Kapillaren, weniger an den Tunicae propriae, aber auch fleckweise an denen der größeren Speichelgänge auf.

In Paraffinschnitten sind besonders in den in Alcohol absolutus fixierten Präparaten überall deutlich die Reaktionen mit Methylviolett an den dicken homogenen Bändern der Gefäßwände und Basalmembranen hervorzubringen.

Die aufgeführten 21 Fälle beweisen, daß die Häufigkeit des Amyloids in den Speicheldrüsen eine relativ große ist, 12 Fälle wurden innerhalb eines Jahres, 7 Fälle innerhalb eines halben Jahres seziert. Der Sitz des Amyloids ist von der Masse desselben abhängig. Die geringsten Spuren lassen sich, wie auch in den meisten anderen Organen, in den Wandungen kleiner Arterien auffinden, erst bei stärkerer Ausbreitung sind auch die Kapillaren, bei ganz starker sogar die Tunicae propriae der Tubuli und in 4 Fällen auch noch die Wand der größeren Speichelausführungsgänge betroffen. Diese Analogie mit den Amyloidbefunden am Pankreas ist nicht auffällig, wenn man den Bau und die Funktion beider Organe in Betracht zieht.

Die Qualität der amyloiden Substanz ist in den Speicheldrüsen genau so verschieden wie an den übrigen Körperstellen. Es hängt augenscheinlich von der Zeit der Entwicklung ab, welche Reaktionen positiv ausfallen, welche negativ. Aber auch die höchsten Grade der Ausbildung, Blaufärbung mit der Jod-Schwefelsäurereaktion, kamen wiederholt zur Beobachtung. Dabei hat die Menge der abgelagerten Substanz keine Bedeutung, ebensowenig die Art der Krankheit, an welcher die betreffende Person gestorben ist. Es kommen, wie stets bei

Amyloidveränderungen der Organe, in erster Linie die ulzerösen Lungenphthisen in Betracht. Daneben sind es Eiterungen verschiedener Art, Syphilis, Tumor malignus mit Kernzerfall, welche als Ursache für die Amyloidbildung herangezogen werden müssen. Von den 21 Fällen war 11mal Phthisis, 4mal Eiterungen, 4mal Syphilis, 2mal Tumoren als Hauptkrankheit vorhanden, die Intensität der Ausbreiturg steht mit den Krankheiten ebensowenig wie die Qualität der amyloiden Substanz in Beziehung. Es wäre noch zu untersuchen, inwieweit durch die verminderte Blutzufuhr die Drüsenzellen etwa gelitten haben könnten, ob sich regelmäßig gewisse Degenerationsprodukte an den Zellen erkennen ließen. Nichts dergleichen konnte festgestellt werden, trotzdem ich in Schnitten wie in Ausstrichpräparaten, die mit verschiedenen Methoden gefärbt und frisch untersucht wurden, daraufhin in erster Linie mein Augenmerk gerichtet hatte. Tatsächlich ergab sowohl die frische Betrachtung wie die Hämatoxylinfärbung, daß in den am weitesten vorgeschrittenen Fällen amyloider Veränderung der Drüsen auch die Epithelien feine Körnchen, Trübungen ihres Protoplasmas zeigten und sich nur schlecht differenzieren ließen, das Protoplasma bleibt gefärbt, der Kern tritt wenig hervor. Aber nicht in jedem Fall stärkerer Ausbreitung konnte der gleiche Befund erhoben werden, andererseits zeigten gerade einige leichtere Fälle, bei denen keine Gründe für schlechte Ernährung der Zellen zu sehen waren, bedeutendere Degenerationen der Drüsenepithelien, Bildung von Pigment und Fetttropfen.

Im ganzen lassen die Untersuchungen über das Amyloid der Speicheldrüsen keinen Zweifel, daß diese Drüsen ebenso wie die übrigen erst in zweiter Reihe befallenen Organe mit um so größerer Wahrscheinlichkeit amyloide Veränderungen aufweisen, als eine größere Intensität der Amyloid-Ablagerungen schon an anderen Organen erkennbar ist.

Sind die Ursachen einigermaßen einheitlich, so lassen sich auch in den Resultaten leicht übereinstimmende Befunde erheben, das gilt für die Amyloidfälle in wesentlich höherem Grade als für die bei

II. Diabetes mellitus

erhobenen Veränderungen.

Wie schon klinisch für Diabetes die verschiedensten Ursachen als maßgebend erkannt werden, so erst recht anatomisch, es kommen da heterogene Dinge unter eine Rubrik, so daß nur gruppenweise Vergleiche der Fälle untereinander zulässig erscheinen. Im ganzen habe ich 10 Fälle untersucht.

1. Fall (5a), seziert am 23. 4. 01. 26 Jahre alter Mann. Hauptkrankheit: Nephritis parenchymatosa. Schlechter Ernährungszustand. Hydrops renum cysticus. Halsorgane leicht zyanotisch. Aorta angustior (4,8 und 3,7 cm). Pankreaskopf atrophisch. Mittel- und Schwanzteil normal. Im Kopf sind die Läppchen kleiner, geringerer Blutgehalt daselbst.

Die Submaxillardrüsen sind klein und ziemlich weich, von gelblicher Farbe, wenig saftreich, Kapsel weiß. Bei Doppelmesserschnitten fällt der große Fettreichtum der Drüsen auf, die Zellen der Tubuli sind z. T. durch Fettzellen ersetzt, ebenso ist das interlobuläre Gewebe breit, fettreich. Die Epithelzellen der Tubuli sind fein gekörnt, auf Essigsäurezusatz verschwinden die Körner nicht. Dabei sind die Kerne der Zellen deutlich zu erkennen.

In Paraffinschnitten sind das Auffälligste die vielen durch den Ausfall der Fetttropfen entstandenen Lücken im Präparat. Das intralobuläre Fett zeigt an einigen Stellen weintraubenartige Gebilde, so daß ganze Teile der Drüse geradezu in Fettgewebe umgewandelt erscheinen. Ebenso ist viel Fettgewebe zwischen den Lobuli vorhanden. Die Epithelzellen haben mit Hämatoxylin vielfach einen blaugrauen, trüben, gekörnten Zellleib, der Kern ist an der Basis platt geformt, homogen zu färben, läßt kein Chromatingerüst sehen. Auch fehlen die Kerne häufig in solchen Tubuli, im ganzen ist ein Bild vorhanden, wie man es in der Nierenrinde an den Durchschnitten der gewundenen Kanälchen bei akuter parenchymatöser Nephritis zu sehen gewohnt ist. Fetttröpfchen liegen in diesen Zellen sowohl wie auch in den mit wohlerhaltenem Kern. Bei geringem Abblenden treten die fleckigen Ringe im Leibe der Zellen auch in den Paraffinpräparaten deutlich zutage.

2. Fall (6a), seziert am 27. 6. 01. 52 Jahre alte Frau in ziemlich gutem Ernährungszustande, alle Organe fettreich. Hauptkrankheit: Nephritis chronica interstitialis. Pankreas groß, fettreich, schwer. Glatter Zungengrund.

Submaxillardrüsen groß, fettreich, Kapsel rötlich-weiß. Farbe der Drüse rötlich-weiß, saftreich, weiche Konsistenz. Bei frischer Untersuchung ist das viele zwischen den Lobuli Ketten und Bläschen bildende Fettgewebe auffallend, auch im Innern der Lobuli tritt viel Fett hervor, die Drüsensubstanz fehlt und ist durch Fettzellen ersetzt. In Paraffinschnitten ist der Reichtum an inter- und intralobulärem Fettgewebe sehr in die Augen springend. Viele Tubuli zeichnen sich dadurch aus, daß

das Protoplasma der Epithelien trübe, geschwollen erscheint, die Kerne färben sich weniger stark bezw. gar nicht an diesen Stellen.

3. Fall (96), seziert am 14. 11. 05. 39 Jahre alte Frau, ziemlich guter Ernährungszustand. Hauptbefund: Fettige Parenchymdegeneration der Nieren. Atrophie des Pankreas.

Speicheldrüsen blaßgelb, Kapsel zart, weiß, klein, weich, bei frischen Schnitten fällt neben einer starken Fettdurchwachsung der Drüsen eine Nekrose eines großen Teils der Epithelien auf, sowie besonders die an einzelnen Stellen eingesprengten Rundzellenherde. In Paraffinschnitten treten die kleinzelligen Granulationszellenhaufen um die Gefäße besonders deutlich hervor, die Drüsenepithelien lassen sich herdweise nicht mehr deutlich erkennen, die Kerne nicht mehr färben.

4. Fall (97), seziert am 30. 11. 05. 48 Jahre alter Mann, kräftig gebaut, ziemlich guter Ernährungszustand. Hauptbefund: Karzinom des Pankreas, Lebermetastasen. Lobuläre Pneumonie rechts. Bronchitis. Nephritis chronica parenchymatosa. — Das Pankreas ist groß, im Kopf sieht man zwischen den weißlichen Drüsenläppchen ödematöses, weißliches, streifiges Gewebe. Von der Mitte des Pankreas nach dem Schwanz zu liegt ein taubeneigroßer, weißer, derber Knoten. Der Schwanz selbst ist frei und zeigt normales Aussehen.

Die Speicheldrüsen sind sehr groß, weich, blaßgelb, anämisch, saftreich. Kapsel rötlichweiß. Sehr starke Fettdurchwachsung und Fettdurchsetzung vieler Tubuli ist ungemein auffallend. Die Parenchymzellen sind dabei nekrotisch, lassen im getrübten Protoplasma auch nach Essigsäure-Zusatz keine Kerne mehr erkennen. In Paraffinschnitten sieht man die Epithelzellen fast überall wohl erhalten. Wenige Tubuli im Sekretionsstadium, auffällig viele Wanderzellen an der Basis und zwischen den einzelnen Epithelien, auch besonders an und in der Wand der Speichelgänge; an derartigen Stellen färben sich die Kerne oft wenig, dagegen behält das Protoplasma einen grauvioletten Farbenton, man sieht Löcher im Zelleib, wohl Fetttröpfchen entsprechend.

5. Fall (102), seziert am 17. 1. 06. 35 Jahre alter Mann. Hauptbefund: Lungenschwindsucht. Tod im Coma diabeticum. Starke Abmagerung. Gallertartig atrophisches Fettgewebe. Pankreas mit normalen, vielleicht an Zahl etwas verringerten Langerhansschen Inseln. Leber-, Pleura-, Halsdrüsen-Tuberkulose. Glatte Atrophie des Zungengrundes. Braune Atrophie des Herzens.

Speicheldrüsen groß, 4,2:2,3:1,0 cm, blaßbräunlichgelb, weich. Kapsel zartweiß. Bei frischer Untersuchung sieht man eine intensive Parenchymtrübung, wenig Pigment, einzelne fettdurchwachsene interstitielle Stellen. Paraffinschnitte zeigen fast kein interstitielles und kein intralobuläres Fettgewebe, dagegen liegen häufig kleine Rundzellenherde in den breiten interstitiellen Bindegewebszügen. Die Zellkerne der Drüsenepithelien sind überall gut erhalten, wenig Tubuli befinden sich im Sekretionszustande.

6. Fall (105), seziert am 14. 4. 06. 47 Jahre alter Mann. Hauptbefund: Lungentuberkulose. Fettleber. Parenchymatöse Nephritis, fettige Herzmuskelentartung. Atrophie des Pankreas (ganz klein, derb, breite fibröse Septen zwischen den Lobuli).

Speicheldrüsen blaßgelb, Kapsel zartweiß, anämisch, groß 4,2:2,3:1,0 cm, weich, bei frischer Untersuchung sind bei spärlicher interstitieller Fettgewebsbildung viele schwärzlich erscheinende Lobuli zu sehen, die bei Essigsäure-Zusatz dunkel gekörnt bleiben. Neben einigen Gefäßen liegen Rundzellenhaufen. In Paraffinschnitten fallen bei geringem interstitiellem und mäßig starkem intralobulärem Fettgewebe die außerordentlich vielen im Sekretionsstadium befindlichen Tubuli auf. Die Kerne der Zellen sind gut erhalten, zum Teil platt an die Wand gedrückt gegen die Basis der Zelle, der Leib solcher Zellen enthält viele Tröpfchen und ist mit Schleim gefüllt. In den breiteren Septen liegen spärlich um größere Venen herum einige Rundzellenherde.

7. Fall (110), seziert am 13. 7. 06. 68 Jahre alter Mann. Hauptbefund: Arteriosklerose, fibrinöse Pneumonie, Pleuritis, chronische interstitielle und parenchymatöse Nephritis, Pankreas-Zirrhose.

Speicheldrüsen groß, 4,2:2,7:1,0 rechts und 3,7:2,2:1,1 links, braun, weich. Kapsel blaßgrauviolett. Bei frischer Untersuchung sieht man überall dunkel gekörnte Epithelzellen mit Pigment, zwischen den Lobuli nur wenige Fettzellen, keine intralobuläre Ersetzung der Tubuli durch Fettgewebe. Sehr dicke Septen mit dick- und starrwandigen Arterien und mit engem Lumen liegen überall neben den wohlerhaltenen, mit normalem Epithel ausgekleideten Speichelgängen. In Paraffinschnitten ist das interstitielle Fettgewebe etwas reichlicher zu finden als bei frischer Untersuchung, es liegt in den breiten, derben Septen. Intralobuläres Fettgewebe findet sich gar nicht, dagegen viele Tubuli im Sekretionsstadium. Die Zellen sind überall gut erhalten, keine Rundzellenherde in den Drüsen.

8. Fall (119), seziert am 18. 10. 06. 49 Jahre alte Frau. Hauptbefund: Nephritis, Urämie, Fettembolie der Lungen. Pankreas rötlichgelb, weich. Rote Induration der Lungen. Milzinfarkt. Speicheldrüsen groß, 3,9:2,8:1,4 cm, weich, gelblichweiß. Läppchen stellenweise nicht mehr vorhanden. Viel interlobuläres und intertubuläres Fettgewebe. Viele Tubuli schwärzlich, gelbes großscholliges Pigment in den Duktusepithelien. Mit Essigsäure bleibt in den basalen Teilen vieler Zellen eine dunkel erscheinende feine Körnung (Fett) zurück. In Schnitten sieht man neben deutlichem Läppchenbau an mehreren Stellen grünlichgrau transparente, mehr homogene Herde. Mit Essigsäure sind auch hier noch Kerne zu erkennen, mit Hämatoxylin zu färben, aber das Protoplasma zeigt hier eine dichtere Körnung, die ohne Farbe, mit Essigsäure nicht verschwindet (Fett). In einzelnen kleinen Blutgefäßen liegen hyaline Gerinnsel von starkem Glanz, von der Farbe roter Blutkörperchen, 3 bis 4mal so lang.

Das Pankreas zeigte in diesem Fall totale Verfettung der Parenchymzellen, die Langerhansschen Inseln waren frei von Fett. Glykogen nicht in den Zellen nachzuweisen.

9. Fall (109), seziert am 10. 7. 06. 30 Jahre alter Mann. Hauptbefund: Parenchymatöse Nierenentzündung (Glykogenablagerung). Frische Lungentuberkulose. Tod im Coma diabeticum. Pankreas 15 cm lang, 2½ cm breit, 1½ cm dick, graurot, ziemlich schlaff.

Speicheldrüsen blaß, gelbrosa, Kapsel rot. Weiche Konsistenz. 3,3:2.3:1,3 cm, zeigt schon bei frischer Untersuchung eine starke Fettdurchsetzung.

In Paraffinschnitten sieht man eine ganz ungewöhnlich starke intralobuläre Fettersetzung vieler Tubuli, weniger stark ist die Fettgewebsbildung im interlobulären Bindegewebe. In den zarten Septen verlaufen blutgefüllte Venen. Sekretionszustände sind kaum an den Tubuli zu finden. Dagegen sind in zystisch erweiterten kleinen Speichelgängen Leukocyten mit gelappten Kernen in größerer Zahl anzutreffen. Herdweise sind die Tubulusepithelien stark getrübt. Einige Herde haben Ähnlichkeit mit den Langerhansschen Inseln des Pankreas: die Stellen sind heller, der Leib der Zellen ist klarer, ihr Kern weniger dicht, die tubuläre Struktur ist aufgehoben, die Zellen bilden leberzellenähnliche Balken, sind polygonal, z. T. von der Wand gelöst, ihr Kern ist eher kleiner als in den normalen Epithelien mit dunklerem Leib.

10. Fall (120), seziert am 22. 10. 06. 28 Jahre alter Mann. Hauptbefund: Syphilis secund., Soor des Ösophagus und im Magen. Speicheldrüsen ziemlich groß und weich, 3,8:2,8:1,3 cm. Kapsel hochrot. Sehr viel interstitielles Fettgewebe, daneben Rundzellenherde, Tubuli getrübt, durch Essigsäure aufzuhellen. Pankreas klein, an einigen Stellen Fettgewebsnekrose.

Ein einheitliches Resultat ließ sich bei der Verschiedenheit der Ätiologie um so weniger erwarten, als aus den vielen Untersuchungen der letzten Jahre über die Strukturänderungen des Pankreas bei Diabetes hinreichend bekannt ist, wie verschiedenartige, z. T. geradezu sich widersprechende Befunde in bezug auf das interstitielle Gewebe, die Langerhansschen Inseln, die Parenchymzellen, die Weite der Drüsenausführungsgänge sich ergeben haben. Trotzdem ist bei diesen wenigen Untersuchungen eins auffällig: das ist das starke Durchwachsensein der Drüse mit Fettgewebe. Bald liegt dasselbe nur interlobulär reichlicher angehäuft als gewöhnlich, bald findet es sich in bandförmigen Ketten auch zwischen die einzelnen Tubuli vorgeschoben, endlich gibt es Fälle, bei denen es sogar in die Läppchen dringt und ganze Beeren derselben

erfüllt, d. h. mit anderen Worten: wo Fettgewebe ist, kann kein Drüsengewebe sein, das Drüsengewebe ist durch Fettgewebe ersetzt worden, es besteht somit eine Atrophie des Drüsengewebes. In 4 Fällen ist die Fettgewebsbildung inter- und intratubulärer Natur außerordentlich stark ausgesprochen, in 3 Fällen findet sich nur intertubuläres Fettgewebe, in einem Fall ist von abnormer Fettgewebsbildung nichts zu finden: das ist der Fall 102 (5), bei welchem auch das Pankreas fast normales Verhalten aufweist. Die übrigen 9 Fälle sind sämtlich durch Pankreasatrophie bezw. Fettdurchsetzung ausgezeichnet, so daß also hier die Submaxillaris-Veränderungen mit denen des Pankreas einigermaßen korrespondieren. Aus den wenigen Befunden läßt sich noch keine definitive Schlußfolgerung ziehen in bezug auf den Fettgewebsreichtum der Drüsen bei Diabetes, — so viel kann aber schon jetzt gesagt werden: wenn Diabetes vorliegt, so ist eine Fettdurchsetzung der Submaxillaris wahrscheinlich auch vorhanden.

Die Parenchymzellen der Drüsen sind dabei wenig auffällig verändert, im ganzen wenig angegriffen, die Kerne stets färbbar, aber das Protoplasma feinkörnig getrübt, oft in ausgedehnten Bezirken, die Körnchen bleiben bei Essigsäure- und Natronlauge-Zusatz unverändert, sind farblos, lassen sich also als ein Zeichen des Beginns einer fettigen Entartung auffassen. In 2 Fällen findet sich daneben noch Pigment in den Zellen. In allen 10 Fällen ist die Konsistenz der Drüsen als weich bezeichnet. Das liegt weniger an der parenchymatösen Degeneration, die erst im Anfang der Entwicklung steht, als vielmehr an der interstitiellen Fettmenge.

In dritter Linie interessierten mich diejenigen Fälle, bei denen ein Krebs in den oberen Verdauungswegen vorhanden war, also hauptsächlich die Speiseröhren- und Magenkarzinome, ihnen schließe ich die Darm- und einige weiter abgelegene, nicht mit dem Sekret der Speicheldrüsen in direkte Berührung kommende Geschwülste an.

IIIa. Speiseröhrenkrebs.

1. Fall (11), seziert am 25. 2. 02. 66 Jahre alte Frau. Hauptbefund: Carcinoma ulcerosum oesophagi, Metastasen in den rechten

Supraklavikulardrüsen. Beiderseits Unterlappenpneumonie, Abszeß in der linken Lunge. Pleuritis fibrinosa recens. Macies universalis.

An der Bifurkation der Trachea findet sich auf der Hinterseite des Ösophagus ein fast zirkumferentes, 4 cm langes Geschwür mit ulzerösem, graugrünem Grund und weißen, wallartig erhabenen Rändern. Oberhalb des großen ein kleineres, pflaumenkerngroßes von ähnlicher Beschaffenheit.

Die Speicheldrüsen sind groß, derb, blaßgelb, fleckig, Kapsel anämisch, Kapselfett zitronengelb. Bei frischer Untersuchung zeigt sich eine Fettmetamorphose der Epithelzellen, wenige interstitielle Fettzellen, gelbbraunes und braunrotes Pigment, einige interstitielle Rundzellenherde. Ausstrichpräparate enthalten viele eosinophile Leukocyten.

In Paraffinschnitten erkennt man, daß zahlreiche gelapptkernige Leukocyten das Drüsengewebe durchsetzen, sie finden sich im interstitiellen Gewebe in größeren Mengen, aber auch zahlreich im Epithel der Ausführungsgänge, sowie im Lumen derselben. Viele Tubuli haben nur noch degenerierte Zellen mit trübem Protoplasma, Fetttropfen im Leibe, nicht mehr färbbaren Kern.

2. Fall (38), seziert am 30. 5. 02. 62 Jahre alter Mann. Hauptbefund: Phthisis pulmonum ulcerosa. . Carcinoma multiplex oesophagi, Metastasen der Trachea, Bronchien, Herzspitze. Braune Atrophie des Herzens. Pleuritis chronica tuberculosa.

Speicheldrüsen klein, weich, saftreich, bräunlichgelb, Kapsel rot mit nur spärlichen gefüllten Gefäßen. Frisch ist eine Trübung und Körnung der Epithelzellen zu sehen, viel Pigment (kleinste gelbe Körner) liegt in den Tubuli, wenig gröberes in den Ausführungsgangs-Epithelien, reichlich interstitielles Fettgewebe, intratubulär ist wenig Fett vorhanden. Das interstitielle Gewebe zeigt viele dicht nebeneinander liegende Spindelzellen und dicke Fasern.

In Paraffinschnitten sind in großer Ausdehnung die Drüsenepithelien kernlos, ganze Tubuli erscheinen homogen, gleichsam hyalin degeneriert, an Stelle der Tubuli sieht man an vielen Orten Fettgewebe liegen, ebenso finden sich im interstitiellen Gewebe reichliche Fettgewebsanhäufungen, an einigen Stellen dickfaseriges Bindegewebe.

3. Fall (46), seziert am 21. 6. 02. 57 Jahre alter Mann. Hauptbefund: Carcinoma ulcerosum oesophagi. Haemorrhagia permagna. Sanguis in ventriculo. Anaemia universalis. Emphysema pulmonum. Bronchitis purulenta. — 11 cm abwärts vom Kehlkopfeingang findet sich ein die ganze Zirkumferenz der Speiseröhre einnehmendes, 9—11 cm langes Geschwür, welches z. T. jauchig zerfallen ist, die Ränder setzen sich in ziemlich scharfem Wall nach oben und unten gegen das gesunde Gewebe ab. Oberhalb und unterhalb des Geschwürs beträgt die Weite der Speiseröhre 6 cm.

Speicheldrüsen: 4,7:2,6:1,4 cm (rechts) und 4,2:2,8:2,1 cm (links), anämisch, blaß gelbweiß, Kapsel weiß. Konsistenz ziemlich derb, saftreich. Frisch zeigt sich wenig interstitielles Fettgewebe, die Tubuli etwa

zur Hälfte ihrer Zahl in Fettmetamorphose, schwärzlich, mit Essigsäure unverändert, keine Kerne in den degenerierten Zellen. In den Epithelien der Duktus liegt sehr spärlich hellgelbes Pigment, in Paraffinschnitten ist nichts mehr davon zu erkennen.

4. Fall (59), seziert am 21. 7. 02. 31 Jahre alter Mann. Hauptbefund: Carcinoma ulcerosum gangraenosum oesophagi, Nieren-, Leber-, Knochenmetastasen. Anaemia cordis. Hypostasis et oedema pulmonum. Die Speiseröhre ist in der oberen Region bezw. oberhalb der Kreuzung mit der Luftröhre etwas hypertrophisch, dilatiert. An der Kreuzungsstelle gelangt man in eine gangränös zerfallene Geschwulst von 10 cm Länge, 8 cm Breite. Die Geschwulst ist mit beiden Lungen fest verwachsen.

Speicheldrüsen klein, blaßbraungelb, ziemlich derb, Kapsel anämisch. Frisch zeigt sich, daß viel interstitielles Fettgewebe vorhanden ist, dagegen ist keine deutliche azinöse Struktur zu erkennen. Blaßgelbes Pigment liegt in den starkgetrübten, gekörnten Epithelzellen, mit Essigsäure läßt sich das meiste der Trübung aufhellen. In Paraffinschnitten tritt das reichliche interstitielle Fettgewebe besonders deutlich hervor, am auffälligsten ist hier jedoch das Verwaschensein der azinösen Zeichnung infolge starker Vermehrung der interstitiellen bindegewebigen Spindelzellen, welche die noch vorhandenen, aber schwer erkennbaren Drüsenläppchen ziemlich dicht umgeben.

5. Fall (68), seziert am 4. 8. 02. 43 Jahre alter Mann. Hauptbefund: Carcinoma ulcerosum cardiae, Metastasen in den retrogastrischen Lymphdrüsen. Vulnus laparotom. Peritonitis purulenta universalis. Fistula ventriculi gastrotomic. Dilatatio cordis. — An der Cardia sitzt eine derbe, ringförmige, die Eintrittsstelle des Ösophagus umgreifende Geschwulst, welche oberflächlich ulzeriert ist und den Ösophagus derartig verschließt, daß er nur etwa für einen dünnen Bleistift durchgängig ist. Die Geschwulst setzt sich nach hinten auf die retrogastrischen Drüsen fort.

Speicheldrüsen mittelgroß, 3,8:2,3:1,9 cm, blaß, gelbweiß, mittelweich, ziemlich fettreich, Kapsel weiß. Bei frischer Untersuchung fällt das viele interstitielle Fett besonders auf, daneben reichlich dunkle Bezirke, die mit Natronlauge bis auf hellgelbes, kleinkörniges, intratubulär gelegenes und goldgelbes gröberes, in den Duktusepithelien befindliches Pigment aufgehellt werden. In Ausstrichpräparaten sind keine eosinophilen Leukocyten zu finden.

In Paraffinschnitten ist z. T. die normale Drüsenstruktur die vorherrschende, nur einzelne Epithelien haben hier und da einige blasige Räume in ihrem Leibe, die auf Fett hindeuten, dagegen ist an solchen Stellen von interstitieller Fettgewebsbildung keine Spur vorhanden. Etwas anderes sind die zahlreichen, im Sekretionsstadium befindlichen Drüsenzellen, die dem ganzen Bilde einen hellen Ton verleihen. An anderen Stellen liegt reichlich Fettgewebe zwischen den Drüsenläppchen.

6. Fall (76), seziert am 14. 10. 02. 57 Jahre alter Mann. Hauptbefund: Carcinoma oesophagi. Retroperitonäaldrüsen-Metastasen. Gan-

graena pulmonum. Atrophia universalis, Macies. Der Ösophagus zeigt bei seinem Durchtritt durch das Zwerchfell dicht oberhalb der Kardia eine Verengerung, durch welche die Schere noch leicht hindurchgeführt werden kann. Aufgeschnitten zeigt der Ösophagus Längsfalten von weißgelber Farbe, weicher Konsistenz, höckeriger Beschaffenheit. Am unteren Rande des engen Stückes ist die Schleimhaut gerötet, leicht ulzeriert.

Speicheldrüsen klein. 3,6:2,6:0,8 cm, braungelb, trocken, hart, Kapsel rötlich. Frisch sieht man viel interstitielles und intrazelluläres Fett, ebenfalls sehr reichliches Pigment. Wenig eosinophile Leukocyten finden sich in Ausstrichpräparaten. Das viele Pigment ist auch in Paraffinschnitten gut zu erkennen, die Löcher an Stelle des ausgefallenen Fettes durchsetzen in großer Zahl das ganze Präparat.

Im ganzen läßt sich ein übereinstimmender Befund im Verhalten der Drüsen beim Speiseröhrenkrebs nicht feststellen, abgesehen davon, daß allgemeine Atrophie auch zur Drüsenatrophie und -pigmentierung sowie zum Fettersatz des zugrunde gegangenen Gewebes führt, ein Verhalten, das auch an anderen Organen zu konstatieren ist, so z. B. bei der sog. kompensatorischen Hypertrophie des Hilusfettgewebes in der Niere. Außerdem findet man bei stärkeren Eiterungen, Gangrän, eine Einwirkung auf das Drüsenparenchym, eine trübe Schwellung des Protoplasmas, einen Zustand, den man früher als frische parenchymatöse Entzündung bezeichnet hat. Aber auch chronische, mit Degeneration der Epithelzellen einhergehende Schädigungen der Drüsen liegen vor, Pigmentierung, Verfettung, Kernschwund, hyaline Beschaffenheit, alles Folgezustände, die an den Parenchymzellen der großen Bauchdrüsen seit langem bekannt sind. Direkten Einfluß auf die Struktur der Drüsen kann im 1. Falle (11) nur der Eiterung, nicht dem Krebs beigemessen werden, ebenso ist die reichlichere Bindegewebsentwicklung im 2. und 4. Fall (38 u. 59) nicht eine Folgeerscheinung des Krebses, sondern als Vakatwucherung nach Schwund der Drüsenzellen aufzufassen. Die Größe der Drüsen ist ebenso wechselnd wie ihre Konsistenz, ihr Saftreichtum nimmt mit der Weichheit des Organs zu, doch spielt bei der Bestimmung der Härte auch der Fettgewebsgehalt eine wichtige Rolle, so daß anscheinend widersprechende Befunde durch die verschiedene Stärke der Komponenten einigermaßen zu erklären und zu verstehen sind.

Im Anschluß an den Speiseröhrenkrebs nahm ich 17 Fälle von Magenkrebs zur Untersuchung vor. Im folgenden gebe ich kurz die Hauptbefunde, ohne jedesmal der Paraffinpräparate Erwähnung zu tun, falls sich nicht etwas von der frischen Untersuchung Abweichendes ergeben hat. Die Deckglastrocken-Präparate erwähne ich nur dann, wenn sie gut gelangen und eine sichere Diagnose zulassende Resultate ergaben.

IIIb. Magenkrebs.

1. Fall (27), seziert am 10. 4. 02. 62 Jahre alter Mann. Hauptbefund: Carcinoma ventriculi ulcerosum. Metastases peritonaei et glandul. mesaraic. Atrophia fusca hepatis. Ascites. Aortitis chronica deformans. Struma. — Magen klein, fest eingebacken zwischen karzinomatösen Drüsen- und Geschwulstknoten. Magenwände stark verdickt, sehr derb, in der Mitte der Vorderseite in der Nähe der großen Kurvatur eine mit weichen, zottigen Massen bedeckte Fläche von Talergröße, Muscularis stark verdickt, von glasig transparentem Aussehen. Speicheldrüsen klein, blaßgelblich, anämisch, trocken, hart. Viel Fettmetamorphose der Epithelien und reichlich interstitielles Fettgewebe. Wenig Pigment in den Drüsenzellen und den Duktusepithelien.

2. Fall (31), seziert am 5. 5. 02. 42 Jahre alter Mann. Hauptbefund: Carcinoma ventriculi ulcerosum antri pylorici et pancreatis, Murphy-Operation: Fistula gastrojejunalis. Medulläre Lebermetastasen. Macies universalis.

Speicheldrüsen groß, blaßgelb, trocken, Kapsel anämisch. Viel interstitielles Fettgewebe, wenig intrazelluläres Pigment. Fetttropfen in den Epithelzellen reichlich, allgemeine Trübung der Zellen, die nach Essigsäurezusatz schwindet. Im Deckglastrockenpräparat sind keine eosinophilen Zellen zu sehen. In Paraffinschnitten erkennt man von dem Pigment gar nichts mehr. Die Stellen des interstitiellen Fettgewebes sind von blasigen leeren Räumen eingenommen, in den Zellen der Tubuli sind die blasigen Einlagerungen als Ort des extrahierten Fettes aufzufassen. Die Kerne der Zellen haben sich überall gut gefärbt, die Läppchenabgrenzung ist aber undeutlich.

3. Fall (35), seziert am 24. 5. 02. 58 Jahre alter Mann. Hauptbefund: Carcinoma medullare partim ulcerosum pylori et partis pylorici ventriculi. Lymphadenitis carcinomatosa regionis ventriculi. Atrophia fusca cordis. Endocarditis verrucosa mitralis. Nephritis chronica interstitialis calculosa.

Speicheldrüsen groß, gelb, mäßig feucht, weich. Kapsel anämisch. Starke Fettdurchsetzung. Reichlich gelbes Pigment, sowohl in den Drüsenzellen als in den Epithelien der Ausführungsgänge. Die Drüsenzellen sind kaum gekörnt, wenig getrübt, werden mit Essigsäure aufgehellt, um

die Speichelgänge liegen größere Rundzellenanhäufungen mit gleichmäßig runden Kernen.

4. Fall (42), seziert am 13. 6. 02. 54 Jahre alter Mann. Hauptbefund: Carcinoma ventriculi, Lebermetastasen. Thrombosis venae portarum. Pneumonia aspirator. dextra. Blut in der Bauchhöhle (etwa 3 Liter). Icterus et anaemia universalis. — An der hinteren Magenwand sitzt ein großwalnußgroßer, zottigzerfallener, mißfarbener, breitbasiger Tumor, gegenüber an der Vorderwand ein ähnlicher bohnengroßer. Lymphgefäße der Serosa an beiden Stellen krebsig infiltriert, Blutgefäße stark gefüllt.

Speicheldrüsen groß, 4,5:3.3:0.8 die rechte, 4,3:3,0:1,1 die linke, fettreich, weich, Kapsel blutreich. Viel interstitielles Fett. Sehr viel hellgelbbraunes Pigment in den Duktus, viel hellbraunes Pigment in den Tubuli, die teilweise schwärzlich getrübtes, gekörntes Protoplasma in ihren Zellen zeigen. Nach Essigsäurezusatz tritt keine Veränderung oder Aufhellung ein. In Paraffinschnitten fällt die blasige Beschaffenheit der Drüsenzellenkerne auf, welche keine Kernstruktur, sondern ein farbloses Innere zeigen, dagegen liegen an verschiedenen Stellen Haufen von Chromatinklümpchen, die aus einer Quelle, aus einer zersprungenen Zelle, herzustammen scheinen. Die Blutgefäße sind erweitert und stark mit Blut gefüllt.

5. Fall (44), seziert am 17. 6. 02. 33 Jahre alte Frau. Hauptbefund: Carcinoma ventriculi gangraenosum in colon transgressum. Metastases hepatis et glandul. retroperitonaeal. Gangraena incip. lobi infer. pulmon. sin. Nephritis parenchym. gravis. — Ein den ganzen Magen umziehender, etwa handbreiter, bis 2 cm über das Niveau der Schleimhaut sich erhebender Tumor, der an seiner ganzen Oberfläche geschwürig zerfallen, tief zerklüftet ist und ein jauchiges, mißfarbenes Aussehen zeigt. Nach dem Fundus zu ohne scharfe Grenze sich verlierend, nach dem Pylorus zu bildet der Muskelring mit erhaltener Schleimhaut die scharfe Grenze des Krebses.

Speicheldrüsen klein, 3,4:2.3:1,1 cm, blaßbraun, trocken, ziemlich derb, Kapsel anämisch weiß. Wenig interstitielles Fettgewebe, geringe Trübung der Zelleiber, hellgelbes Pigment in den Duktusepithelien. In Paraffinschnitten sieht man noch einige Pigmentschollen im Duktusepithel, interstitielles Fettgewebe ist nicht viel vorhanden. Drüsenzellen gut erhalten, viele im Sekretionsstadium. Zwischen den Lobuli befinden sich dicke, zellarme Bindegewebssepten.

6. Fall (49), seziert am 27. 6. 02. 53 Jahre alte Frau. Hauptbefund: Carcinoma pylori scirrhosum. Metastases hepatis et glandul. retroperitonaeal. et mesaraic. Fibromyoma uteri. Atrophia granularis renum. Pneumonia lobularis. Pleuritis fibrinosa recens. Atrophia fusca cordis et hepatis.

Speicheldrüsen groß, links (4,5:2,3:0.8), größer als rechts (4,1:1,6:08) braungelb, ziemlich derb. Kapsel anämisch. Sehr viele Tubuli haben ein schwärzliches Aussehen, enthalten feinste Pigmentkörnchen, die durch

Essigsäure keine Veränderung erleiden. Interstitielles Fettgewebe ist spärlich, zwischen den Tubuli liegen Zellen mit großen, dunkelgelben, kugligen Gebilden, in den Duktusepithelien finden sich reichlich Haufen von hellgelbem, klumpigem Pigment. In Paraffinschnitten sieht man wenig interstitielles Fettgewebe, überall gut färbbare Drüsenzellen, vermehrte interstitielle Bindegewebszellen, dazwischen große, gelbbraune, hyaline Klumpen von Kugel-, Oval-, Biskuitgestalt: postmortale Pilzverunreinigung des Präparates.

7. Fall (56), seziert am 12. 7. 02. 53 Jahre alte Frau. Hauptbefund: Carcinoma ventriculi et metastaticum peritonaei. Nephritis chronica. Oedema pulmonum. — An der Cardia befindet sich ein kleinapfelgroßer Tumor von ziemlich weicher Beschaffenheit, der sich vorn bis zur Mitte des Magens als flache Infiltration mit seichten Ulzerationen in der Schleimhaut fortsetzt. An der Kardia verschließt der Tumor den Ösophagus so fest, daß nur eine feine Sonde hindurchgeführt werden kann. Die Serosa der kleinen Kurvatur und Hinterseite des Magens ist mit grauweißen, zentral mit einer Delle versehenen kleinen Tumoren bedeckt.

Speicheldrüsen klein, weißgelb, trocken, ziemlich derb, Kapsel rot. Interstitielles Fettgewebe reichlich. In den Tubuli fast überall Fetttröpfchen. In den Duktusepithelien viel großscholliges, hellgelbes Pigment. In Deckglasausstrichpräparaten sind viele eosinophile Leukocyten zu sehen. In Paraffinschnitten ist mit Ausnahme des Pigments dasselbe zu finden, wie bei frischer Untersuchung, auffällig viele Zellen der Tubuli befinden sich im Sekretionsstadium.

8. Fall (57), seziert am 14. 7. 02. 67 Jahre alter Mann. Hauptbefund: Carcinoma ventriculi, Metastases hepatis, intestini, glandular. retroperitonaeal. et mesaraic. et diaphragmatis. Gangraena pulmonis dextr. Nephritis chronica interstitialis. Perisplenitis callosa. Macies universalis. Magen mit fast zirkumferentem, 2 Finger breit oberhalb des Pylorus sitzendem Tumor, welcher außen derb, an der Schleimhaut ulzeriert ist. Die Lymphdrüsen der Umgebung sind mäßig geschwollen, zeigen auf der Schnittfläche ein medulläres Aussehen.

Speicheldrüsen klein, besonders auffällig ist die Kleinheit der Läppchen, bräunlich-gelb, mäßig feucht, derb. Kapsel blaßrot. Die Lobuli sind vollständig von Fettgewebe umwachsen, wie von Girlanden umgeben, einzelne haben ein schwärzliches Aussehen, das durch Essigsäure wenig aufgehellt wird. Viel gelbes Pigment liegt in den Duktusepithelien. Sehr feinkörniges, hellgelbes in allen Tubuli. In Ausstrichpräparaten sind wenige eosinophile Zellen zu finden. In Paraffinschnitten sieht man innerhalb des sehr ausgebreiteten interstitiellen Fettgewebes die azinöse Struktur der Drüse nur undeutlich an einzelnen Stellen erhalten, es fallen viele kernlose Zellen zwischen den kernhaltigen auf, einige Tubuli haben nur noch eine kernhaltige Zelle (im 10 Mikren dicken Schnitt), während 5 bis 6 Zellen um diese eine herum keine Kerne sehen lassen.

9. Fall (65), seziert am 30. 7. 1902. 53 Jahre alter Mann. Hauptbefund: Carcinoma ulcerosum curvaturae minoris et pylori, metastases

hepatis et glandul. retroperitonaeal. et pleurarum. Dilatatio oesophagi et ventriculi. Induratio pigmentosa et noduli caseosi apic. pulmonum. Oedema pulmonum. Anaemia universalis. Der Magen ist stark ausgedehnt. An der kleinen Kurvatur sitzt eine handtellergroße, zentral wenig ulzerierte Geschwulst, 2 Finger breit von der Kardia entfernt, unscharf in die gesunde Schleimhaut übergehend, umgreift sie nach abwärts ringförmig den Pylorus, der nur für einen Bleistift durchgängig ist. Die Speiseröhre mißt bis 7½ cm im Umfang, der Magen enthält reichlich kaffeesatzähnliche, bräunlichschwarze Massen.

Speicheldrüsen mittelgroß, 3,8:2,6:1,7 cm, blaßgelb, ziemlich feucht, mäßig derb. Kapsel weiß. Wenig insterstitielles Fettgewebe, viel körniges, feines Pigment in den Drüsenzellen. Duktusepithelien ohne Pigment. In Ausstrichpräparaten sind wenig eosinophile Leukocyten zu finden. In Paraffinschnitten sieht man überall gut gefärbte Kerne der Drüsenzellen. Fettgewebe ist nur spärlich vorhanden, auch sind nur wenige Zellen löcherig, d. h. mit leeren Stellen im Protoplasma des Zelleibes versehen. An einigen Orten liegen größere Mengen spindeliger Bindegewebszellen zwischen den Drüsenläppchen.

10. Fall (67), seziert am 1. 8. 02. 56 Jahre alte Frau. Hauptbefund: Carcinoma ventriculi. Gastroenterostomia. Pneumonia aspirat. lobi inferioris utriusque. Atrophia fusca cordis. Hypoplasis lienis. — Magen stark dilatiert, an der Pars pylorica der großen Kurvatur ist eine Dünndarmschlinge frisch angenäht, die Nähte halten bei Wassereingießen, vor dem Pylorus befindet sich ein talergroßer Schleimhautdefekt, welcher von weißen, dicken, ziemlich derben, leicht erhabenen, nach der Schleimhaut hin scharf begrenzteu Rändern umgeben ist. Einzelne Lymphdrüsen an der kleinen Kurvatur in der Nähe der Kardia vergrößert, weiß, derb.

Speicheldrüsen klein, 3,5:2,3:1,2 cm, gelblich, trocken, Kapsel fast weiß, anämisch. Sehr wenig interstitielles Fettgewebe. Überall besteht eine schwärzliche, starke Trübung der Zellleiber, die durch Essigsäure wenig aufgehellt wird. In Ausstrichpräparaten treten die vielen eosinophilen Zellen auffällig hervor. In Paraffinschnitten ist außer der Fettarmut und den trüben, gekernten Zellleibern noch zu bemerken, daß viele Ausführungsgänge erweitert sind und einige unregelmäßig geformte Kalkkonkremente in ihrem Lumen liegen haben. Rundzellen um die Speichelgänge sind nirgends in größerer Menge vorhanden, auch ist eine Verdickung des interstitiellen Gewebes nirgends zu erkennen, bei der frischen Untersuchung schienen einige um die großen Ausführungsgänge liegende Rundzellenhaufen vorhanden zu sein.

11. Fall (70), seziert am 11. 8. 02. 62 Jahre alter Mann. Hauptbefund: Carcinoma ventriculi ulcerosum, metastases glandul. region. pyloric. et omenti. Gastroenterostomia. Cholecystitis suppurativa, dilatatio cordis. Oedema et hyperaemia pulmonum. — Magen von mittlerer Weite, am Pylorus sitzt ein oberflächlich vernarbtes Geschwür, das als Geschwulst ringförmig den Pylorus umgibt und fast vollständig verschließt, so daß

nur noch mit Mühe eine Sonde hindurchgeführt werden kann. Die Pylorusmuskulatur ist stark verdickt, bis auf 1 cm, von weißlichen Streifen durchsetzt. Die Lymphdrüsen der Pylorusgegend sind weißlich infiltriert.

Speicheldrüsen klein, 3,4:2,6:1,1, ikterisch, zitronengelb, trocken. Sehr viel interstitielles Fettgewebe, in den Zellen sehr wenig Körnchen und fast gar kein Pigment in Körnern, einzelne Läppchen enthalten nur Zellen mit Fetttröpfchen. In Paraffinschnitten fällt das reichliche interstitielle Fettgewebe auf, das ganze Drüsenläppchen ersetzt. Innerhalb einiger Zellen sieht man blasige, leere Räume (Fett). Die interstitiellen Bindegewebszellen sind an einigen Stellen vermehrt, kleine Rundzellenhaufen liegen hie und da im Gewebe verstreut. In Ausstrichpräparaten sieht man nur spärlich eosinophile Leukocyten.

12. Fall (75), seziert am 8. 10. 02. 44. Jahre alter Mann. Hauptbefund: Carcinoma ventriculi ulcerosum, metastatic. glandul. retroperitonaeal. Enteritis follicularis recens. Gastritis parenchymatosa. — Der ganze Magen ist in eine solide, derbe, graurötliche Geschwulst verwandelt, nur der äußerste Fundusteil läßt noch ein Lumen von außen fühlen, seine Wand ist ebenfalls derb verdickt. Lymphdrüsen zwischen großer Kurvatur und Colon transversum mit bis pflaumengroßen Tumormassen durchsetzt.

Speicheldrüsen groß, flach, 3,6:3,0:1,0 cm, kuchenförmig, anämisch, blaßrosagelb. Auf frischen Schnitten ist nur wenig Pigment und fast gar kein Fett, weder interstitielles Gewebe noch Tropfen in den Zellen, zu erkennen. In Ausstrichpräparaten sieht man nur wenige eosinophile Leukocyten. In Paraffinschnitten sind die Zellkerne überall gut färbbar, keine besonderen Veränderungen.

13. Fall (79), seziert am 2. 12. 02. 54 Jahre alte Frau. Hauptbefund: Carcinoma gelatinosum ventriculi. Perigastritis carcinomatosa retrahens. Metastases carcin. hepatis. et glandul. retrogastric. et retroperitonaeal. — Der ganze Pylorusteil des Magens ist bis auf eine kleine Rinne an der kleinen Kurvatur von einem fungösen Tumor eingenommen, der zentral mit übelriechenden Fetzen bedeckte Krater der ulzerierten Geschwulst reicht in die Tiefe der Magenwand fast bis auf die Serosa des damit verwachsenen Colon transversum hinab. Die Retroperitonäaldrüsen bilden, einzelne bis kirschkerngroß geschwollen, ein zusammenhängendes Paket, sind ebenso wie der Rand der Geschwulst auf dem Durchschnitt gallertig.

Speicheldrüsen klein, blaß, bräunlichgelb, trocken, Kapsel anämisch, weißlich. In Paraffinschnitten fällt das reichliche interstitielle Fettgewebe auf, das die Septen begleitet und einzelne Tubuli vollkommen substituiert hat. Die Zellen sind, soweit sie erhalten sind, alle mit deutlichen, gut färbbaren Kernen versehen, in ihnen liegt sehr reichlich gelbbraunes amorphes, feinkörniges Pigment, in den Duktusepithelien nichts Besonderes.

14. Fall (82), seziert am 17. 1. 03. 36 Jahre alter Mann. Hauptbefund: Ulzeriertes Karzinom der Pylorusgegend. Krebsige Infiltration der

retrogastrischen und retroperitonäalen Drüsen. Atrophia fusca cordis. Oedema pulmonum. Hämorrhagischer Infarkt der Milz. — Magen ziemlich stark erweitert, an der großen Kurvatur sitzt 1½ cm vor dem Pylorus eine gänseeigroße Geschwulst, die den Pylorusteil ringförmig umgreift und nur ein 1½ cm breites Stück der Schleimhaut an der kleinen Kurvatur unberührt läßt. Der vordere Teil der Geschwulst sitzt der Schleimhaut pilzförmig auf, der hintere Abschnitt ist größtenteils an der Oberfläche zerfallen, die Mitte wird von jauchigen abgestorbenen Gewebsfetzen eingenommen, ringsum ist der wallartige Rand weißlich infiltriert.

Speicheldrüsen klein, blaßgelb, derb, Kapsel anämisch. Interstitielles Fettgewebe wenig reichlich, Pigment in den Zellen in sehr geringer Menge vorhanden. Die Präparate zeigen weder nach der frischen Untersuchung noch nach der Einbettung irgendwelche Besonderheiten.

15. Fall (83), seziert am 19. 1. 03. 34 Jahre alte Frau. Hauptbefund: Carcinoma medullare ventriculi. Metastases glandul. retrogastric. et retroperitonaeal. Infiltratio carcinomatosa durae matris, medullae femoris, retinae. Atrophia fusca cordis. Oedema pulmonum. Marasmus universalis. — Magen in allen seinen Dimensionen stark verkleinert, zeigt eine flache, in den oberen Teilen durchscheinende, in den tieferen Teilen oberhalb der bis 1 cm dicken Muskularis markig weiße, unregelmäßig höckerige, nur an ganz kleinen Stellen ulzerierte Geschwulst. Der Fundus allein ist frei.

Speicheldrüsen 3,4:2,0:1,3 cm, blaßgelblich, saftreich, weich. Kapsel ganz anämisch. Wenig interstitielles Fettgewebe, dagegen viel intrazelluläres Pigment.

16. Fall (86), seziert am 1. 5. 03. 70 Jahre alter Mann. Hauptbefund: Kardiakarzinom mit Leber- und Mesenterialdrüsen-Metastasen. — Von der Kardia bis zur Magenmitte reichende, dorthin sich allmählich verlierende markige Schwellung der Schleimhaut, im Zentrum der Schwellung an der kleinen Kurvatur eine Ulzeration mit rötlichen, wulstigen Rändern. Muskulatur verdickt. In der Leber zahlreiche bis walnußgroße Knoten, retroperitonäale und retrogastrische Drüsen krebsig infiltriert.

Speicheldrüsen flach und groß, 4,0:3,0:1,3 cm, blaß, weißgelb, anämisch, derb, Kapsel weiß. Sehr wenig interstitielles Fettgewebe, die Tropfen liegen in den Zellen zu mehreren feinen oder einer größeren und mehreren kleinen Blasen (atrophisches Fettgewebe). In den Drüsenzellen findet sich sehr viel ganz feinkörniges Pigment. In Ausstrichpräparaten sieht man viele eosinophile Leukocyten.

17. Fall (92), seziert am 4. 6. 03. 60 Jahre alter Mann. Hauptbefund: Carcinoma medullare ventriculi. Atrophia fusca cordis. Bronchitis chronica et Bronchopneumonia. Endoaortitis chronica deformans. Nephritis chronica interstitialis. — An der kleinen Kurvatur des Magens sitzt eine markige, weiße, zentral zerfallene, handtellergroße Geschwulst. 1½ cm vom Pylorus, 3 cm vom Ösophagus entfernt.

Speicheldrüsen klein, 2,7:2,4:1,8 cm, braun, derb, Kapsel anämisch, weiß. Wenig interstitielles Fettgewebe, sehr viel Pigmentkörnchen in den Drüsenzellen, deren Kerne alle wohl erhalten und gut zu färben sind.

Die charakteristischen Eigenschaften, die bei anderen Organen kachektischer Menschen durch Bildung metabolischen Pigments in den Drüsenzellen sich kennzeichnen, sind hier bei den Speicheldrüsen nur in der Hälfte der Fälle zu finden gewesen, ein weiteres, die Atrophie eines Organs anzeigendes Symptom, die kompensatorische interstitielle Fettgewebsentwicklung bei Drüsenschwund, war ebenfalls nur in 8 Fällen zu beobachten, 3mal in ganz hervorragend auffälliger Weise. Schon makroskopisch klein war die Drüse in 9 Fällen, hart in 8, wenig saftreich in 8 Fällen, eine Trübung der Parenchymzellen mit Verfettung wurde ebenfalls 8mal notiert, eine Zunahme eosinophiler Zellen in den Ausstrichpräparaten 3mal. 3mal war eine Bindegewebsvermehrung nachzuweisen, 1mal Nekrose der Zellen in den Drüsenschläuchen, 1mal Kalkkonkretionen. Eine stete Kombination dieser Eigenschaften ist aber keineswegs vorhanden, es finden sich die mannigfachsten Zusammensetzungen, so daß von einer einheitlichen Veränderung der Drüsen beim Magenkrebs füglich nicht gesprochen werden darf, ebensowenig wie beim Speiseröhrenkrebs, wenn auch Zeichen der Atrophie in der Mehrzahl der Fälle bald in der einen, bald in der anderen Form zu bemerken waren. —

Ergaben diese beiden Gruppen krebsiger Erkrankung also nicht die erwarteten Resultate, wie sie so überraschend schön beim Amyloid und Diabetes beobachtet werden konnten, so konnte bei Krebs weiter abliegender Teile des Verdauungstraktus, die mit der Speichelabsonderung keine direkten Berührungsstellen hatten, um so weniger Einheitlichkeit der Veränderungen erhofft werden.

3 Darmkrebse (Fall 66, 74, 80) zeigten zwar eine Kleinheit der Drüsen, Fettarmut, aber eine bedeutende Verschiedenheit im Pigmentgehalt. 4 Hals- und Brustkrebse (Fall 3, 8, 17, 29) ergaben schon in bezug auf die Größe und Konsistenz abweichende Befunde, ebenso 2 der Bauchorgane (Fall 48, 52), 4 allgemein den Körper durchsetzende maligne Lymphome bezw. Sarkome (Fall 18, 23, 34, 122) gingen mit auffälliger Weichheit und großem Saftreichtum der Drüsen einher; dabei fanden sich Rundzellenknoten bis Erbsengröße in 2 der Fälle, aber von einem regelmäßigen Befund in der einen oder anderen Richtung war keine Rede.

XVIII.

Untersuchungen über Tollwut.

Von

Claudio Fermi,

Vorstand des hygienischen und des Pasteurschen Institutes in Sassari.

I.

Die Empfänglichkeit der Muriden der subkutanen Wutinfektion gegenüber.[1])

Die gewöhnlichen Versuchstiere, die bisher zum Studium der Tollwut benutzt wurden (Kaninchen, Meerschweinchen, Hunde, Katzen), sind bekanntlich, und wie wir später sehen werden, den Einspritzungen des fixen Virus auf subkutanem Wege gegenüber fast gänzlich unempfindlich. Nun wäre es aber sehr nützlich gewesen, sowohl in bezug auf die Schutzimpfung und die Behandlung der Tollwut als auch zum Studium der verschiedenen chemischen Agentien auf das Wutvirus, in der Forschung nach letzteren, in sehr verdünnten Flüssigkeiten, oder wenn man an der Anwesenheit des Virus zweifelt, wie im Harn, im Speichel und in den verschiedenen Organen, ebenso bei Forschungen zu diagnostischen Zwecken mit Wutstoff, welcher sich in beginnender Fäulnis befindet, ein dem Wutvirus gegenüber auf subkutanem Wege empfängliches Versuchstier zu haben.

Tiere von solcher Empfänglichkeit auf subkutanem Wege, dem fixen Virus (aus dem Pasteurschen Institute von Sassari) und dem Straßenvirus gegenüber, habe ich schon seit 1900 in den gewöhnlichen Arten von Muriden, wie Mus rattus, Mus decumanus, Mus musculus, und in den weißen Ratten und weißen Mäusen gefunden.[2])

[1]) Eine vorläufige Mitteilung ist in der Riforma Medica, Jahrg. XXI, Nr. 36, erschienen.

[2]) Meine ersten Versuche über die Übertragung der Lyssa auf die Muriden auf subduralem Wege stammen aus dem Jahre 1898 und diejenigen auf subkutanem Wege aus 1899. Siehe hierüber die Dissertation zur Doktorwürde des Kandidaten Guzzardi, die im Hygien. Institut der K. Universität zu Rom im Jahre 1898 abgehalten wurde, und meine zwei Arbeiten: La recettività dei Muridi verso l' infezione ipodermica di virus rabico und Il comportamento del virus rabico e di alcuni microrganismi verso i filtri di carta svedese.

Versuche von anderen Autoren über die Wutübertragung auf die Muriden auf subkutanem Wege vor und nach meinen vorläufigen Mitteilungen, die in der Riforma Medica 1905 erschienen sind, fehlen fast vollständig. Die Versuche von Remlinger,[1]) Carlos França[2]) und von Nicolle et Chaltiel,[3]) Galli-Valerio[4]) sind nur auf subduralem, kornealem und intramuskulärem Wege angestellt.

Die Veröffentlichung von Galli-Valerio erschien später als meine erste vorläufige Mitteilung hierüber, die in der Riforma Medica veröffentlicht ist.[5])

An diesen Tieren habe ich die Wirkungen einer großen Anzahl chemischer Substanzen auf das Wutvirus studieren können.

Ich habe die Virulenz der Zerebrospinalflüssigkeit, des Speichels, des Harns, des Knochenmarkes, des Pankreas etc. wutkranker Tiere studiert, Sekretionen, Auswürfe und Organe, die wegen ihrer toxischen Eigenschaften, den Inhalt an Mikroben, oder der einzuimpfenden Flüssigkeitsmenge durchaus nicht in großer Menge, wie die nötig war, sub dura, hätte ertragen werden können, um endgültige Resultate zu erlangen. Diese für das auf subkutanem Wege eingeführte Wutvirus so empfänglichen Tiere dienten mir auch in den angestellten Forschungen in bezug auf die Schutzimpfung gegen die Tollwut, und zwar weit wirksamer als dies die auf subduralem Wege empfänglichen Tiere getan hätten; vielleicht weil es viel leichter ist, gegen Infektionen auf subkutanem Wege zu immu-

[1]) Remlinger, Soc. de Biol., 1904, Januar 7.

[2]) Carlos França, Revue de med. veterin, Nr. 40, 1905. Arch. d. l'Instit. R. de Bakt. de Camara Pestana, Lissabon, 1906.

[3]) Nicolle et Chaltiel, Annales de l'Institut Pasteur, Jahrg. 1904, S. 644.

[4]) Galli-Valerio, Zentralbl. für Bakt., Abt. I, Bd. XL, 1905, Heft 2.

[5]) Dem Prof. Galli-Valerio war, wie er mir schrieb, meine obengenannte Mitteilung entgangen, und wahrscheinlich fehlte ihm die Zeit, dieselbe in seiner zweiten Veröffentlichung zu erwähnen, was er ganz gewiß würde getan haben, da ich ihm darüber geschrieben habe und meine Arbeit vor der Veröffentlichung des zweiten Teiles seiner zweiten Mitteilung ihm zugesendet hatte. Dasselbe ist auch Carlos França und Dr. Mazzei zugestoßen.

nisieren, als wenn das Virus direkt in die Nervenzentren eingeimpft ist; auch dürfen wir nicht vergessen, daß der praktische Zweck ähnlicher Immunisierungsversuche stets der ist, gebissene Tiere zu retten.

Die Ratten besonders duldeten bis 2—3 ccm täglich einer Emulsion nervöser Substanzen und anderer Organe.

Andere Vorteile, welche diese Tiere bieten, sind der kleine Körperbau, welcher gestattet, sie in Käfigen, in gläsernen Gefäßen, und so in größerer Zahl in kleinen Räumen zu halten, die geringen Beschaffungskosten sowie die nicht kostspielige Erhaltung.

Bei den verschiedenen Hunderten sowohl weißen als schwarzen Mäusen und Ratten, die seit 6 Jahren im Pasteurschen Institute zu Sassari inokuliert wurden und von denen ein Teil zu vorliegenden Versuchen gedient hat, habe ich zu dem Schlusse kommen können, wie man später sehen wird, daß die Muriden, an denen ich die Versuche habe vornehmen können, in bezug auf die Empfänglichkeit der Tollwut gegenüber mit den gewöhnlichen, sub dura geimpften Versuchstieren wetteifern können, so daß man in jenem Institute sowohl für diagnostische Zwecke, als zu Versuchen, sich im großen Umfange der Ratten und Mäuse bediente.

Die Unbeweglichkeit der Mäuse und Ratten erlangte ich mittels Äthernarkose. Seit 15 Jahren halte ich folgendes Verfahren inne:

Handelt es sich darum, bei weißen oder grauen Mäusen, oder bei weißen Ratten subkutane Einspritzungen vorzunehmen, so ergreife ich sie mit einer Zange, bringe sie in ein Glas, welches ein wenig mit Äther getränkte Watte enthält.

Handelt es sich hingegen um schwarze Ratten, so schläfere ich sie ein, indem ich das in ein Metallnetz eingeschlossene, mit Äther durchtränkte und mit einer Schnur befestigte Watteknäulchen in dasselbe Gefäß hineinbringe, in dem sich die Ratte befindet.

Kaum ist das Tier eingeschlafen, so wird die Impfung vorgenommen, sodann kommt es wieder in dasselbe Gefäß, aus welchem zuvor der Äther durch ein 4—5 maliges heftiges Hineinblasen entfernt wurde.

Mittels dieses Verfahrens kann man wochenlang täglich eine große Anzahl dieser Tiere impfen, ohne irgend eine Unannehmlichkeit oder irgendwelche Verluste wahrzunehmen, wie andere sie beklagen.

Sodann bewahre ich die Versuchstiere in gewöhnlichen Gefäßen auf, deren Glasstöpsel ich durch einen mit Scharnieren versehenen und durchlöcherten Metallverschluß ersetze. Das Gefäß wird dann bei Mangel von Torf bis zu ein Drittel mit einer Kohlenschicht gefüllt.

Die auf diese Weise bewahrten Tiere verbreiten keinen Geruch. Während man zum Beispiel ohne Kohle nicht die Gegenwart von einigen Mäusen in einem Zimmer ertragen kann (diese verbreiten bekanntlich einen Geruch, der viel unangenehmer ist als jener der Ratten), so kann man mit Kohle hingegen die dauernde Anwesenheit von 50—100 ertragen.

Wenn es der Regel entspricht, daß die mit dem Wutgifte geimpften Tiere voneinander getrennt aufbewahrt werden, so ist dies absolut notwendig, wenn es sich um die Mus rattus und decumanus handelt, da sehr häufig die eine die andere verzehrt.

Dies ist bei weißen Ratten nur selten und bei den weißen oder grauen Mäusen fast nie der Fall, ausgenommen, daß sie nicht ausgehungert seien. Aus demselben Grunde menge man nie Ratten, wenn auch von den weißen, mit Mäusen. Es ist unumgänglich notwendig, die Mäuse bei einer Temperatur über 10—12° zu halten, da sie der Kälte gegenüber sehr empfindlich sind. Außerdem ist es stets ratsam, besonders im Winter, das eingesteckte Mäuschen, sobald es sich niedergeschlagen und fast dem Tode nahe zeigt, sofort in eine Temperatur von 25—30° zu bringen. Wenn es sich um Erkältung handelt, wird es nicht schwer fallen, dasselbe in kurzer Zeit zu seiner früheren Lebendigkeit wieder zurückkehren zu sehen.

Die undiskutierbare Bedeutung einerseits, die Möglichkeit gefunden zu haben, Tiere ganz sicher und beständig auf subkutanem Wege mit der Tollwut zu infizieren, die Ungläubigkeit andererseits, auf welche diese Tatsache stoßen könnte, zwangen mich, in folgender Tabelle eine gute Anzahl von Versuchen bezüglich der von mir infizierten und an der Tollwut gestorbenen Tiere anzugeben.

Die Zusammenstellung dieser Tabellen war mir ferner unumgänglich notwendig, um die Inkubationsperiode und die

Krankheitsdauer bei den auf verschiedenen Wegen infizierten Muriden (ungefähr 600) studieren zu können.

Da ich keinen schätzenswerten Unterschied in der Empfänglichkeit zwischen dem Mus rattus und dem Mus decumanus der Tollwut gegenüber gefunden habe, und da beide Arten von Ratten gleichzeitig in ein und demselben Versuche verwendet wurden, habe ich hier der Bequemlichkeit und der Einfachheit wegen beide unter der Benennung „schwarze Ratten“ vereinigt.

Inokulationszeit	Versuchstiere Art	Zahl	Inokulationswege	Virus-Sorte	Erfolg
23. April 1898	Weiße Ratten	1	Korneal	Fixes Virus (Rom)	† in 9 Tag.
23. „ 1898	„ „	1	„	„ „ „	† „ 7 „
23. „ 1898	„ „	1	„	„ „ „	Überlebt
10. Juni 1899	Schw. Ratten	1	Subkutan	Fixes Virus (Sass.)	† in 12 Tag.[1]
3. Jan. 1902	„ „	1	Subdural	„ „ „	† „ 5 „
3. „ 1902	„ „	1	Peritonäal	„ „ „	† „ 6 „
3. „ 1902	„ Mäuse	1	Subkutan	„ „ „	† „ 7 „
17. „ 1902	„ Ratten	1	„	„ „ „	† „ 7 „
3. „ 1903	Weiße „	1	Subdural	„ „ „	† „ 5 „
3. „ 1903	„ „	1	Peritonäal	„ „ „	† „ 5 „
9. „ 1903	Schw. Mäuse	2	Subkutan	„ „ „	† „ 7 „
17. „ 1903	„ Ratten	1	„	„ „ „	† „ 7 „
28. „ 1903	„ „	2	„	„ „ „	† „ 7 „
29. „ 1903	„ „	1	Peritonäal	„ „ „	† „ 5 „
15. Febr. 1903	Weiße „	2	„	„ „ „	Überlebt
18. „ 1903	„ „	2	Subkutan	„ „ „	† in 9 Tag.
27. „ 1903	„ „	2	„	„ „ „	† „ 8 „
2. März 1903	„ „	1	Peritonäal	„ „ „	† „ 10 „ [2]
8. „ 1903	Schw. Mäuse	1	Subkutan	„ „ „	† „ 7 „
14. „ 1903	Weiße Ratten	2	Peritonäal	„ „ „	† „ 9 „
17. „ 1903	„ „	1	Subkutan	„ „ „	Überlebt
17. „ 1903	„ „	1	Peritonäal	„ „ „	† in 9 Tag.
31. „ 1906	Schw. Mäuse	2	Subkutan	„ „ „	† „ 6 „
9. April 1903	„ Ratten	5	„	„ „ „	† „ 9 „
9. „ 1903	„ „	1	„	„ „ „	Überlebt
9. „ 1903	„ „	4	„	„ „ „	† in 5 Tag.
17. „ 1903	„ „	1	„	„ „ „	† „ 9 „
2. Mai 1903	„ „	2	„	Straßenvirus	† „ 12 „
18. „ 1903	„ „	2	„	Fixes Virus (Sass.)	† „ 14 „
3. Juni 1903	„ „	2	„	„ „ „	† „ 7 „
3. „ 1903	„ „	3	Subdural	„ „ „	† „ 7 „
10. „ 1903	„ „	2	Subkutan	„ „ „	† „ 13 „ [3]
16. „ 1903	„ „	2	„	Straßenvirus	† „ 8 „
16. „ 1903	„ „	2	„	„	Überlebt

[1]) Filtrierte Emulsion durch zweischichtigen Papierfilter.
[2]) Idem durch einschichtigen Papierfilter.
[3]) „ „ dreischichtigen „

Versuchstiere		Inokulationswege	Virus-Sorte	Erfolg
Art	Zahl			
Weiße Ratten	2	Subkutan	Straßenvirus	† in 16 Tagen
„ „	26	„	Fixes Virus	† „ 7 „
„ Mäuse	3	„	FixesVirus (Sassari)	† „ 19 „ [1]
„ „	4	„	„ „ „	† „ 16 „
„ Ratten	2	„	Straßenvirus	† „ 26 „ [1]
„ „	2	„	„	† „ 14 „
„ „	4	„	„	† „ 14 „ [1]
„ Mäuse	2	„	FixesVirus (Sassari)	† „ 7 „
„ „	4	„	„ „ „	† „ 9 „ [1]
„ „	6	„	„ „ „	† „ 7 „
„ „	4	„	„ „ „	† „ 8 „ [1]
„ „	2	„	„ „ „	† „ 8 „ [1]
„ „	6	„	„ „ „	† „ 8 „ [1]
„ Ratten	2	„	„ „ „	† „ 7 „
„ „	2	„	„ „ „	† „ 7 „
„ „	4	„	„ „ „	† „ 19 „ [1]
„ „	2	„	„ „ „	† „ 15 „ [1]
„ „	2	„	„ „ „	† „ 16 „ [1]
„ „	2	„	Straßenvirus	† „ 13 „ [1]
„ „	2	„	FixesVirus (Sassari)	† „ 13 „ [1]
„ „	8	„	Straßenvirus	† „ 13 „
„ „	2	„	Fixes Virus	† „ 9 „ [1]
„ „	5	Subdural	Straßenvirus	† „ 23 „ [1]
„ „	2	„	„	† „ 13 „
„ „	1	„	„	† „ 13 „
„ „	1	„	„	† „ 19 „
„ Mäuse	4	Subkutan	Fixes Virus	† „ 7 „
„ Ratten	8	„	FixesVirus (Sassari)	† „ 7 „
„ Mäuse	17	„	„ „ „	† „ 7 „
Schwarze Ratten	3	Subdural	„ „ „	† „ 7 „
„ „	3	Subkutan	„ „ „	† „ 7 „
Weiße Ratten	1	Subdural	„ „ „	† „ 7 „
„ „	3	Subkutan	„ „ „	† „ 10 „
„ Mäuse	10	„	„ „ „	† „ 19 „ [1]
„ „	34	„	„ „ „	† „ 7 „
„ Ratten	6	„	„ „ „	† „ 20 „ [1]
„ „	14	„	„ „ „	† „ 7 „
„ „	2	„	„ „ „	† „ 16 „ [1]
„ „	2	„	„ „ „	† „ 16 „ [1]
„ „	2	„	„ „ „	† „ 20 „ [1]
„ „	4	„	Straßenvirus	† „ 19 „ [1]
„ „	2	„	FixesVirus (Sassari)	† „ 17 „ [1]
„ „	2	„	Straßenvirus	† „ 24 „ [1]
„ „	2	„	FixesVirus (Sassari)	† „ 7 „
„ „	2	„	Straßenvirus	† „ 13 „
„ „	2	„	„	† „ 21 „ [1]
„ „	2	„	„	† „ 14 „ [1]
„ Mäuse	3	„	FixesVirus (Sassari)	† „ 9 „ [1]
„ „	2	„	„ „ „	† „ 9 „ [1]
„ Ratten	10	„	Straßenvirus	† „ 13 „
Schwarze Mäuse	2	Per os	FixesVirus (Sassari)	† „ 10 „

[1]) Unvollkommene Immunisierung.

Versuchstiere Art		Zahl	Inokulationswege	Virus-Sorte	Erfolg
Schwarze	Ratten	20	Subkutan	Straßenvirus	† in 13 Tagen
„	„	2	„	„	Überlebt
„	„	5	„	„	† in 15 Tagen
Weiße	Mäuse	1	„	Fixes Virus (Napoli)	† „ 8 „
Schwarze	„	1	Per os	„ „ (Sassari)	† „ 17 „
„	Ratten	3	Subkutan	Straßenvirus	† „ 12 „
Weiße	„	2	„	„	† „ 13 „
Schwarze	„	1	„	„	† „ 17 „
„	„	3	„	„	† „ 16 „
Weiße	Mäuse	5	„	Fixes Virus (Sassari)	† „ 6 „
„	„	1	„	„ „ (Napoli)	† „ 6 „
„	Ratten	9	Subdural	Straßenvirus	† „ 7 „
Schwarze	„	4	„	„	† „ 10 „
Weiße	„	2	Subkutan	„	† „ 13 „
„	Mäuse	25	„	Fixes Virus (Sassari)	† „ 9 „ [1]
„	„	2	„	„ „ „	† „ 12 „ [2]
„	„	2	„	„ „ „	† „ 6 „
„	„	4	„	„ „ „	† „ 7 „
„	„	2	„	„ „ „	† „ 7 „
„	„	4	„	„ „ „	† „ 10 „ [3]
„	„	2	„	„ „ „	† „ 6 „
„	„	2	„	„ „ „	† „ 10 „ [4]
„	„	1	„	„ „ „	† „ 10 „
„	„	2	„	„ „ „	† „ 7 „ [5]
„	„	1	„	„ „ „	† „ 12 „ [2]
„	„	4	„	„ „ „	† „ 10 „ [5]
„	„	1	„	Straßenvirus	† „ 13 „
„	Ratten	1	„	„	† „ 12 „
„	Mäuse	9	„	Fixes Virus (Sassari)	† „ 9 „ [1]
„	Ratten	1	„	Straßenvirus	† „ 12 „
Schwarze	Mäuse	2	„	Fixes Virus (Sassari)	† „ 10 „ [6]
Weiße	Ratten	7	„	Straßenvirus	Überlebt [3]
„	„	4	„	„	† in 12 Tagen
„	„	1	„	„	Überlebt [3]
„	„	2	„	„	† in 5 Tagen
„	„	1	„	„	† „ 12 „
„	„	7	„	„	† „ 14 „
„	„	1	„	Fixes Virus (Sassari)	† „ 15 „ [7]
„	„	2	„	„ „ „	† „ 7 „
„	„	5	„	„ „ „	† „ 6 „
„	„	4	„	„ „ „	† „ 6 „
„	„	10	„	„ „ „	† „ 6 „
„	Mäuse	8	„	„ „ „	† „ 7 „
„	Ratten	20	„	„ „ „	† „ 12 „
„	„	2	Endermisch	„ „ „	† „ 10 „

[1]) Abschwächung des Virus durch Chlornatrium.
[2]) „ „ „ „ Alaun.
[3]) „ „ „ „ Karbolsäure.
[4]) „ „ „ „ Malachitgrün.
[5]) „ „ „ „ Lysoform.
[6]) „ „ „ „ Verdünnung.
[7]) Larycithlösung-Einspritzungen an der Inokulationsstelle.

Versuchstiere Art	Zahl	Inokulationswege	Virus-Sorte	Erfolg	
Schwarze Ratten	2	Endermisch	Fixes Virus (Sassari)	† in 9 Tagen	
„ „	46	Subkutan	„ „ „	† „ 7 „	
Weiße „	2	„	„ „ „	† „ 7 „	
„ „	1	„	„ „ „	† „ 7 „	
„ „	1	„	„ „ (Turin)	† „ 7 „	
„ Mäuse	6	„	„ „ „	† „ 7 „	
Schwarze Ratten	1	„	„ „ „	† „ 7 „	
Weiße „	1	„	„ „ (Sassari)	† „ 9 „	
Schwarze Mäuse	2	„	„ „ (Florenz)	† „ 9 „	
Weiße „	4	„	„ „ (Sassari)	† „ 5 „	
Schwarze Ratten	1	„	„ „ „	† „ 12 „	[1]
„ Mäuse	1	„	„ „ „	† „ 13 „	[1]
„ „	1	„	„ „ „	† „ 13 „	[1]
„ „	1	„	„ „ „	† „ 29 „	[1]
„ Ratten	1	„	„ „ „	† „ 7 „	[1]
Weiße Mäuse	3	„	„ „ „	† „ 7 „	
Schwarze „	1	„	„ „ „	† „ 24 „	
„ „	1	„	„ „ „	† „ 11 „	[1]
„ „	1	„	„ „ „	† „ 24 „	[1]
„ „	1	„	„ „ „	† „ 24 „	[1]
„ „	1	„	„ „ „	† „ 27 „	[1]
„ „	1	„	„ „ „	† „ 25 „	[1]
„ „	3	„	„ „ „	† „ 7 „	
„ Ratten	1	„	Straßenvirus	† „ 20 „	
„ „	1	„	„	† „ 20 „	
Weiße Mäuse	4	„	Fixes Virus (Sassari)	† „ 9 „	[2]
Schwarze „	2	„	„ „ „	† „ 22 „	[1]
„ „	2	„	„ „ „	† „ 22 „	[1]
„ „	2	„	Straßenvirus	† „ 20 „	[1]
„ „	1	„	„	† „ 20 „	[1]
„ Ratten	1	„	„	† „ 16 „	
„	1	„	„	† „ 15 „	
„ Mäuse	2	„	„	† „ 15 „	[1]
„ Ratten	1	„	„	† „ 22 „	
„ „	1	„	„	† „ 21 „	
„ „	1	„	„	† „ 16 „	
„ „	1	„	„	† „ 18 „	
„ „	2	„	„	† „ 16 „	
„ „	9	„	„	† „ 16 „	
„ „	1	„	„	† „ 20 „	
„ „	2	„	„	† „ 16 „	
Weiße Mäuse	5	„	Fixes Virus (Rom)	† „ 9 „	
Schwarze „	4	„	Straßenvirus	† „ 20 „	
„ „	3	„	„	† „ 16 „	
Weiße „	2	„	Fixes Virus (Sassari)	† „ 7 „	
„ „	2	„	„ „ „	† „ 10 „	[3]

[1]) Das Virus ist verdünnt worden (1 : 10000 — 1 : 50000).
[2]) Abschwächung des Virus durch Kalipermangenat.
[3]) „ „ „ „ „ Alaun.

Resultate:

Aus dieser Tabelle ergibt sich folgendes:

1. Daß sämtliche Muriden, d. h. 564, nämlich 220 weiße Ratten, 141 schwarze, 169 weiße Mäuse und 34 schwarze, die im Antirabischen Institute zu Sassari bis zum 4. Juni 1906[1]) sub cute mit fixem Virus geimpft wurden, an der Tollwut zugrunde gingen.

2. Daß, wenn wir nur die in Sassari mit fixem Virus geimpften und keiner besonderen Behandlung (z. B. Immunisierung oder Schwächung des Virus) unterworfenen Tiere in Betracht ziehen, der Tod unter den verschiedensten Arten von Muriden in folgenden Zeiträumen auftrat:

a) Unter den weißen Ratten, die subkutan mit fixem Virus geimpft wurden, trat der Tod bei 49 % nach 7 Tagen ein, bei 10 % nach 12 Tagen, bei 8 % nach 10 Tagen, bei 6 % nach 9 Tagen und 12 % nach 6 Tagen;

b) von den schwarzen, subkutan mit fixem Virus geimpften Ratten starben 80 % nach 7 Tagen, 11,4 % nach 9 Tagen und 7 % nach 5 Tagen;

c) von den weißen, mit fixem Virus subkutan geimpften Mäusen starben 87 % nach 7 Tagen, 7 % nach 6 Tagen und 4 % nach 5 Tagen;

d) von den schwarzen, mit fixem Virus subkutan geimpften Mäusen starben 77 % nach 7 Tagen und 22 % nach 6 Tagen;

e) von den weißen, sub dura mit fixem Virus geimpften Ratten starben 93,7 % nach 7 Tagen, und 6,2 % nach 5 Tagen; von den weißen, mit Straßenvirus subkutan geimpften Ratten starben 55 % nach 13 Tagen, 4 % nach 16 Tagen, 20 % nach 14 Tagen und 11 % nach 12 Tagen;

f) von den schwarzen, mit Straßenvirus subkutan geimpften Ratten starben 31 % in 13 Tagen, 20 % nach 16 Tagen, 17 % nach 15 Tagen, 11 % nach 12 Tagen, 8,5 % nach 20 Tagen, 2,8 % nach 21—22 Tagen.

Schlußfolgerung:

1. Die Lebensdauer der mit fixem Virus des Pasteurschen Instituts zu Sassari subkutan geimpften Tiere schwankte

[1]) Gegenwärtig ist die Zahl der gebrauchten Muriden ungefähr bis zu 2000 gestiegen.

sehr bedeutend, je nach den verschiedenen Arten von Muriden, die benutzt wurden. Während in der Tat 80 % der schwarzen Ratten in 7 Tagen verendeten, starben von den weißen nur 61 % in 7 Tagen, während der Rest nach 9—19 Tagen zugrunde ging.

2. Vergleicht man die Empfindlichkeit der weißen Mäuse mit jener der weißen Ratten, so sieht man, daß die Mäuse empfindlicher als die Ratten sind, denn der Prozentsatz der weißen Mäuse, die in 7 Tagen starben, war fast der doppelte (87 % gegen 49 %).

3. Die Muriden und besonders die schwarzen Ratten (Mus decumanus und Mus rattus) sowie die schwarzen Mäuse (Mus musculus), die mit fixem Virus von Sassari sub cute geimpft waren, haben dieselbe Sterblichkeit gegeben wie diejenigen, die von den verschiedenen anderen, per Viam subduralem eingeimpften Tierarten gegeben wird.[1])

Galli-Valerio impfte im ganzen nur 2 Muriden sub cute, 9 Muriden wurden intramuskulär geimpft, und zwar die weiße Ratte Nr. 22, die schwarzen Ratten Nr. 29, 78, 100, die schwarzen Mäuse Nr. 72, 75, 84, 126, alle andere wurden auf subduralem und kornealem Wege infiziert. Von diesen neun Tieren wurden nur drei gerettet, und zwar die weiße Ratte Nr. 22 und die grauen Mäuse Nr. 72, 75. Von diesen drei Tieren ist außerdem eins, und zwar die weiße Ratte Nr. 22, auszuschalten, die sich der Tollwut gegenüber als vollständig unempfindlich erwies, was spätere wiederholte Einspritzungen sub dura bewiesen.[2])

[1]) Frisch erzielte in den sub dura, mit fixem Virus geimpften Kaninchen 1,5 % von negativen Fällen = (14 : 900) und Högyes 60 % bei den Hunden (6 : 10). Durch Einimpfung von Straßenvirus erzielt Högyes ein negatives Resultat bei 40 % von Hunden (6 : 15).

[2]) Es ist wohl schwer, aber nicht unmöglich, unter den verschiedenen Arten von Tieren, welche der Hundswut gegenüber empfänglich sind, einige zu finden, die sich den subduralen wiederholten Einimpfungen gegenüber als nicht empfänglich zeigen.

Unter mehreren Hunderten von Muriden, die ich mit Wutvirus geimpft habe, fand ich bloß sehr wenige weiße Ratten und Mäuse vollkommen refraktär. Andere

Man hätte also eine Sterblichkeit von 7 : 10, d. h. von 70 %. Welches auch immer der Wert dieses Prozentsatzes ist, so bestätigt er doch die von mir zum ersten Male nachgewiesene Empfindlichkeit der Nagetiere der subkutanen Infektion der Tollwut gegenüber.[1])

Symptomatologisches Bild der Tollwut bei den Muriden.

Das symptomatologische Bild der von experimenteller Tollwut, sei es auf dem Wege subkutaner oder subduraler Einspritzungen, affizierten Ratten oder Mäuse nähert sich sehr dem der Kaninchen und der Meerschweinchen.

Die genannten Symptome sind folgende:

Ein oder zwei Tage vor dem Tode tritt bei dem Tiere Parese und dann eine ausgeprägte Lähmung der hinteren Extremitäten auf; es hat einen schleppenden Gang, beim Laufen fällt es, und bisweilen wälzt es sich. Wenn es stillsteht,

Andere Autoren fanden jedoch einige solcher Fälle bei den Hunden:

Hertwig impfte vergebens einen Hund drei Jahre lang, auf allen möglichen Wegen. Andere Hunde überstanden die Infektion drei- bis viermal, erlagen dann aber.

A. Frisch. Von 900 sub dura geimpften Kaninchen überlebten 14 = 1,5 %.

Ein von Högyes mit einem Stückchen Mark sub cute geimpfter Hund wird wutkrank, heilt aber wieder. Man infiziert ihn dann elfmal sub cute, man läßt ihn von wutkranken Hunden beißen, und impft noch mehreremal sub dura, aber immer vergebens.

Ein anderes, ebenfalls von Högyes mit 1 ccm fixer Virusemulsion sub cute am Genicke geimpfter Hund zeigte nach 17—21 Tagen vorübergehende Symptome der rabies furiosa. Nach 60 Tagen mit fixem Virus sub dura geimpft, zeigte er wiederum nach 25 Tagen vorübergehende Symptome (drei Tage lang) der rabies furiosa. Nach 35 Tagen wieder mit Passagevirus sub dura geimpft, überlebt er auch noch.

[1]) Eine weitere Bestätigung kam noch, wie wir in meiner Arbeit über die Virulenz des fixen Virus der verschiedenen Institute sehen werden, von Professor De Blasi, Leiter des Pasteurschen Institutes zu Palermo, und von Dr. Mazzei aus dem städtischen bakteriologischen Institute zu Messina. Diese beiden erzielten ebenfalls neuerdings unter den sub cute mit fixem Virus inokulierten Muriden auch eine Sterblichkeit von ungefähr 100 %.

biegt es oft den Körper bogenförmig, so daß der Kopf bis an den Bauch kommt. Manchmal kann man auch eine Lähmung der vorderen Beine beobachten. Selten konnte ich unzweifelhaften Trieb zum Beißen beobachten, und zwar nicht nur bei den mit fixem Virus infizierten Tieren, sondern auch bei jenen, die mit Straßenvirus infiziert worden waren. Fast beständig am zweiten Tage, selten an demselben Tage, und noch seltener am dritten Tage nach Beginn der Lähmung ging das Tier zugrunde.

Einen seltsamen und anhaltenden Zustand von Aufregung bemerkte ich nur bei einigen schwarzen Mäusen, die mit fixem Virus, das aus dem Florentiner Institute stammte, geimpft worden waren, und bei einer schwarzen, mit Straßenvirus sub cute infizierten Ratte. Diese biß in einem Anfalle furioser Wut Ratten und Mäuse, die absichtlich in ihren Käfig gesetzt worden waren, ohne denselben die Krankheit zu übertragen.

Die Mäuse, besonders die weißen, nie die Ratten, zeigen oft eine serös-eitrige Konjunktivitis.

Dauer der Krankheit, d. h. Zeitraum, der bei den Muriden vom Anfang der Paralyse bis zu deren Tode notwendig ist.

Der Zeitraum, welcher vom Beginne der Paralyse bis zum Tode der durch fixem Virus subkutan infizierten Muriden verläuft, ist einigen Schwankungen unterworfen.

Meine Beobachtungen haben mich zu folgendem Schlusse geführt:

1. Bei den weißen Ratten war die Dauer der Krankheit bei 60 % ungefähr 2 Tage und bei 40 % 1 Tag. In wenigen seltenen Fällen dauerte die Krankheit noch am 3. Tage an.

2. Bei den schwarzen Ratten hingegen, die, wie gesagt, eine etwas ausgeprägtere Empfindlichkeit besitzen als die weißen, trat der Tod bei 85 % nach 1 Tage, und bei 15 % nach ungefähr 2 Tagen ein. In sehr seltenen Fällen konnte man auch hier eine Krankheitsdauer von 3 Tagen und in anderen von bloß einigen Stunden beobachten.

Folgende Tabelle zeigt uns die Krankheitsdauer bei den Muriden und bei verschiedenen Tierarten und bei dem Menschen:

Minimal-, Mittel- und Maximal-Grenze der Wutkrankheitsdauer bei den verschiedenen Tierarten.

Tierart	Dauer der Krankheit		
	Minimum	Medium	Maximum
Ratte und Maus	einige Stunden	1—2 Tage	3 Tage
Fuchs	—	1—2 „	—
Hund	2 Tage	3 „	10 Tage
Mustela foina	—	2—4 „	—
Katze	—	3—4 „	—
Wiederkäuer	—	3—4 „	—
Glis vulgaris	—	3—4 „	—
Kaninchen	einige Stunden	3—5 „	—
Pferd	—	3—6 „	—
Mensch.....	1 Tag	2—4 „	15 Tage
Meles Taxus	—	6 „	—
Stachelschwein	—	15 „	—
Erinaceus europaeus	—	15 „	—
Taube.....	3—4 Tage	10 „	7 Monate
Buteo vulgaris	—	4 „	—
Eule	—	12 „	—
Huhn	2—5 Tage	11 „	4 Monate
Ente	2—5 „	11 „	25 Tage

Aus dieser Tabelle geht hervor:

1. Daß unter allen beobachteten Tieren (den Menschen einbegriffen) die Muriden diejenigen sind, bei denen die Dauer der Krankheit am kürzesten ist (1—2 Tage).

2. Daß man die längste Dauer der Krankheit bei den Vögeln wahrnimmt (10—17 Tage).

3. Unter den Säugetieren wäre es der Igel, welcher die längste Krankheitsdauer bietet (11 Tage).

4. Unter den Vögeln gibt der Buteus vulgaris die kürzeste Krankheitsdauer (4 Tage), die längste hingegen die Ente (17 Tage) und bisweilen die Taube (10 Tage).

5. Obwohl die Muriden die kürzeste Krankheitsdauer aufweisen, so kann man doch durchaus nicht daraus schließen, daß diese mit dem Körperumfange dieser Tiere in Verbindung stehe. In der Tat ist die Dauer der Krankheit fast die gleiche bei den Mäusen, Kaninchen und bei den Hunden, wie bei dem Pferde und dem Ochsen.

Viel länger als beim Pferde und beim Ochsen scheint sie beim Igel und bei einigen Vögeln zu sein.

Folglich steht die Dauer der Krankheit viel mehr im Verhältnis mit dem Widerstande, den das Nervensystem der Entwicklung und der Verbreitung des Virus und seiner pathogenen Wirkung entgegensetzt, als mit dem Körperumfange der verschiedenen Tiere.

6. Auch ist die Länge der Inkubationsdauer nicht abhängig vom Körperbau des Tieres, denn dieselbe ist fast die gleiche sowohl bei der Maus als auch beim Kaninchen und beim Pferde.

Vielleicht könnte die Tatsache überraschen, daß, wenn das Virus in demselben Zeitraume (z. B. 3 Tage) bei der Maus einen Weg z. B. von 1 cm zurücklegt, derselbe beim Pferde 25 mal größer ist.

Unterschied bei der Empfänglichkeit der Muriden infolge subkutaner oder subduraler Infektion.

Die Resultate zeigen keine große Verschiedenheit, wenn die Muriden anstatt sub cute, sub dura inokuliert werden.

In folgender Tabelle führe ich den von mir und von Galli-Valerio betreffs der Inkubationsperiode erhaltenen Prozentsatz an.

Subdurale Inokulation nach Galli-Valerio		Subkutane Inokulation nach Fermi		
weiße Ratten	schw. Ratten	weiße Ratten	schw. Ratten	schw. Mäuse
† in 7 Tagen 33,2%	† in 7 Tagen 24%	† in 7 Tagen 59,4%	† in 7 Tagen 100%	† in 5 Tagen 20%
† in 6 Tagen 16,6%	† in 9 Tagen 3,5%	† in 9 Tagen 2,6%		
† in 8 Tagen 50%	† in 12 Tagen 3,5%	† in 12 Tagen 28%		
	† in 4-6 Tagen 8,8%	† in 10 Tagen 10%		

1. Die mit dem fixen Virus von dem Antirabischen Institut Sassari subkutan infizierten Muriden gaben dieselbe Mortalität (100%) wie jene, die Galli-Valerio mit dem Turiner fixen Virus durch Subduralwege erhalten hat.

2. Vor dem siebenten Tage starben nach Subdural-Infektion 16,6% der weißen Ratten und 8% der schwarzen und über-

lebten dagegen alle die subkutan infizierten Muriden, starben aber 20% der schwarzen Mäuse.

3. Am siebenten Tage starben 59% der subdural infizierten und nur 32% (fast die Hälfte) der subkutan geimpften weißen Ratten.

4. Am siebenten Tage starben 100% der subdural infizierten und nur 20% der subkutan inokulierten schwarzen Ratten.

5. Am achten und zwölften Tage (d. h. mit Verspätung) starben von den subdural infizierten 50%, und 40% von den subkutan infizierten weißen Ratten.

6. Am achten und zwölften Tage starben von den subdural infizierten 7% und keine der subkuten infizierten schwarzen Ratten.

Schlußfolgerung: Wir können daher, alles zusammengenommen, den Schluß aufstellen, daß die sub cute geimpften Muriden nicht später als jene, die sub dura geimpft worden waren, wohl aber ungefähr in derselben Anzahl von Tagen zugrunde gingen. Kein merklicher Unterschied ist auch bei der Krankheitsdauer.

Empfänglichkeit der Muriden gegen die endermische Infektion.

Um diese Frage zu entscheiden, unternahm ich folgende Versuche:

Versuch 1. 1. IX. 1905. Vier weißen Ratten wurden am Munde, an den Beinen und auf dem Rücken leichte Wunden beigebracht, hierauf wurden dieselben mit Emulsion von fixem Virus aus Sassari befeuchtet.

Resultat: Die Tiere starben in 10 Tagen an der Tollwut.

Versuch 2. 1. IX. 1905. Vier weißen Ratten wird der Bauch rasiert, der an einigen Stellen leicht blutet, hierauf wird der Teil mit einer in Emulsion von fixem Virus getauchten Bürste gebürstet.

Resultat: Die Tiere starben aus unbekannten Ursachen nach 20 Tagen.

Versuch 3. 3. IX. 1905. Vier schwarzen Ratten wird ein Stück Schwanz abgeschnitten (5 cm), sodann wird die Wunde mit Emulsion von fixem Virus benetzt.

Resultat: Zwei der Tiere starben an der Wut am 12. IX., d. i. nach 9 Tagen, und zwei gehen nach 16 Tagen aus unbekannter Ursache zugrunde.

Schlußfolgerung: Von zwölf (8 weißen und 4 schwarzen) an leichter Hautwunde mit fixem Virus infizierten Ratten starben 4 an Wut nach 10 Tagen, 2 nach 9 Tagen, und 6 andere starben nach 15—20 Tagen aus unbekannter Ursache. Wir können demnach hieraus schließen, daß die Muriden (Ratten) die Infektion sich auch durch leichte Hautwunden zuziehen können.

II.

Über die Virulenz des fixen Virus von verschiedenen antirabischen Instituten.

Wie bei allen infizierenden Agenzien, so ist auch bei dem der Tollwut die Virulenz gewissen Schwankungen ausgesetzt. Diese Veränderungen beobachtet man nicht nur beim Straßenvirus, sondern auch beim fixen Virus.

Pasteur berechnete die Sterblichkeit beim Menschen durch Tollwut infolge von Wolfsbiß[1]) auf 82%, die infolge von Hundebiß auf 6%.

Die Virulenz des fixen Virus ist nicht identisch für die verschiedenen Antirabischen Institute, auch die des fixen Virus eines und desselben Institutes kann sich mit der Zeit ändern. Impft man eine Reihe von Kaninchen mit dem fixen Virus verschiedener Antirabischen Institute, so bemerkt man, daß das Virus des einen oder des anderen dieser Institute die Lähmung schon am 4. Tage hervorrufen und den Tod am 5. bis 6. Tage herbeiführen kann, während jenes anderer Institute die Lähmung am 6. Tage und den Tod am 7. bis 8. Tage verursachen kann.

Frisch z. B. will verschiedentlich den Tod der Kaninchen auch am 4., ja in einem Falle sogar am 3. Tage (!) herbei-

[1]) Pasteur berechnete die Sterblichkeit bei Menschen nach Biß von wütenden Wölfen auf 82%, Bollinger auf 40%, Faber auf 36%, Tralliet auf 53%, Mesnill auf 60%, Renault auf 65% und Vallet auf 68%.

geführt haben, und wie es scheint, handelte es sich um die Tollwut, da andere von ihm als Kontrolle geimpfte Kaninchen mit Lähmung zugrunde gingen.

Daß die Virulenz des Wutvirus äußerst verschieden ist, geht schon aus den sehr verschiedenen Prozentsätzen hervor, welche die verschiedenen Forscher in der Sterblichkeit der sowohl auf subduralem wie intraokularem und subkutanem Wege infizierten Tiere erzielten.

Bei dem Studium der Arbeiten der verschiedenen Verfasser, und zwar Fall für Fall, sowie beim Berechnen der Durchschnittsprozentsätze der Sterblichkeit der verschiedenen Versuchstiere durch die auf verschiedenen Wegen eingeimpften verschiedenen Arten von Virus habe ich folgende Tafel aufsetzen können (S. S. 445).

Aus nebenstehender Tafel können wir folgendes entnehmen:

Während die Sterblichkeit infolge subduraler Infektion durch Straßenvirus nach Pasteur bei den Hunden 100% (5 : 5) war, war sie hingegen nach Högyes nur 60%.

Was die Infektion auf demselben Wege mit fixem oder Passagevirus betrifft, so habe ich nur den Versuchen von Högyes einen Prozentsatz entnehmen können, und zwar hinsichtlich des fixen Virus eine Sterblichkeit bei den Hunden von 40% (4 : 10) und in bezug auf den Passagevirus eine solche von 83% (5 : 6).

In bezug auf den Straßenvirus erhielt Hertwig durch subkutane Infektion eine Sterblichkeit unter den Hunden von 16% (14 : 16), während Kraïouchkine eine solche von 89% erhält. Während Frisch die auf demselben Wege und stets mit dem gleichen Virus erzielte Mortalität unter den Kaninchen auf 59,4% berechnet, gelangt Kraïouchkine auf 20% (27 : 39) und in einem anderen Versuche auf 83% (5 : 6).

Was die Infektion durch Bisse von Hunden betrifft, die von der Tollwut befallen waren (Straßenvirus), so hatte Hertwig bei den Hunden einen Prozentsatz von 20% (5 : 25) positiver Fälle, Pasteur hingegen bis zu 40% (4 : 9).

In bezug auf endovenöse Infektion durch Straßenvirus soll Pasteur in den Hunden eine Sterblichkeit von 62% (5 : 6),

Prozentzahl der Tiersterblichkeit nach Infektion auf verschiedenen Wegen und durch verschiedene Wutvirussorten.

Subkutane Infektion von		Infektion durch Biß	Intraokuläre Infektion von	Subdurale Infektion von			Endovenöse Infektion von
fixem Virus	Straßenvirus	Straßenvirus	Straßenvirus	fixem Virus	Passagevirus	Straßenvirus	Straßenvirus
Högyes, H.[1] 8 %	Hertwig, H. 16 %	Hertwig, H. 20 %	Högyes 100 %	Frisch, K. 98,5 %	Högyes 83 %	Pasteur, H. 100 %	Pasteur, H. 62 %
Kraĭouchkine, K. 37 %	Frisch, K. 59,4 %	Pasteur, H. 44 %	Helman 100 %	Högyes, H. 40 %	—	Högyes, H. 60 %	Hertwig, H. 18 %
Kraĭouchkine, K. 27 %	Högyes 0 %	Högyes 36 %	—	Marie, V. 43 %	—	—	Remlinger 46 %
Kraĭouchkine, H. 31 %	Helman 100 %	Nitsch 62 %	—	—	—	—	—
Kraĭouchkine, K. 16 %	Kraĭouchkine 83,3 %	—	—	—	—	—	—
Kraĭouchkine, K. (intramuskulär) 86 %	Kraĭouchkine, K. 90 %	—	—	—	—	—	—
Kraĭouchkine, H. (intramuskulär) 86,5 %	Kraĭouchkine, H. 66 %	—	—	—	—	—	—
Kraĭouchkine 87 %	Kraĭouchkine, K. 83 %	—	—	—	—	—	—
Remlinger 7,2 %	—	—	—	—	—	—	—
Remliger 20 %	—	—	—	—	—	—	—

[1]) H. = Hund, K. = Kaninchen, V. = Vogel.

Hertwig hingegen nur eine solche von 18% (2 : 12) erreicht haben.

Ich hielt es daher für angebracht, die Virulenz des fixen Virus der verschiedenen italienischen Institute zu studieren.

Der Versuchsplan war folgender:

1. Virulenz des fixen Virus verschiedener Herkunft, der bei gewöhnlicher Konzentration Ratten und Mäusen subkutan eingeimpft war.

2. Virulenz des fixen Virus, den verschiedenen Instituten entstammend und den Ratten und Mäusen in verschiedenen Verdünnungen eingeimpft zum Zwecke, die tödliche Minimaldosis eines jeden Virus festzustellen.

3. Virulenz des fixen Virus verschiedener Herkunft und in verschiedenen Verdünnungen den Kaninchen und den Meerschweinchen eingeimpft.

Vor der Hand führe ich nur die mit der ersten Reihe der angestellten Versuche erlangten Resultate an, d. h. die mit dem fixen Virus der verschiedenen Institute, welches in gewöhnlicher Konzentration den Mäusen und den Ratten eingeimpft wurde.[1])

Um mich der Virulenz eines jeden Virus zu vergewissern, versuchte ich denselben auch gleichzeitig bei Kaninchen. Da nun alle Nagetiere dem fixen Virus der anderen Institute widerstanden, wurden sie des Vergleiches halber mit dem fixen Virus des Antirabischen Institutes zu Sassari geimpft.

A. Fixer Virus aus dem Antirabischen Institute zu Turin.

Versuch 1: Am 23. Januar 1906 werden zwei Kaninchen subdural geimpft.

[1]) Beim Berechnen der Resultate ist nicht zu vergessen, daß, während das fixe Virus aus dem Institute zu Sassari gleich nach dessen Entziehung vom Kaninchen verimpft wurde, jenes hingegen, welches mir aus den anderen Instituten zugeschickt wurde, etwas von seiner Virulenz hat einbüßen können, besonders wenn es auf hypodermischem Wege eingeimpft wurde, da es 3—4 Tage in Glyzerin aufbewahrt war. Jedoch das im Glyzerin aufbewahrte fixe Virus Sassaris kann auch bis zum 20. Tage seine Virulenz auf die Muriden subkutan eingeimpft behalten.

Resultat: Am 5. Tage tritt bei den Tieren Lähmung und am 7. der Tod ein.

Versuch 2: Am 23. Januar 1906 wird eine weiße Ratte subkutan mit ½ ccm Emulsion geimpft.

Resultat: Das Tier geht in 7 Tagen an der Tollwut zugrunde.

Versuch 3: Am 23. Januar 1906 werden 8 weiße Mäuse subkutan mit ½ ccm Emulsion geimpft.

Resultat: Zwei Mäuse verenden nach 1 Tage aus unbekannter Ursache, sechs nach 7 Tagen an der Tollwut.

Versuch 4: Am 27. Januar 1906 werden zwei schwarze Ratten subkutan wie oben geimpft.

Resultat: Eine geht zugrunde nach 1 Tage aus unbekannter Ursache, die andere nach 7.

Versuch 5: Am 15. Januar 1906 werden wie oben vier weiße Ratten geimpft.

Resultat: Nach 16 Tagen waren sie noch am Leben.

Gegenversuche an Muriden, welche den Turiner Virus überlebt haben.

Versuch 6: Am 31. Januar 1906 impfte ich subkutan mit fixem Virus aus Sassari die vier weißen Ratten, die nach den Einspritzungen mit fixem Turiner Virus am Leben geblieben waren.

Resultat: Sämtliche Tiere gingen nach 7—8 Tagen an der Tollwut zugrunde.

Schlußfolgerung:

1. Das fixe Virus aus dem Turiner Institute tötete sämtliche schwarzen Ratten und Mäuse, die hiermit geimpft wurden, d. h. es lieferte eine Sterblichkeit von 100%.

2. Hingegen tötete es eine der fünf geimpften weißen Ratten. Der Prozentsatz der Sterblichkeit bei den weißen Ratten war deshalb 20%.

3. Die vier Ratten, welche nach dem Einspritzen des Turiner fixen Virus am Leben blieben, gingen nach den Einspritzungen mit jenem von Sassari zugrunde.

4. Das fixe Virus aus dem Institute zu Sassari zeigte sich bei den Nagetieren, subkutan eingespritzt, viel virulenter als jenes des Turiner Institutes.

B. Fixes Virus aus dem antirabischen Institute zu Florenz.

Versuch 1: Am 28. Januar 1906 werden versuchshalber zwei Kaninchen sub dura geimpft.

Resultat: Die Tiere gehen am 4. Tage ohne Lähmung zugrunde.

Versuch 2: Am 28. Januar 1906 wird eine weiße Ratte subkutan geimpft.

Resultat: Nach 23 Tagen war das Tier noch am Leben.

Versuch 3: Am 28. Januar 1906 werden zwei schwarze Mäuse subkutan geimpft.

Resultat: Nach 7 Tagen zeigen die Tiere neben einer Paresis des hinteren Teiles eine besondere Aufregung; sie laufen, springen, fallen und wälzen sich beständig. Am 8. Tage ist eins noch immer gelähmt. Bei einem läßt die Aufregung nach; das Tier verendet im Laufe des Tages. Das andere erholt sich und bleibt am Leben.

Versuch 4: Am 28. Januar 1906 wird eine schwarze Ratte subkutan geimpft.

Resultat: Das Tier stirbt nach 4 Tagen ohne Lähmung.

Versuch 5: Am 28. Januar 1906 werden fünf weiße Mäuse und drei schwarze subkutan geimpft.

Resultat: Zwei schwarze Mäuse gehen in 9 Tagen, nachdem sie obige charakteristische Aufregungen gezeigt, zugrunde. Die dritte schwarze Maus und eine weiße verenden nach 3—4 Tagen, nicht an der Tollwut, und vier weiße Mäuse überleben.

Gegenversuch an Muriden, die das fixe Virus aus dem Institute zu Florenz überlebt haben.

Versuch 6: Am 6. Februar 1906 werden die vier weißen Mäuse, welche die Einspritzungen mit fixem Virus aus Florenz überlebt haben, mit fixem Virus aus Sassari geimpft (subkutan).

Resultat: Die Tiere gehen in 6—7 Tagen an der Wut zugrunde.

Versuch 7: Am 20. Februar 1906 wird die weiße Ratte, die am 28. Januar mit fixem Virus aus dem Institute zu Florenz geimpft war, mit fixem Virus aus Sassari geimpft.

Resultat: Das Tier verendet nach 9 Tagen an der Tollwut.

Schlußfolgerung:

1. Von den fünf weißen Mäusen und der weißen Ratte, die mit dem fixen Virus aus dem Florentiner Institute geimpft worden waren, ging keine einzige zugrunde, hingegen verendeten sie alle nach einer neuen Impfung mit fixem Virus aus Sassari.

2. Besonders virulent den schwarzen Mäusen gegenüber zeigte sich das fixe Virus aus dem Florentiner Institute, denn es tötete nicht nur die Tiere; dieselben zeigten auch eine lange Periode einer besonderen Aufregung, welche niemals nach einem anderen Virus beobachtet wurde.

3. Die Virulenz des fixen Virus des Florentiner Institutes erwies sich, wenigstens in meinen Versuchen, nicht nur bedeutend geringer als des aus Sassari, sondern auch als jenes aus Turin.

Ich muß erwähnen, daß die beiden geimpften Kaninchen am 4. Tage ohne Lähmung endeten und daß das Virus infolge seines längeren Aufenthaltes in Glyzerin geschwächt worden sein kann.

C. Fixes Virus aus dem antirabischen Institute zu Rom.

Versuch 1: Am 10. Dezember 1905 werden mit fixem Virus aus dem römischen Institute vier weiße Ratten und vier weiße Mäuse geimpft.

Resultat: Eine weiße Maus verendet an der Tollwut in 7 Tagen, alle anderen überleben. Am 20. werden die drei Mäuse und die vier Ratten, die am Leben geblieben waren, mit demselben römischen Virus geimpft.

Resultat: Die sieben Tiere bleiben am Leben.

Versuch 2: Am 28. März 1906 werden fünf junge, weiße Mäuse subkutan mit fixem Virus aus dem römischen Institute geimpft.

Resultat: Sämtliche Tiere gehen in 7 Tagen an der charakteristischen Tollwut zugrunde.

Gegenversuch: Als Gegenprobe impfe ich die ersten überlebenden sieben Tiere nach den Einspritzungen mit römischem Virus mit fixem Virus aus Sassari.

Resultat: Sämtliche Tiere gehen in 7—9 Tagen an der Tollwut zu Grunde.

Schlußfolgerung:

1. Das fixe Virus des römischen Institutes ergab nur eine Sterblichkeit von 25% unter den erwachsenen weißen Mäusen, während es keine einzige der vier weißen Ratten tötete.

2. Dasselbe fixe Virus aus dem römischen Institute tötete hingegen die fünf jungen, geimpften Mäuse mit einer Sterblichkeit von 100 %.

3. Alles zusammen betrachtet, erwies sich das fixe Virus aus dem Institute zu Sassari den Mäusen gegenüber auch bedeutend virulenter als das aus dem römischen Institute, denn es tötete sämtliche Tiere, die eine doppelte Einimpfung überstanden hatten.

4. Die jungen weißen Mäuse zeigten sich, wenigstens dem römischen fixen Virus gegenüber, viel empfindlicher als die alten weißen Mäuse.[1])

[1]) Auch die jungen Vögel sind empfindlicher als die alten oder erwachsenen (Kraus und Clairmont). Das ist auch der Fall mit den Kindern.

D. Fixes Virus aus dem antirabischen Institute zu Bologna.

Versuch 1: Am 2. April 1906 impfte ich versuchshalber zwei Kaninchen sub dura.

Resultat: Die Tiere gehen in 7 Tagen an der Tollwut zugrunde

Versuch 2: Am 2. April 1906 werden fünf weiße Mäuse geimpft

Resultat: Die Tiere bleiben am Leben.

E. Fixes Virus aus dem antirabischen Institute zu Mailand.

Versuch 1: 20. April 1906. Zehn weiße Mäuse werden mit fixem Virus aus dem Pasteurschen Institute zu Mailand geimpft.

Resultat: Die Tiere bleiben am Leben.

Versuch 2: 7. Juni 1906. Fünf schwarze Mäuse werden mit fixem Virus aus dem Pasteurschen Institute zu Mailand geimpft.

Resultat: Die Tiere bleiben am Leben.

Versuch 3: 7. Juni 1906. Fünf weiße Mäuse wurden mit fixem Virus aus dem Pasteurschen Institute zu Mailand geimpft.

Resultat: Die Tiere bleiben am Leben.

Versuche an Kaninchen.

Versuch 1: 7. Juni 1906. Ein Kaninchen wird sub dura mit $\frac{1}{10}$ ccm fixem Virus aus dem Pasteurschen Institute zu Mailand geimpft.

Resultat: Das Tier stirbt am 12. Juni, vormittags 7 Uhr, jedoch ohne Lähmung aufzuweisen.

Versuch 2: 11. Juni 1906, 5 Uhr abends, wurde ein Kaninchen sub dura mit $\frac{1}{10}$ ccm fixem Virus aus dem Pasteurschen Institut zu Mailand geimpft.

Resultat: Das Tier bleibt am Leben.

Schlußfolgerung: Die mit dem fixen Virus aus dem Pasteurschen Institute zu Mailand erzielten Resultate können nicht als endgültig betrachtet werden, da auch die Todesursache der sub dura geimpften Kaninchen unbekannt geblieben ist.

F. Fixes Virus aus dem antirabischen Institute zu Neapel.

Versuch 1: 6. April 1906, nachmittags 6 Uhr. Mit fixem Virus aus dem Pasteurschen Institute zu Neapel impfte ich fünf weiße Mäuse.

Resultat: Die fünf Tiere bleiben am Leben.

Versuch 2: 7. Juni 1906. Mit fixem Virus aus dem Pasteurschen Institute zu Neapel impfte ich fünf weiße Mäuse.

Resultat: Die Tiere sterben am 13. Juni, vormittags 11 Uhr.

Versuch 3: 7. Juni 1906. Mit fixem Virus aus dem Pasteurschen Institute zu Neapel wurden 5 weiße Mäuse geimpft.

Resultat: Die Tiere bleiben am Leben.

Versuche an Kaninchen.

Versuch: 7. Juni 1906. Einem Kaninchen wird sub dura $\frac{1}{10}$ ccm fixes Virus aus dem Pasteurschen Institute zu Neapel eingeimpft.

Resultat: Das Tier stirbt am 12. Juni, vormittags 7 Uhr, also nach 5 Tagen.

Schlußfolgerung: Auch das fixe Virus aus dem Pasteurschen Institute zu Neapel müßte neuerdings ausprobiert werden.

G. Fixes Virus aus dem Pasteurschen Institute zu Palermo.

Um zu vermeiden, daß infolge der langen Reise das fixe Virus jenes Institutes etwas geschwächt in Sassari ankommen könnte, bat ich den Kollegen De Blasi, Leiter jenes Institutes, mir gütigst zehn weiße Mäuse mit seinem fixen Virus subkutan impfen zu lassen.

Er antwortete mir wie folgt:

„Ich habe zehn weiße Mäuse, subkutan mit ungefähr $\frac{1}{2}$ ccm Emulsion in Wasser von fixem Virus impfen lassen. Sämtliche zehn Mäuse sind schon unter Anzeichen von Wutlähmung gestorben. Die Inokulation wurde am 24. Mai vorgenommen; die Lähmung zeigte sich nach 9—11 Tagen. Der Tod trat 2—3 Tage nach Erscheinung der Lähmung ein.

Schlußfolgerung: Man sieht also, daß man mit dem fixen Virus aus dem Pasteurschen Institute zu Palermo eine Sterblichkeit unter den weißen Mäusen von 100% hatte, wie dies regelmäßig mit dem fixem Virus des Institutes in Sassari der Fall ist.

Resultate: Vor der Hand führe ich nur die mit der ersten Reihe der angestellten Versuche erlangten Resultate an:

1. Daß die Virulenz des fixen, auf subkutanem Wege injizierten Virus sehr verschieden ist, je nach dem Institute, aus dem es kommt.

2. Daß, wollte man das fixe Virus der verschiedenen Institute der höchsten Virulenz nach einteilen, die gegenwärtige Reihenfolge folgende ist:

A. Fixes Virus aus dem Pasteurschen Institute zu Sassari, welches eine Sterblichkeit von 100 %[1]) gibt. Dieser Prozentsatz wurde bei mehreren Hunderten von Muriden berechnet.

B. Fixes Virus aus dem Pasteurschen Institute zu Palermo, welches ebenfalls eine Sterblichkeit von ungefähr 100 % gab. Dieser Prozentsatz wurde jedoch nur bei 10 Muriden berechnet.[2])

C. Fixes Virus aus dem Pasteurschen Institute zu Rom und Turin, das ebenfalls eine Sterblichkeit von 60 % gab. Diese Prozentsätze wurden für das römische Virus nur auf 9 Tiere und für das Turiner fixe Virus auf 12 Tiere berechnet.

D. Fixes Virus aus dem Pasteurschen Institute zu Florenz, welches eine Sterblichkeit von 36 % gab. Dieser Prozentsatz wurde nur auf 14 Tiere berechnet.

E. Fixes Virus aus den Pasteurschen Instituten zu Bologna[3]) und Mailand, die beide eine Mortalität von 0 %[4]) gaben.

[1]) Ich führe diese Prozentsätze an, um eine blasse Idee von der Verschiedenheit des fixen Virus aus den verschiedenen Instituten zu geben. Man wird begreifen, daß, um Prozentsätze genau feststellen zu können, es notwendig ist, die Versuche auf eine große Anzahl von Tieren auszudehnen, und zwar nicht nur auf Tiere derselben Gattung, sondern auch desselben Alters; denn in bezug auf die Empfänglichkeit kommen zuerst die jungen schwarzen Mäuse, dann die alten schwarzen Mäuse, dann die jungen weißen, hierauf die schwarzen Ratten, sodann die alten weißen Mäuse und endlich als die am wenigsten empfänglichen, die weißen Ratten.

[2]) Auch das fixe Virus von Messina soll, wie dies aus einigen noch nicht veröffentlichten Versuchen des Dr. Mazzei hervorgeht, bei den subkutan geimpften Muriden eine Sterblichkeit von fast 100 % verursachen.

Es scheint fast, als ob das auf dem Festlande auf von den Inseln stammenden Kaninchen kultivierte Virus auf subkutanem Wege an Virulenz noch zunähme. In der Tat, während die Virus von Sassari, Palermo und Messina eine Mortalität von 100 % bei den Muriden ergeben, ist die Sterblichkeit in den Ursprungsinstituten (Turin für dasjenige in Sassari, Neapel für diejenigen von Messina und Palermo) 66 % für das antirabische Institut zu Turin und 33 % für jenes von Neapel.

[3]) Ich hebe jedoch hervor, daß dieses Virus fast trocken ankam und daß man nur mit weißen Mäusen experimentierte.

[4]) Für das fixe Virus aus Mailand hat dieser Prozentsatz wenig Wert, denn nicht einmal die sub dura inokulierten Kaninchen starben und deshalb wurden die Versuche wiederholt.

Die verschiedenen Forscher, die bis jetzt mit dem fixen Virus experimentiert haben, haben sich nicht viel um die Auswahl desselben gekümmert. Jeder hat einfach mit seinem fixen Virus gearbeitet.

Die oben erwähnten Ergebnisse lehren uns aber, daß man, bevor man solche Versuche anzustellen anfängt, die Virulenz des fixen Virus bei verschiedenen Versuchstieren und auf verschiedenen Injektionswegen prüfen muß. Man muß also wie beim Studium der gewöhnlichen pathogenen Mikroorganismen verfahren.

III.

Können die Mäuse und die Ratten sich die Tollwut durch Genuß von Wutmaterial zuziehen?[1])

Gohier will zum erstenmal im Jahre 1811 die Tollwut zweimal bei drei Hunden hervorgerufen haben, indem er sie mit dem Gehirne von Tieren nährte, die an der Tollwut gestorben waren. Bestreicht man nach Galtier das Maul mit Wutmaterial, soll man die Tollwut im Verhältnis von 4 : 30 erzielen. Negative Resultate erlangten hingegen Delafond, Renault, Lafosse, Reynal, Bourrel und auch Decroix, indem er an sich selbst probierte. Nocard konnte die Wut nicht auf einen Fuchs übertragen, dem er das Gehirn und das Rückenmark von sechs tollen Hunden zu fressen gab. Celli und De Blasi gaben kleinen Kaninchen und Meerschweinchen täglich während einer ziemlich langen Zeit eine ziemlich große Menge Markes von tollen Kaninchen. Die Tiere zeigten nie irgendein verdächtiges Zeichen von Wut.

Di Mattei nährte mehrere Monate hindurch zwei Hunde mit Gehirn und anderen Wutorganen, ohne daß die Tiere gelitten hätten. Bei verschiedenen Verletzungen (Wunden und Trauma) im Magen und in den Eingeweiden, oder beim Bewirken künstlicher Katarrhe mittels chemischer Substanzen, oder beim Nähren der Tiere, wie oben gesagt wurde, widerstanden dieselben der Infektion. Die Galle, der Darm- und

[1]) Eine sehr kurze vorläufige Mitteilung wurde im Jahre 1905 in der Riforma Medica XXI. Jahrgang, Nr. 36, veröffentlicht.

der Bauchspeicheldrüsensaft erwiesen sich ohne jegliche Wirkung auf das fixe Virus. Auch der Magensaft zeigte sich in den Versuchsbedingungen wenig aktiv.

Die unter verschiedenen Gesichtspunkten betrachtete Wichtigkeit des Gegenstandes und die von den verschiedenen Autoren erhaltenen, miteinander in Widerspruch stehenden Resultate regten mich an, das Studium dieses Themas über die empfindlichen Muriden zu wiederholen.

Ich schicke voraus, daß ich nur gesonnen bin, zu entscheiden, ob die Muriden durch Berührung des Wutmaterials und besonders der Leichen an Tollwut verendeter Tiere — beim Verzehren derselben — sich die Tollwut zuziehen können, und nicht, ob die Übertragung der Wut durch die gesunde Schleimhaut des Magendarmkanals möglich ist, in welchem Falle es notwendig wäre, das Wutmaterial mit der größten Vorsicht, unter Vermeidung allen Kontaktes mit irgendeinem anderen Teile des Körpers, direkt in die verschiedenen Teile des Magendarmkanals einzuführen. — Nun scheint es mir, daß die Autoren, die sich ganz besonders mit der Übertragung der Tollwut durch die Verdauungswege beschäftigten, es vollständig vergessen haben, sich zu überzeugen, ob die Tiere ausschließlich auf diesem Wege infiziert werden, und ob die Infektion absolut nicht durch Inokulation der Bindehaut, der Nasenschleimhaut, der Kutis, oder auch der Mundschleimhaut selbst, beim Benagen spitziger Knochen u. a. habe stattfinden können.

Da es nun aber geschehen könnte, daß die mit Wutmaterial genährten und in ein und demselben Käfig eingeschlossenen Tiere die Wut durch Biß, Kratzen oder auf irgendeine andere Weise übertragen könnten, so stellte ich neben den Versuchen, nach welchen die zum Versuche bestimmten Ratten oder Mäuse sich zu drei oder vier in demselben Käfig befanden, andere an, zu welchen die Tiere einzeln und getrennt gehalten wurden.

Versuche mit fixem Virus.

A. Die Tiere befinden sich in ein und demselben Käfig.

Versuch 1: 10. Januar 1904. Vier Ratten, welche in ein und demselben Käfig eingeschlossen sind, werden mit Korn und dazwischen gemischtem Gehirn von tollwutkranken Kaninchen (fixem Virus) genährt.

Resultat: Die Tiere sterben in zwölf Tagen paralysiert.

Versuch 2: 18. Februar 1904. Vier in ein und demselben Käfig eingeschlossene Ratten werden mit Korn und dazwischen gemischtem Gehirn von wutkranken Kaninchen genährt.

Resultat: Die Tiere sterben in zwölf Tagen.

Versuch 3: 4. Mai 1905. Zwei in demselben Käfig eingeschlossene Mäuse werden mit Getreide und dazwischen gemischtem Gehirn wutkranker Kaninchen genährt.

Resultat: Die Tiere sterben plötzlich nach neun Tagen, ob an der Tollwut, weiß man nicht.

Versuch 4: 15. April 1905. Vier in demselben Käfig eingeschlossene Ratten werden mit Getreide und dazwischen gemischtem Gehirn wutkranker Kaninchen genährt.

Resultat: Sie sterben paralysiert in zehn Tagen.

Versuch 5: 18. Juni 1905. Sechs Ratten, die sich alle im selben Käfig befinden, werden mit wutkranken Kaninchen genährt, bei denen man das Gehirn, den Magendarmkanal und das Rückenmark entfernt hat.

Resultat: Ein Tier stirbt am 1. August, d. i. nach 42 Tagen, zwei am 3. August, d. i. nach 44 Tagen, und zwei am 5. August, d. i. nach 46 Tagen, eins überlebt.

Versuch 6: 18. Juni 1905. Zehn Ratten, die in ein und demselben Käfig eingeschlossen sind, werden ausschließlich mit den Leichen an Tollwut gestorbener Kaninchen (fixem Virus) genährt.

Resultat: Ein Tier verendet am 1., zwei am 3. und zwei andere am 5. August an der Tollwut. Fünf verenden in verschiedenen Zeiträumen, ohne Paralyse aufzuweisen.

Versuch 7: 18. Januar 1906. Zehn weiße Mäuse, die in ein und demselben Käfig eingeschlossen sind, werden mit Getreide genährt, dem Gehirn von Kaninchen beigemischt worden war, die durch fixes Virus gestorben waren.

Resultat: Zwei Mäuse starben paralysiert nach 16 Tagen, eine starb vor Kälte, und die übrigen lebten noch nach dem 57. Tage.

Um zu sehen, ob vielleicht diese sieben Mäuse sich infolge des fast zweimonatigen Genusses von Wutmaterial immunisiert hätten, impfte ich ihnen am 6. März 1906 subkutan Straßenvirus ein.

Resultat: Die Tiere blieben am Leben. Nach 35 Tagen waren sie noch am Leben. Es ist nicht unmöglich, daß der anhaltende Genuß von fixem Virus diese Tiere gegen das Straßenvirus immunisiert hatte.

Versuch 8: 12. März 1906. Sechs schwarze in ein und demselben Käfig eingeschlossene Mäuse werden mit dem Gehirn und den Knochen von Kaninchen genährt, die durch fixes Virus gestorben sind.

Resultat: Drei Mäuse verenden an der Tollwut am 16. Tage, und drei verenden nach 23 Tagen ohne Lähmung.

Versuch 9: 26. März 1906. Vier schwarze, in ein und demselben Käfig eingeschlossene Mäuse werden mit Wutmaterial genährt

Resultat: Die Tiere leben noch am 19. April, d. i. nach 24 Tagen.

Versuch 10: 24. April 1906. Zehn weiße, im selben Käfig eingeschlossene Mäuse werden ausschließlich mit Gehirn eines wutkranken Kaninchens (fixem Virus), mit Schädelknochen vermischt, genährt.

Resultat: Zwei Tiere zeigen am 4. Mai, d. i. nach 10 Tagen, Lähmung und verenden am Abend desselben Tages.

Zwei andere werden von ihren Leidensgenossen zerrissen. Noch zwei andere verenden, eines nach 24 Stunden, das andere nach 36 Stunden, Ursache unbekannt. Die drei anderen bleiben am Leben. In diesem Versuche zeigte sich also eine Sterblichkeit von 40%.

Versuch 11: 17. Mai 1906. Drei schwarze und sieben weiße Mäuse werden in denselben Käfig gesperrt und werden mit Getreide, dem Gehirn wutkranker Kaninchen beigemischt wurde, genährt (fixes Virus).

Resultat: Bei einer der drei schwarzen Mäuse zeigt sich am 2. Juni, d. i. nach 16 Tagen, Lähmung und eine besondere Aufregung, sie verendet am 3. Juni an der Tollwut. Die anderen zwei bleiben am Leben. In diesem Versuche hatten wir also eine Sterblichkeit von nur 10%.

Die schwarzen Mäuse zeigten sich auch bei Ingestion empfindlicher als die weißen.

B. Die Tiere werden eines vom anderen getrennt.

Versuch 1: 16. Juli 1905. Sechs Ratten werden getrennt, in ebensoviele Käfige gesperrt und mit dem Gehirn wutkranker, durch fixes Virus verendeter Kaninchen genährt.

Resultat: Ein Tier geht am 29. Juli, d. i. nach 13 Tagen, an der Wut zugrunde, ein anderes verendet ebenfalls an der Tollwut am 30. Juli, d. i. nach 14 Tagen, ein drittes verendet ebenfalls an der Wut am 2. August, d. i. nach 17 Tagen; zwei sterben durch Zufall nach drei Tagen und eins bleibt am Leben.

Wir schließen demnach daraus, daß, zum Unterschiede von dem, was bei Kaninchen, Hunden, Katzen und Füchsen geschieht, die Ratten und Mäuse sich die Wut infolge von Ingestion des Wutmaterials in mehr oder weniger langer Zeit (12—46 Tage) zuziehen.

Versuch 2: 16. Juli 1905. Zwölf Ratten werden in ebensoviele Käfige einzeln eingeschlossen und mit Wutmaterial genährt.

Resultat: Zwei Ratten verenden nach drei Tagen infolge unbekannter Ursache, drei verenden nach neun Tagen mit Lähmung, eine stirbt nach neun Tagen ohne Lähmung, ebenso verenden zwei andere nach zehn Tagen und noch drei andere nach zwölf Tagen ohne Lähmung.

Kontrollversuche, die an anderen Ratten mit dem Gehirn von Ratten, die ohne Lähmung verendet waren, vorgenommen wurden, gaben negative Resultate.

Versuch 3: 9. Februar 1906. Drei schwarze, getrennt gehaltene Mäuse werden mit Getreide genährt, dem Gehirn von einem an der Tollwut (Straßenvirus) verendeten Hunde beigemischt wurde.

Resultat: Nach zwei Monaten lebten die Tiere noch.

Versuch 4: Den 18. Mai mit Straßenvirus subkutan geimpfte Tiere überlebten.

Schlußfolgerung.

Aus den oben angeführten Versuchen, die ungefähr 70 Tiere in Anspruch nahmen — ohne jene Tiere zu berücksichtigen, die nicht an der Tollwut starben —, hätte man also folgende Resultate zu verzeichnen:

1. Zum Unterschiede von dem, was bei Kaninchen, Hunden, Katzen, Füchsen der Fall ist, können die Ratten und die Mäuse sich die Tollwut beim Fressen von Wutmaterial zuziehen.

2. Von den weißen Ratten, die gemeinschaftlich mit Wutmaterial genährt wurden, starben 78% und von den weißen und schwarzen Mäusen 42%.

Die höhere Sterblichkeit der Ratten den Mäusen gegenüber läßt sich durch die Tatsache der größeren Bissigkeit der Ratten den Mäusen gegenüber erklären.

3. Von den Ratten und Mäusen, die getrennt mit Wutmaterial genährt worden waren, starben 60%.

4. Den Prozentsatz der Tiere, welche getrennt oder zusammen draufgingen, zusammenfassend, hat man eine Gesamtsterblichkeit von 60%.

5. Die Muriden, welche den Genuß von Wutmaterial eine gewisse Zeitlang überleben, können wie wir sehen werden, gegen eine subkutane Straßen- und fixe Virusinfektion immunisiert bleiben.

6. Mehrere der negativen Resultate, die man bei der Infektion ab ingesti erhält, sind vielleicht durch die auf diesem Wege zu gleicher Zeit entstandene Immunisierung zu erklären.

IV.

Maximal-Verdünnung des frischen fixen und des Straßenvirus, mit welcher man mittels hypodermischer und subduraler Infektion die Tollwut noch erzielen kann.[1])

Nach Högyes wäre die subdurale Einimpfung des fixen Virus zu 1:5000 nicht beständig tödlich bei Kaninchen, und bei 1:10000 wäre es dasselbe nie.

[1]) Eine sehr kurze vorläufige Mitteilung wurde im Jahre 1905 in der Riforma Medica XXI. Jahrgang Nr. 36 veröffentlicht.

Impft man hingegen nach Nitsch[1]) 1—2 ccm ein, so würden die Kaninchen selbst noch bei der Verdünnung von 1:10000 zugrunde gehen.

Nun suchte ich die äußerste tödliche Grenze der Verdünnung des Wutvirus festzustellen. Das ist von größter Wichtigkeit, wenn es sich darum handelt, ein verfaultes Material oder ein solches zu versuchen, welches chemische Stoffe enthält, die nur in starken Verdünnungen sub dura vertragen werden, oder sei es endlich ganz besonders um einen Vergleich zwischen der Empfindlichkeit der Hunde, der Kaninchen, der Meerschweinchen, die sub dura geimpft wurden, mit den sub cute geimpften Muriden festzustellen.

Zubereitung der Verdünnung. Man wog ganz genau 1 g Markes ab, zerstieß es, knetete es lange, so daß man eine vollständig homogene Emulsion erlangte, goß es sodann vorsichtig, jeden Verlust vermeidend, in 1 l einer physiologischen Lösung; man schüttelt lange Zeit hindurch den Glaskolben, verdünnt dann 1 cm dieser ersten Emulsion zu 1‰ mit 9, 29, 39, 49, 59, 69, 79 ccm physiologischer Lösung und bereitet die verschiedenen Verdünnungen zu 1:10000, 20000, 30000, 40000, 50000, 60000, 70000, 80000.

Es ist selbstverständlich, daß die verschiedenen Verdünnungen kurz vor dem Gebrauche bereitet werden müssen, und daß sowohl der Glaskolben geschüttelt werden muß, wenn man den Kubikzentimeter heraussaugt, wie auch die bereitete Verdünnung, indem man mit derselben Spritze hineinbläst bevor die Einimpfung stattfindet.

A. Subkutane Impfung auf Ratten und Mäuse von fixem Virus stark verdünnt.

Versuch 1: Am 15. April 1904 impfte ich zwei weiße Mäuse sub cute mit ½ ccm Emulsion von fixem Virus 1:100.

Resultat: Die Tiere gehen in 7 Tagen an der Tollwut zugrunde.

Versuch 2: Am 15. April 1905 impfte ich zwei weiße Mäuse sub cute mit ½ einer Emulsion von fixem Virus 1:500.

Resultat: Die Tiere gehen in 7 Tagen an der Tollwut zugrunde.

Versuch 3: Am 15. April 1904 impfte ich zwei weiße Mäuse sub cute mit ½ ccm einer Lösung von fixem Virus 1:500.

Resultat: Die Tiere gehen in 7 Tagen an der Tollwut zugrunde.

Versuch 4: Am 17. April 1905 impfte ich zwei weiße Mäuse sub cute mit ½ ccm einer Emulsion von fixem Virus 1:500.

[1]) Um eine so große Menge Flüssigkeit sub dura einzuimpfen, ohne daß etwas davon verloren gehe, macht Nitsch ein kleines Loch in den Schädel und bedient sich eines starken Spritzensatzes.

Resultat: Die Tiere sterben in 7 Tagen an der Tollwut.

Versuch 5: Am 13. Mai 1905 werden zwei weiße Mäuse sub cute mit $\frac{1}{4}$ ccm Emulsion von fixem Virus zu 1:10000 geimpft.

Resultat: Die Tiere gehen in 10 Tagen an der Wut zugrunde.

Versuch 6: Am 30. Januar 1906 werden zwei schwarze Mäuse sub cute mit $\frac{1}{4}$ ccm Emulsion von fixem Virus 1:1000 geimpft.

Am folgenden Tage, 31. Januar, wird die Einimpfung wiederholt.

Resultat: Die Tiere gehen zugrunde, eines in 13 Tagen und das andere in 29 Tagen, und zwar an der Tollwut.

Versuch 7: Am 30. Januar 1906 wird eine schwarze Ratte und eine schwarze Maus sub cute mit $\frac{1}{2}$ und resp. mit $\frac{1}{4}$ ccm Emulsion von fixem Virus zu 1:20000 geimpft.

Am 31. Januar wird die Einimpfung wiederholt.

Resultat: Die schwarze Ratte stirbt in 12 Tagen paralysiert an Wut, und die Maus nach 29 Tagen ohne Lähmung.

Versuch 8: Am 3. Februar 1906 wird eine schwarze Maus sub cute mit $\frac{1}{4}$ ccm Emulsion von fixem Virus 1:30000 geimpft.
Die gleiche Einimpfung wird am 4. Februar wiederholt.

Resultat: Das Tier geht in 24 Tagen an der Tollwut zugrunde.

Versuch 9: Am 3. Februar 1906 werden zwei schwarze Mäuse sub cute mit $\frac{1}{4}$ ccm Emulsion von fixem Virus 1:40000 geimpft.

Am 4. Februar wird dieselbe Einspritzung wiederholt.

Resultat: Eine verendet in 11 Tagen an der Tollwut, die andere in 24.

Versuch 10: Am 3. Februar 1906 wird eine schwarze Maus sub cute mit $\frac{1}{4}$ ccm Emulsion von fixem Virus 1:50000 geimpft.

Am folgenden Tage wird die Einspritzung wiederholt.

Resultat: Das Tier geht in 27 Tagen an der Tollwut zugrunde.

Versuch 11: Am 26. Februar 1906 werden zwei schwarze Mäuse sub cute mit $\frac{1}{4}$ ccm Emulsion von fixem Virus zu 1:40000 geimpft.

Am folgenden Tage wird die Einspritzung wiederholt.

Resultat: Die Tiere gehen in 22 Tagen an der Tollwut zugrunde.

Versuch 12: Am 26. Februar 1906 werden zwei schwarze Mäuse subkutan mit $\frac{1}{4}$ ccm Emulsion von fixem Virus zu 1:50000 geimpft.

Am folgenden Tage wird die Einspritzung wiederholt.

Resultat: Die Tiere gehen in 22 Tagen an der Tollwut zugrunde.

Versuch 13: Am 25. März 1906 werden zwei Mäuse, eine schwarze und eine weiße, subkutan mit $\frac{1}{4}$ ccm Emulsion von fixem Virus zu 1:60000 geimpft.

Die Einimpfung wird am folgenden Tage wiederholt.

Resultat: Die Tiere überleben. Sie lebten noch am 10. Mai 1906.

Versuch 14: Am 25. März werden zwei Mäuse, eine schwarze und eine weiße, mit $\frac{1}{4}$ ccm Emulsion von fixem Virus 1:70000 subkutan geimpft.

Die Einimpfung wird am folgenden Tage wiederholt.

Resultat: Die Tiere überleben. Sie lebten noch am 10. Mai 1906.

Versuch 15: Am 25. März 1906 werden zwei Mäuse, eine schwarze und eine weiße, subkutan mit ¼ ccm Emulsion von fixem Virus zu 1:80000 geimpft.

Am folgenden Tage wird die Einspritzung wiederholt.

Resultat: Die Tiere überleben. Sie lebten noch am 10. Mai 1906.

B. Subkutane Impfung auf Ratten und Mäuse von Straßenvirus stark verdünnt.

Versuch 1: Am 4. März 1906 werden drei Mäuse (schwarze) sub cute mit ¼ ccm Emulsion von Straßenvirus zu 1:40000 geimpft.

Am folgenden Tage wird die Einspritzung wiederholt.

Resultat: Die Tiere gehen nach 20 Tagen an der Tollwut zugrunde.

Versuch 2: Am 6. März 1906 werden drei schwarze Mäuse sub cute mit ¼ ccm Emulsion von Straßenvirus zu 1:50000 geimpft.

Am folgenden Tage wird die Einspritzung wiederholt.

Resultat: Zwei Mäuse gehen nach 15 Tagen an der Tollwut zugrunde, die andere überlebt.

Versuch 3: Am 22 März 1906 werden zwei schwarze Mäuse sub cute mit ¼ ccm Straßenvirusemulsion zu 1:60000 geimpft.

Am folgenden Tage wird die Einspritzung wiederholt.

Resultat: Die Tiere überleben.

Versuch 4: Am 22. März 1906 werden zwei schwarze Mäuse sub cute mit ¼ ccm Straßenvirusemulsion zu 1:70000 geimpft.

Am folgenden Tage wird dieselbe Einspritzung wiederholt.

Resultat: Die Tiere überleben.

Versuch 5: Am 22. März 1906 werden zwei schwarze Mäuse sub cute mit ¼ ccm Straßenvirusemulsion zu 1:80000 geimpft.

Eine andere Einspritzung findet am folgenden Tage statt.

Resultat: Die Tiere überleben.

C. Subdurale Impfung auf Hunde von fixem Virus verdünnt.

Versuch 1: Am 8. März 1906 werden zwei Hunde mit ½ ccm fixer Virusemulsion von Sassari zu 1:30000 sub dura geimpft.

Resultat: Ein Hund ging in 22 Tagen an der Tollwut zugrunde.

Versuch 2: Am 31. März 1906 wird ein Hund, sub dura mit ½ ccm fixer Virusemulsion von Sassari zu 1:30000 geimpft.

Resultat: Der Hund geht in 10 Tagen an der Tollwut zugrunde.

Versuch 3: Am 8. März 1906 wird ein Hund, sub dura mit ½ ccm fixer Virusemulsion aus Sassari zu 1:40000 geimpft.

Resultat: Das Tier bleibt am Leben.

Versuch 4: Am 31. März 1906 wird ein Hund mit ½ ccm fixer Virusemulsion aus Sassari zu 1:40000 sub dura geimpft.

Resultat: Das Tier geht in 10 Tagen an der Tollwut zu runde.

Versuch 5: Am 8. März 1906 werden zwei Hunde sub dura mit ½ ccm frischer Virusemulsion aus Sassari zu 1:50000 geimpft.

Resultat: Ein Hund überlebt. Der andere stirbt am 31. März, d. i. nach 22 Tagen, ohne deutliche Zeichen der Tollwut zu geben.

Versuch 6: Am 31. März 1906 werden zwei Hunde sub dura mit ½ ccm frischer fixer Virusemulsion aus Sassari zu 1:60000 geimpft.

Resultat: Die Tiere bleiben am Leben.

Versuch 7: Am 11. Mai 1906 werden zwei Hunde sub dura mit ½ ccm frischer fixer Virusemulsion aus Sassari zu 1:50000 geimpft.

Resultat: Die zwei Hunde werden am 16. Mai morgens, d. i. nach 5 Tagen, gelähmt und sterben an Wut den 17. Mai abends d. i. nach 6 Tagen.

Versuch 8: Am 11. Mai 1906 werden zwei Hunde sub dura mit ½ ccm frischer fixer Virusemulsion aus Sassari zu 1:60000 geimpft.

Resultat: Die zwei Hunde werden am 16. Mai morgens, d. i. nach 5 Tagen, gelähmt und sterben den 17. Mai abends, d. i. nach 6 Tagen, an Wut.

D. Subdurale Impfung auf Kaninchen von fixem Virus stark verdünnt.

Versuch 1: Am 13. April 1906 werden zwei Kaninchen sub dura mit ¼ ccm fixer Virusemulsion, aus dem Antirabischen Institut zu Rom, zu 1:30000 geimpft.

Resultat; Die Tiere überleben.

Versuch 2: Am 13. April 1906 werden zwei Kaninchen sub dura mit ¼ ccm fixer Virusemulsion aus Rom zu 1:50000 geimpft.

Resultat: Eines der beiden Kaninchen trägt Anzeichen von Lähmung am Abend des 18. April und verendet in der Nacht vom 20., d. i. nach 7 Tagen.

Versuch 3: Am 13. April 1906 werden zwei Kaninchen sub dura mit ¼ ccm frischer Virusemulsion aus Rom zu 1:60000 geimpft.

Resultat: Eines der Kaninchen zeigt am Abend des 18. April Lähmungssymptome und verendet in der Nacht vom 20., d. i. nach 7 Tagen; das andere geht nach zwei Tagen nach der Operation infolge einer postoperativen Hämorrhagie zugrunde.

E. Subdurale Impfung auf Meerschweinchen von fixem Virus verdünnt.

Versuch 1: Am 13. April 1906 wurden zwei Meerschweinchen mit ½ ccm fixer Virusemulsion aus Rom zu 1:30000 sub dura geimpft.

Resultat: Eines der Meerschweinchen zeigt am 19. April Lähmungssymptome und verendet in der Nacht vom 20. April, also nach 7 Tagen.

Versuch 2: Am 13. April 1906 wurden zwei Meerschweinchen mit $\frac{1}{2}$ ccm frischer Virusemulsion aus Rom zu 1:50000 sub dura geimpft.

Resultat: Eines der Meerschweinchen zeigt am 21. April Symptome der Lähmung und verendet am 22., d. i. nach 9 Tagen.

Versuch 3: Am 13. April 1906 wurden zwei Meerschweinchen sub dura, mit $\frac{1}{2}$ ccm fixer Virusemulsion aus Rom zu 1:60000 geimpft.

Resultat: Eines der Meerschweinchen zeigt am 19. April Lähmung und verendet am 20., d. i. nach 7 Tagen; das andere zeigt dieselben Symptome am 29. und verendet am 30., d. i. nach 17 Tagen.

In nebenstehender Tafel werden wir nun die erhaltenen Resultate zusammenfassen.

Ergebnisse:

Indem wir uns auf die äußerste Verdünnung, bzw. auf die tödliche Minimaldosis stützen, gelangen wir zu folgendem Resultate:

1. Daß die mit fixem Virus aus dem Antirabischen Institut Sassari sub dura geimpften Meerschweinchen nur etwas empfindlicher sich zeigen, als die mit demselben Virus sub cute geimpften Muriden, insofern nämlich, daß, während die Muriden durch die Verdünnung von 1:50000 zugrunde gingen, die Meerschweinchen noch mit 1:60000 unterlagen.

2. Daß die Empfindlichkeit der Ratten und der Mäuse, die subkutan geimpft werden, die gleiche ist, wie die der sub dura geimpften Kaninchen.

3. Daß die subkutan, mit der Verdünnung zu 1:50000 geimpften Ratten und Mäuse sich empfindlicher zeigen, als die Hunde; in der Tat gingen nur 2:3 der Hunde durch subdurale Einimpfung des fixen Virus zu 1:50000 zugrunde. und 2:4 bei 1:60000.

4. Die Meerschweinchen waren nicht nur empfindlicher als die Hunde, sondern auch als die Kaninchen. Unter allen unter den angeführten Bedingungen geimpften Tieren zeigten sich vielleicht die Hunde am wenigsten empfindlich.

5. Mit den Verdünnungen 1:30000, 40000, 50000 hatte man unter den Mäusen und den Ratten immer nach subkutaner Einimpfung eine Sterblichkeit von 92%, während man unter den auf subduralem Wege mit denselben Verdünnungen geimpften Meerschweinchen, Kaninchen und Hunden insgesamt eine Sterblichkeit von 61% hatte. Hiernach wären auch von

Vergleichstabelle der tödlichen Minimaldosis des fixen Wutvirus Sassaris und des Straßenwutvirus für verschiedene Versuchstiere.

Virus-verdünnung	Zahl der Tiere	Muriden subkutan injiziert	Zahl der Tiere	Hunde subdural injiziert	Zahl der Tiere	Kaninchen subdural injiziert	Zahl der Tiere	Meerschweinchen subdural injiziert
1: 100	2	† in 7 Tagen	—	—	—	—	—	—
1: 500	2	† in 7 Tagen	—	—	—	—	—	—
1: 1000	2	† in 7 Tagen	—	—	—	—	—	—
1: 5000	2	† in 7 Tagen	—	—	—	—	—	—
1:10000	4	† in 11, 13, 29 Tagen	—	—	—	—	—	—
1:20000	1	† in 12 Tagen	—	—	—	—	—	—
	1	überlebt	—	—	—	—	—	—
1:30000	1	† in 24 Tagen	1	† in 10 Tagen	2	überleben	2	† in 7 Tagen
			1	† in 22 Tagen	—	—	—	—
1:40000	7	† in 11, 20, 22, 24 Tagen	1	† in 10 Tagen	—	—	—	—
			1	überlebt	—	—	—	—
1:50000	5	† in 15, 22, 25 Tagen	2	überleben	1	† in 6 Tagen	2	† in 9 Tagen
	1	überlebt	2	† in 6 Tagen an Wut	1	—	—	—
1:60000	4	überleben	2	überleben	1	† in 7 Tagen	2	† in 7, 17 Tagen
			2	† in 6 Tagen an Wut	—	—	—	—
1:70000	2	überleben	—	—	—	—	—	—
1:80000	2	überleben	—	—	—	—	—	—

diesem anderen Standpunkte aus die sub cute geimpften Ratten und Mäuse empfindlicher gewesen, als die andern, sub dura geimpften Tiere.

6. Den von Högyes erlangten Resultaten zuwider, können die Kaninchen wie auch die Meerschweinchen und die Hunde durch die Tollwut zugrunde gehen. auch wenn sie mit fixem Virus bei einer Verdünnung von 1:60000 subdural geimpft werden.

7. Während sich die Inkubationsdauer bei den Verdünnungen von 1:100 bis 1:5000 sehr regelmäßig verhielt, zeigte sie sich bei größeren Verdünnungen höchst unregelmäßig.

In der Tat hatte man:

Mit der Emulsion von 1:10000 den Tod in 9, 10, 13, ja selbst in 29 Tagen.

Mit der Emulsion 1:20000 in 12 Tagen.

Mit der Emulsion 1:30000 in 24 Tagen.

Mit der Emulsion 1:40000 in 11, 21, 24 Tagen.

Mit der Emulsion 1:50000 in 22, 25 Tagen.

Was das Straßenvirus betrifft, so trat bei der Verdünnung 1:40000 der Tod in 20 Tagen ein und bei der zu 1:50000 in 15 Tagen.

Die Verdünnung des Virus würde also die Inkubationsperiode verlängern, und fast in gleicher Weise, mag es sich um fixes Virus oder um Straßenvirus handeln.[1])

Die Tatsache, daß die tödliche Minimaldose des fixen Virus, und jene des Straßenvirus fast gleich sind (1:50000), könnte vielleicht beweisen: a) daß die Anzahl der Keime dieser beiden Arten von Virus, die sich in derselben Menge im Gehirn befinden, ungefähr die gleiche sei: b) daß der Unterschied der beiden Virus folglich nicht in der verschiedenen Menge von Keimen zu suchen sei: c) daß, wenn dieser Unterschied von einem andern Zyklus des angenommenen Parasiten abhängt, so wäre die Verschiedenheit des Zyklus nicht von einer Veränderung in der Gesamtanzahl der Keime begleitet:

[1]) Pasteur hatte gefunden, daß, während das fixe Virus sicherer in kleinen Mengen tötet, das Straßenvirus sicher nur in großen Mengen töte.
Siehe Frisch S. 52 und Kraiöuskine a. a. O.

d) außerdem, auch wenn die Anzahl der Keime im Gehirn der Tiere gleich wäre, ungeachtet ob dieselben durch fixen oder durch Straßenvirus gestorben sind, so darf man durchaus nicht auf eine gleiche Schnelligkeit der Entwicklung der beiden Arten von Virus schließen.

Höchstwahrscheinlich ist die Entwicklung des fixen Virus schneller im Nervensystem, als die des Straßenvirus, aber beim Tode des Tieres, wenn die Überschwemmung von seiten des Virus vollständig ist, könnte die Anzahl der Keime in grober Weise gleichgestellt werden.

Es könnte ungefähr dasselbe geschehen, was bei zwei mikrobischen Kulturen in Bouillon geschieht, nämlich, die eine entwickelt sich schnell, die andere langsam. Die mit schneller Entwicklung wird schneller als die andere den Höhepunkt der Entwicklung erreichen, aber einmal auf diesem Punkte angelangt, strebt in beiden die Anzahl der Keime sich auszugleichen.

V.

Bis zu welchem Schwächungsgrade des fixen Virus nach der Pasteurschen Methode sind die Mäuse und Ratten noch empfindlich?[1])

Bekanntlich gelangt man immer bei den antirabischen Schutzimpfungen nach der Pasteurschen Methode selbst bis zur Verimpfung der Markemulsion vom dritten und zweiten Tage. Haben wir nun aber die Gewißheit, daß die Einimpfung der Markemulsion vom dritten Tage nicht die paralytische Tollwut beim Menschen verursachen kann?

Können vorhergegangene Einimpfungen von geschwächterer Markemulsion gegen das Mark vom dritten Tage immunisieren, falls dies in irgendeinem Falle seine Virulenz behält?

Ich glaube, daß, selbst angesichts der Kenntnisse, die man in dieser Hinsicht besitzt, diese beiden Fragen immerhin noch erlaubt sind und daß man nicht ohne weiteres diese wichtige Frage als gelöst betrachten kann.

[1]) Eine vorläufige Mitteilung wurde im Jahre 1905 in der Riforma Medica XXI. Jahrgang, Nr. 36, veröffentlicht.

Indessen schreibt Pasteur, daß das bei 23—25° getrocknete Mark nach vier bis fünf Tagen seine Virulenz verliert. Gamaleia hingegen, daß das getrocknete Mark seine Virulenz nach fünf bis sechs Tagen verliert.

Ferner meint Pasteur, das Mark vom sechsten Tage wirke tötend nach einer Inkubation von fünfzehn Tagen, jenes vom fünften, vierten, dritten Tage nach einer Inkubation von acht Tagen, und jenes von zwei und von einem Tage hätte dieselbe Virulenz wie das frische Mark.

Wie man sieht, wäre also nach Pasteur nicht nur die Infektion mit dem Mark vom fünften Tage, sondern auch mit noch schwächerem fast sicher.[1]) Nach Frisch ferner wäre das Mark vom dritten bis vierten Tage bisweilen virulent; das Mark vom sechsten und vom siebenten Tage hätte einmal tödlich gewirkt nach einer Inkubation von acht Tagen, das Mark vom achten Tage hätte einmal durch Tollwut nach elf Tagen getötet, jenes vom zehnten und zwölften Tage einmal in acht Tagen, jenes vom fünfzehnten Tage in zehn Tagen, jenes vom sechzehnten Tage einmal nach fünfzehn Tagen. Gewöhnlich aber ist das Mark vom fünfzehnten und zwanzigsten Tage nicht mehr virulent.

Wie man also sieht, wäre nach den genannten Verfassern das Mark vom dritten Tage nicht sicher unschädlich.

Frisch unternahm sogar Forschungen, um nachzuweisen, daß die bloße Einimpfung nach der Pasteurschen Weise gesunde Tiere durch Tollwut töten kann.

Bei dieser Gelegenheit will ich die beiden folgenden Versuche von Frisch anführen, die sich auf Seite 94—97 seiner erwähnten Monographie befinden, deren Resultate uns später dienen werden.

Versuch 12: 14 Kaninchen und 4 Hunde werden intensiv von zwei zu zwei Stunden mit Pasteurscher Impfe von M_{15}—M_1 behandelt. Nach 2 Tagen wird die Immunisierung wiederholt.

[1]) Je nach der Dicke des Marks, der Temperatur, der Menge von Kali und der Größe des Gefäßes ist, wie ich es mehrmals habe wahrnehmen können, die Geschwindigkeit des Austrocknens und demzufolge die Schwächung des Virus verschieden. Das Mark dicker Kaninchen trocknet weniger schnell und behält länger seine Virulenz.

Resultat: 13 dieser 18 Tiere gehen an der Tollwut zugrunde. Kontrollkaninchen, die mit dem Gehirn dieser 13 Tiere geimpft wurden, gingen in 36 Tagen an der Tollwut zugrunde.

Versuch 13: 10 Kaninchen und 3 Hunde werden, ohne sie zu infizieren, 10 Tage hindurch nach der Pasteurschen Methode behandelt.

Resultat: Sämtliche Tiere, eins ausgenommen, gehen an der Tollwut zugrunde.

Frisch kommt daher zu dem Schlusse, daß die bloße Immunisierung nach der Pasteurschen Methode ihm 90% der Kaninchen tötete und daß dieses Verfahren auch gesunde Menschen töten könne.

Obwohl die Resultate von Frisch nicht bestätigt worden sind, ist jedoch der absolute Beweis, daß das Mark vom dritten oder vom vierten Tage gesunde Menschen durch die Tollwut nie umbringen kann, noch nicht geliefert worden; ja einige Fälle von paralytischer Tollwut, die hier und da sich unter den nach der Pasteurschen Methode geimpften gezeigt haben, dienen leider nur zu sehr zur Aufrechterhaltung dieses Zweifels.

Diesen von Frisch erhaltenen Resultaten gegenüber erwähne ich, daß Ferran mehr als 1000 Personen mit Emulsion von frischem fixem Virus, ohne irgendeinen Zwischenfall impfte, daß Wyssokowicz[1]) ohne Gefahr 70 Personen die Emulsion von frischem Virus in die Venen einimpfte, und daß Nitsch[2]) sich unter die Cutis des Bauches die Emulsion von 5 mm frischen Marks einimpfte, ohne irgendwelche Störung zu empfinden.

Daß, während die Fälle von Hundswut bei Tierärzten infolge von Sezierung der an Straßenwut verendeten Tiere nicht selten sind, man nie in so langen Jahren einen Wutfall durch Infektion mit frischem Virus bemerkt hat, obwohl die zufälligen Inokulationen unter dem Personale der zahlreichen antirabischen Institute sehr häufig sind.

Hingegen drängt sich, als Ursache neuer Zweifel, der traurige Fall[3]) vor die Augen, welcher Bareggi zugestoßen ist, der beim Impfen verschiedener Personen mit fixem frischem Virus nicht weniger als fünf Todesfälle zu verzeichnen hatte. Bei diesen fünf Individuen soll jedoch neben

[1]) Angeführt von Krasmitzki (Annales de l'Institut Pasteur, 1902).
[2]) Nitsch, Wien. Kl. Woch., 1904, Nr. 36.
[3]) Bareggi, Gazzetta med. lombarda, 1889.

der Paralysis der unteren Glieder auch Kopfschmerz, Fieber und Erbrechen beobachtet worden sein.

Daß man auf die Wirkung der immunisierenden Markeinspritzungen, die jener vom zweiten Tage vorausgehen, um den Menschen gegen das virulente M_2 zu schützen, weder absolut rechnen kann noch darf, beweisen zahlreiche Versuche.

Auch ich habe zur Genüge nachweisen können, daß es äußerst schwer ist, Tiere zu immunisieren, die, sei dies auch nur auf subkutanem Wege, durch fixes Virus infiziert sind.

Jedenfalls habe ich es für gut erachtet, das Studium dieser Frage wieder aufzunehmen.

Für diesmal begnüge ich mich, die wenigen zu Ende geführten Versuche anzuführen, und behalte mir vor, die jetzt sich im Verlauf befindlichen in einer besonderen Arbeit zu veröffentlichen.

A. Versuche an Ratten.

Versuch 1: 8. Mai 1903. Bevor ich das seit einigen Tagen geschwächte Mark versuchte, probierte ich zuerst das vom zweiten Tage. Ich impfte somit zwei schwarze Ratten mit 1 ccm Markemulsion vom zweiten Tage, sub cute.

Resultat: Die Tiere starben in sieben Tagen an der Tollwut.

Versuch 2: 3. März 1904. Mit dem Mark vom ersten, zweiten und 3. Tage impfte ich sechs weiße Ratten mit 3 ccm (je zwei Ratten für eine Sorte Mark).

Resultat: Die beiden mit dem Mark vom dritten Tage geimpften Ratten blieben am Leben; hingegen gingen die vier mit dem Mark vom ersten und vom zweiten Tage geimpften Ratten zugrunde.

Versuch 3: 28. März 1904. Ich wiederholte den Versuch an drei schwarzen Ratten und erhielt dasselbe Resultat; d. h. die beiden mit dem Mark vom ersten und zweiten Tage geimpften starben, die mit dem Mark vom dritten Tage geimpfte blieb am Leben.

Versuch 4: 24. April 1904. Ich bereitete Markemulsionen zu 1:5 vom ersten bis sechsten Tage und impfte von jedem 1 ccm zwei weißen Ratten ein.

Die Resultate befinden sich in nachstehender Tabelle.

Resultat: Aus dieser Tabelle geht hervor, wie bei den weißen Ratten sich nur das Mark vom ersten und zweiten Tage virulent zeigt.

Daß man ferner das M_3 und M_4 in großer Menge (selbst bis zu 2 ccm täglich 15 Tage hindurch) nicht nur ohne Gefahr, sondern sogar die Tiere immunisierend gegen das Straßenvirus einimpfen kann, kann man aus folgenden Versuchen ersehen.

Abschwächungstag des Markes	Resultate
2 M. Nr. 1 (von 24 Stunden)	Tot nach 7 Tagen an der Wut
2 „ „ 2 „ 48 „	„ „ 7 „ „ „ „
2 „ „ 3 „ 72 „	Bleiben am Leben
2 „ „ 4 „ 96 „	„ „ „
2 „ „ 5 „ 120 „	„ „ „
2 „ „ 6 „ 144 „	„ „ „

Versuch 7: 15. März 1906. Zwei schwarze, sub cute mit Straßenvirus geimpfte Ratten werden 15 Tage lang mit 2 ccm Emulsion von frischem Virus vom dritten Tage, im ganzen mit 30 ccm, immunisiert.

Resultat: Die Tiere bleiben am Leben.

Versuch 8: 16. März 1906. Zwei schwarze, mit Straßenvirus, sub cute, inokulierte Ratten werden 15 Tage hindurch mit 2 ccm täglich, also im ganzen mit 30 ccm Emulsion von fixem Virus, vom vierten Tage immunisiert.

Resultat: Die Tiere bleiben am Leben.

Schlußfolgerung:

Aus den zahlreichen, an 71 Nagetieren (42 weißen Ratten, 9 schwarzen Ratten und 20 weißen Mäusen) vorgenommenen Versuchen ergibt sich, daß das fixe Virus aus dem Pasteurschen Institute zu Sassari, vom dritten Tage, selbst den empfindlichsten Tieren (wie dies die Nagetiere sind) subkutan eingespritzt, sich stets dem auf subkutanem Wege eingespritzten fixen Virus gegenüber als jeglicher Virulenz entbehrend zeigte. Sämtliche Tiere überlebten.

XIX.

Untersuchungen über hämatogene Siderosis der Leber, ein Beitrag zur Arnoldschen Granulalehre.

(Aus dem pathologisch-anatomischen Institut zu Heidelberg.)

Von

Gabriel Gambaroff.

(Hierzu Taf. IX.)

Seit der Arbeit von Breschet sind über die Pigmentfrage und die damit eng verbundene Theorie der Hämatolyse zahlreiche und bedeutungsvolle Untersuchungen erschienen. Es

wurden durch diese unsere Kenntnisse über diese Vorgänge wesentlich gefördert; andererseits bleiben noch viele Einzelheiten übrig, welche einer Aufklärung bedürfen, so insbesondere die Natur des Hämatoidins und Hämosiderins, sowie ihre Abstammung und gegenseitige Beziehung. Desgleichen hat die Rolle, welche die Granula bei der Pigmentbildung spielen, die ihr gebührende Beachtung bisher nicht gefunden. Dieser Gegenstand soll in der nachfolgenden Arbeit hauptsächlich erörtert werden.

Es ist nicht meine Aufgabe und nicht meine Absicht, auf die Lehre von der Struktur des Protoplasmas einzugehen, vielmehr muß ich mich darauf beschränken, einige die Granulalehre betreffenden Punkte hervorzuheben. — Wie bekannt, faßt Altmann[1]) die Zellgranula als Elementarorganismen auf und bezeichnet sie als Bioblasten. Sie sollen die morphologische Einheit aller organischen Materie darstellen, von welcher alle biologischen Erwägungen in letzter Instanz auszugehen haben. — Arnold betrachtet dagegen die Granula als Strukturbestandteile der Zellen (Mikrosomen, Plasmosomen), in welchen bedeutungsvolle Vorgänge des Stoffwechsels — Assimilation, Synthese und Sekretion — sich abspielen.

Bevor ich zur Darstellung meiner eigenen Befunde übergehe, will ich von den bis jetzt vorliegenden Tatsachen, welche der Arnoldschen Plasmosomen-Granulalehre zugrunde liegen, insbesondere diejenigen hervorheben, welche auf die in den nachfolgenden Zeilen zu behandelnden Fragen in Beziehung stehen.

Die Methoden, welche von Arnold beim Studium der Granulabilder angewendet wurden, sind außerordentlich mannigfaltig, die Zahl der Untersuchungen und das Tatsachenmaterial sehr groß. Alle aufzuzählen — das würde zu weit führen. Eine kurze Übersicht genügt schon, um sich davon zu überzeugen.

Die hauptsächlichsten Methoden sind folgende:

1. Vitale Injektionen gesättigter Lösungen von Neutralrot, Methylenblau, Indigokarmin, Lithionkarmin etc. in das Unterhautzellengewebe von Tieren.

[1]) Altmann, Die Elementarorganismen und ihre Beziehung zu der Zelle. Leipzig 1890. (Nach Hertwigs Allgem. Biologie 1906.)

2. Supravitale Färbung (Behandlung der Schnitte von frisch getöteten Tieren mit Neutralrot, Methylenblau).

3. Versuche mit Holunder-Plättchen und Anwendung von Farbstoffen auf die in diese eingewanderten Zellen innerhalb der Lymphsäcke und in der feuchten Kammer (Säurefuchsin, Rubin, Bordeaux, Phloxinrot, Eosin, Nigrosin, Jodgrün, Methylgrün, Safranin, Bismarckbraun, Cyanin, Neutralrot, Methylenblau, Biondis Dreifarbengemisch etc.).

4. Darstellung der Granula mittels Isolierung der einzelnen Zellenbestandteile (Jodkalilösungen etc.).

5. Einführung von Eisen in gelöster und ungelöster Form in Froschlymphsäcke und das Knochenmark der Kaninchen (exogene Siderosis).

6. Studium der Granula bei endogener Siderosis (im Gefolge von Blutungen, Hämatolyse etc.).

Untersucht wurden die verschiedensten Zellformen: Leukocyten, verschiedene Epithelien der Drüsen, Bindegewebskörper, Muskelfasern, Ganglienzellen etc. Ebenso mannigfach waren die Konservierungsmethoden. Durch all diese Methoden und in allen genannten Zellarten gelang es Arnold, Granula zur Darstellung zu bringen. Dabei hat sich die Tatsache herausgestellt, daß in vielen Fällen die Granula durch Zwischenfäden miteinander verbundene, gerüst- und netzförmige Figuren bilden. Ferner konnten Übergangsformen der gefärbten in nicht gefärbte, und von größeren zu kleineren Granula beobachtet werden. Höchst interessant war die Tatsache, daß all diese Granulabilder bei der Anwendung der verschiedensten Methoden und bei den verschiedensten Zellarten, was Anordnung, Größe, gegenseitige Lagerung und Beziehung der Granula anbelangt, eine vollständige Übereinstimmung zeigten. An einigen dieser Objekte war es möglich, die einzelnen Phasen der Tinktion und einen wiederholten Wechsel dieser Erscheinungen unmittelbar unter dem Mikroskop zu verfolgen und nachzuweisen, daß an Zellen, welche gefärbte Körner enthielten, noch Funktionsäußerungen — Form- und Ortsveränderungen, Wimperbewegungen, Kontraktionen usw. — wahrzunehmen sind.[1]) Dies alles hat Arnold zur Überzeugung geführt, daß die Granula umgewandelte Plasmosomen seien und als wichtige Strukturbestandteile des Zellprotoplasmas angesehen werden müssen. Weitere Untersuchungen haben ergeben, daß viele Granula bei Anwendung gleicher Farbstofflösungen und auch unter sonst gleichen Bedingungen verschieden gefärbt werden. Daraus wurde der Schluß gezogen, daß dieser Farbenwechsel auf „Verschiedenheiten der physikalischen oder chemischen Eigenschaften, beziehungsweise beider beruht.[2]) Auf die Frage, ob „vitale Färbung" der Granula wirklich ein vitaler Vorgang sei, oder ob der Färbung der Granula ein Absterben derselben vorausgehe, antwortet Arnold folgendes: „daß es sich bei der Färbung derselben um vitale Vorgänge handelt, kann in Anbetracht der Befunde

[1]) J. Arnold, Über Siderosis und siderofere Zellen, zugleich ein Beitrag zur „Granulalehre", dieses Archiv Bd. 161, 1900, S. 285.

[2]) J. Arnold, Anatomischer Anzeiger, Bd. X.

im Blute und an den Leukocyten in den Holunderplättchen, der amöboiden und phagozytären Eigenschaften derselben insbesondere nicht bezweifelt werden."[1]) Dieselbe Frage war zu entscheiden in bezug auf die durch Eisen erfolgte Färbung der Kernkörperchen und der übrigen Kernbestandteile. Zwar bemerkt Arnold, er könne mit Sicherheit keine Eisenreaktion in diesen unter normalen Verhältnissen nachweisen, aber weiter steht ausdrücklich, „daß an Stellen der unmittelbaren Einwirkung des Eisens" die Färbung der Kernkörperchen oder der ganzen Kerne mit und ohne gleichzeitige Färbung der Granula vorkommt.[2]) Arnold war geneigt, diese Bilder als Ausdruck der Degeneration zu erklären, aber mit Rücksicht auf die Tatsache, „daß die Zellen mit Eisenreaktion der Kerne in großer Entfernung von der Einwirkungsstelle des Eisens, also in Gewebsbezirken gefunden werden," nach denen sie „nur mittels Wanderung gelangt sein können",[3]) dürfte auch eine andere Vorstellung nicht von der Hand gewiesen werden. Hinsichtlich der Eisenaufnahme in Leukocyten zieht Arnold drei Möglichkeiten in Erwägung. „Das Eisen kann in Form von Körnern nach dem Typus der Phagozytose in die Zellen eintreten; oder aber, es wird in gelöster Form aufgenommen und innerhalb der Zellen körnig ausgefüllt, oder es wird von den Plasmosomen der Zelle gebunden und in eisenführende Granula umgesetzt."[4]) Letzteren Modus der Eisenaufnahme hält Arnold für den wahrscheinlichsten. „Gegen die Möglichkeit, daß außerhalb der Zelle entstandene Eisenkörner in die Leukocyten aufgenommen werden, läßt sich in Anbetracht der hervorragenden phagozytären Eigenschaften derselben kaum etwas einwenden. Auf der anderen Seite jedoch muß ich hervorheben, daß aus solchen Vorgängen noch nicht der Schluß gezogen werden darf, die innerhalb der Zelle befindlichen Eisenkörner müßten mit den intrazellulären identisch sein, weil — wie oben bereits angedeutet — nachträglich die phagozytär aufgenommenen Eisenkörner intrazellulär zur Lösung gelangen können. Sehr häufig werden ferner intrazelluläre Eisengranula in Fällen, in denen extrazelluläre Eisenkörner fehlen, gefunden, oder wenn solche vorhanden sind, stimmen sie in ihrer Größe und Form mit den intrazellulären Eisengranula nicht überein. Die größeren Körner und Kugeln kommen durch Quellung und Konfluenz der kleineren zustande. Die regelmäßige Gestalt der Eisengranula, insbesondere aber ihre reihenförmige Anordnung und ihre gegenseitige Beziehung, namentlich das gleiche Verhalten bei der exogenen und endogenen Siderosis, sprechen gleichfalls nicht für eine derartige Provenienz."[5]) Wenn man ferner die Übereinstimmung dieser Bilder mit denjenigen, welche man an lebenden und überlebenden Leukocyten bei

[1]) J. Arnold, Über Granulafärbung lebender und überlebender Leukocyten, dieses Archiv Bd. 157, 1899.
[2]) J. Arnold, dieses Archiv Bd. 161, 1900, S. 306.
[3]) J. Arnold, ebenda S. 307.
[4]) J. Arnold, dieses Archiv Bd. 161, 1900, S. 308.
[5]) J. Arnold, dieses Archiv Bd. 161, 1900, S. 303—304.

der Färbung mit Neutralrot und Methylenblau erhält, und den sehr häufigen Befund (besonders im Knochenmark) der „Zellen, welche rote und blaue Granula gleichzeitig in wechselnder Zahl, aber in gleicher Anordnung enthalten,“[1]) berücksichtigt, so wird man zum Schluß kommen, „daß die sideroferen Körner der Leukocyten nicht als phagozytär von außen eingetretene Partikelchen oder beliebige intrazellulär entstandene Niederschläge von Eisen, sondern als umgewandelte Plasmosomen der Zelle, welche die in die Zelle aufgenommenen Eisenbestandteile an sich gebunden haben, anzusehen sind.“[2]) Damit soll aber nicht gesagt werden, daß die Phagozytose bei diesen Vorgängen keine Bedeutung habe. Der Autor leugnet nicht die große Rolle der Leukocyten bei der Aufnahme, der Abgabe und Verbreitung des Eisens, aber die einfache Aufnahme des Eisens genügt nicht für die Erklärung der Granulabilder, sondern es wird angenommen, daß die „phagozytär aufgenommenen Eisenteilchen in der Zelle gelöst und synthetisch umgesetzt werden.“[3]) Schließlich muß noch hervorgehoben werden, daß in Zellarten, welche phagozytäre Eigenschaften nicht besitzen, die Anordnung der Eisengranula die gleiche ist. Was die weiteren Schicksale des Eisens und der sideroferen Zellen anbelangt, so werden von Arnold folgende Möglichkeiten in Betracht gezogen: Granula können teils von Leukocyten ausgestoßen, teils intrazellulär aufgelöst, oder das Eisen kann in vielen Fällen von Zellen ausgeschieden werden, ohne daß dabei eine Zerstörung von Zellensubstanzen erfolgen muß.

Die wichtigsten Ergebnisse der Arnoldschen Untersuchungen, welche sich nicht nur auf die Umsetzung von Eisen, sondern auch auf diejenige von Blutpigment, Gallenfarbstoff, Fett, Eiweißsubstanzen etc. erstrecken, kann man somit in folgendem Satze ausdrücken: die Plasmosomen und die aus ihnen durch Umwandlung hervorgehenden Granula sind präexistente bei Stoffwechselvorgängen funktionell tätige, wichtige Strukturbestandteile des Zellprotoplasmas. Aus diesem kurzen Überblick, auf welchen ich mich beschränken muß, ersieht man schon, daß die Arnoldsche Plasmosomen-Granulalehre gut begründet ist.

Bevor ich zu meinen eigenen Untersuchungen übergehe, werde ich ganz kurz über das Untersuchungsmaterial und die Methoden berichten.

[1]) J. Arnold, dieses Archiv Bd. 161, 1900, S. 304.
[2]) J. Arnold, dieses Archiv Bd. 161, 1900, S. 304.
[3]) J. Arnold, dieses Archiv Bd. 161, 1900, S. 305.

Material und Methoden.

Mein Untersuchungsmaterial stammt zum Teil von Versuchstieren (Hunde), welche mit Toluylendiamin vergiftet wurden, zum Teil von menschlichen Leichen, die an verschiedenen Krankheiten (Anämie, Stauungserscheinungen u. dgl.) zugrunde gegangen und im hiesigen pathologischen Institut obduziert worden waren. Die Präparate von Hunden, welche ich alsbald nach dem Tode sezierte, sowie auch die menschlichen Präparate wurden in verschiedenen Konservierungsflüssigkeiten aufgehoben (Formol, Alkohol, Sublimat). Die Schnitte fertigte ich teils auf dem Gefriermikrotom, teils auf dem Paraffinmikrotom (von 2—10 μ) an. Von Farbstofflösungen kamen folgende zur Anwendung: 1. eine Kombination von Alaunkarmin mit Ferrocyankalium-Salzsäure, 2. Schwefelammoniumlösung, 3. Sudan in Kombination mit Eisenreaktion (Ferrocyankalium-Salzsäure), 4. Hämatoxylin-Eosinlösung und 5. van Giesonsche Färbung.

Wirkung des Toluylendiamins.

Durch die Untersuchungen von Stadelmann, Afanassiew, Minkowski und Naunyn, Pick, Biondi, Schwalbe, Solley und andere ist nachgewiesen worden, daß Toluylendiamin ein starkes Blutgift ist. Die Wirkung des Toluylendiamins ist die Zerstörung der roten Blutkörperchen und infolge davon Hämoglobinurie (Katze) und Ikterus. Je nach der Dauer und Intensität der Vergiftung entwickelt sich mit der Zeit eine mehr oder minder hochgradige Anämie mit allen ihren Folgeerscheinungen. Die Frage, ob diese Veränderungen charakteristisch für Tuloylendiamin seien, wird von Schwalbe[1]) in dem Sinne beantwortet, daß eine spezifische Wirkung dieses Giftes nicht zu konstatieren sei. Die Veränderungen der Erythrocyten bei dieser Form der Vergiftung, wie bei Anämie, haben nach Ansicht Schwalbes ihr Vorbild in dem normalen Zerfall der roten Blutkörperchen. „Es besteht also ein Parallelismus der physiologischen und anämischen, beziehungsweise experimentell

[1]) Schwalbe, E. Die Wirkung des Toluylendiamins auf die Blutkörperchen der Säugetiere. Zentralbl für allg. Path. und path. Anat. XIII. Bd. No. 11. 1902.

toxischen Degeneration." Indem ich mich diesen Ansichten anschließe, möchte ich nur die von einigen Autoren vertretene Annahme hervorheben, wonach die Hunde bedeutend empfindlicher seien als Kaninchen; diese Annahme kann jedoch in meinen Versuchen keine Unterstützung finden. Aus meinen Versuchsprotokollen wird ersichtlich sein, daß Hunde eine bedeutend längere Zeit eine große Giftdosis vertragen können, ohne daran zugrunde zu gehen. Eine annähernd gleich große Dosis ist bis jetzt noch von keinem Forscher bei Vergiftungsexperimenten an Kaninchen versucht worden.

Tierexperimente.

Über Versuchsprotokolle bei diesen Experimenten werde ich nacheinander — und zwar jedes für sich einzeln betrachtet — berichten; was aber die Ergebnisse der mikroskopischen Untersuchung betrifft, so halte ich es für zweckmäßig, sie alle in einer einheitlichen Zusammenfassung zur Darstellung zu bringen. Dadurch werde ich häufigen Wiederholungen aus dem Wege gehen, die infolge großer Ähnlichkeit und häufig vollständiger Übereinstimmung der mikroskopischen Bilder unvermeidlich sein würden.

Experiment 1.

Junger Hund, 3500 g schwer. Am 23. Juni erhält er subkutan 1,2 g Toluylendiaminlösung. Am darauf folgenden Tage tritt deutlich Ikterus auf, welcher bis zum Exitus bestehen bleibt. Am 27. Juni nachts erfolgt der Tod. Am 28. Juni wurde von mir die Sektion ausgeführt, welche folgendes ergab:

Starker Ikterus aller Organe, besonders der Leber, welche intensiv gelb verfärbt ist. Die Milz ist dunkel gefärbt und scheint beträchtlich vergrößert zu sein. Im Darm mäßig viel Galle, Schleimhaut normal. Das Knochenmark ist dunkelrot. An Nieren sowie Herz, Lunge, Schilddrüse außer der ikterischen Verfärbung kein pathologischer Befund.

Experiment 2.

Schnauzer, 4100 g schwer. Am 29. Juni subkutane Einspritzung von 0,3 g Toluylendiaminlösung. Am anderen Morgen fand ich den Hund stark erkrankt; er lag unbeweglich und war so schwach, daß er nur mit Mühe einige Schritte machen konnte. Ikterus war nicht vorhanden. Am darauf folgenden Tage schien das Tier wieder gesund zu sein; es war munter, sehr lebhaft, von der gestrigen Schwäche keine Spur nachweisbar. An demselben Tage erhielt er 0,3 g Toluylendiamin subkutan, was ziem-

lich starken Ikterus zur Folge hatte, der jedoch nach zwei Tagen wieder verschwunden war. Am 3. Juli subkutane Einspritzung von 0,6 g Toluylendiamin. Trotz einer großen Dosis nur sehr schwacher Ikterus. Am 5. Juli wieder 0,5 g Toluylendiamin subkutan. Am 6. Juli wurde das Tier durch Chloroformnarkose getötet. Die sofort nach dem Tode von mir ausgeführte Sektion ergab: sehr mäßigen Ikterus der Leber und des Darmes; alle anderen Organe zeigten kein ikterisches Aussehen; auch sonst nichts Bemerkenswertes.

Experiment 3.

Hündin, 3900 g schwer. Dem Tiere wurden hypodermatisch 1,5 g Toluylendiamin in vier immer steigenden Dosen eingeführt. Die Vergiftung dauerte sieben Tage (6.—12. Juli). Nach der ersten Einspritzung (0,2) trat eine sehr schwache Reaktion auf, nach der zweiten ziemlich intensiver Ikterus, welcher bis zum Tode des Tieres fortbestehen blieb und nach der letzten Einführung des Giftes sehr stark wurde. Am siebenten Tage der Vergiftung wurde das Tier durch Chloroform-Inhalation getötet. Die gleich daran angeschlossene Sektion ergab: Starker Ikterus aller Gewebe; Leber gelb und von harter Konsistenz; Milz deutlich vergrößert, von dunkelroter, fast schwarzer Färbung und teigiger Konsistenz im Darm ziemlich viel Galle, an der Darmschleimhaut keine Veränderungen; ebenso an anderen Organen keine pathologischen Befunde.

Experiment 4.

Weiblicher Pinscher, 4700 g schwer. Dem Tiere wurde 1,4 g Toluylendiamin in drei Dosen subkutan eingeführt. Die Vergiftung dauerte fünf Tage (13.—18. Juli). Zum ersten Male (13. Juli) wurde 0,4 g des Giftes injiziert, worauf die Hündin sehr schwach reagierte, d. h. von Ikterus oder einer Krankheit überhaupt war nichts zu merken. Zum letzten Male (17. Juli) bekam sie noch hypodermatisch 0,1 g. Am darauf folgenden Tage wurde sie tot aufgefunden. Die sofort ausgeführte Sektion ergab trotz intensiv ikterisch verfärbten Konjunktiven auffallend wenig: außer schwach gelblicher Verfärbung der Leber war von Ikterus an den inneren Organen nichts zu sehen. Milz von dunkelroter Farbe und anscheinend nicht vergrößert.

Experiment 5 und 6.

Um individuelle Verschiedenheiten der Reaktion auf Vergiftung mit Toluylendiamin zu studieren, habe ich Versuche mit zwei Hunden angestellt, die von gleicher Rasse waren (Spitzhunde) und ungefähr von gleichem Gewicht. Beide Tiere bekamen eine absolut gleiche Menge des Giftes und zur gleichen Zeit. Jedem Hunde wurden 3,4 g Toluylendiamin in acht Dosen eingespritzt. Vergiftungsdauer bei beiden Tieren 14 Tage. Die ganze Versuchszeit währte bei dem einen Hunde (Versuch 5) 17 Tage, bei dem anderen 15 Tage, dieser Hund verendete zwei Tage früher als jener. Zum ersten Male bekamen die Tiere das Gift am 20. Juli, zum

letzten Male am 2. August. Am 3. August wurde der eine, am 5. August der andere tot aufgefunden. Während das eine Tier (Versuch 5) auf die Vergiftung mit sehr starkem Ikterus reagierte, war bei dem anderen Tiere von Gelbsucht nichts zu sehen. Nichtsdestoweniger machte gerade dieser Hund einen weit elenderen Eindruck als jener.

Die Sektion ergab: Versuch 5. Auffallend stark ikterische Verfärbung aller Gewebe. An der Oberfläche der Leber, welche ziemlich groß, von weicher Konsistenz und dunkelgelber Farbe war, sah man einige drei- bis fünfmarkstückgroße Flecken von dunkelschwarzer Farbe. Die Milz sehr groß und von dunkelroter Farbe. Knochenmark ebenfalls dunkelrot. Lungen ödematös. Sonst nichts Bemerkenswertes.

Versuch 6. Von Ikterus äußerst wenig zu sehen. Was auf den ersten Blick überrascht, das ist die auffallende Blässe der Herz- und anderen Muskeln. Leber außerordentlich groß und von rötlich-brauner Farbe. Milz auffallend klein.

Experiment 7.

Weiblicher Schnauzer, 3900 g schwer. Dem Tiere wurde 0,9 g Toluylendiaminlösung auf einmal subkutan eingespritzt. Nach zwei Tagen wurde die Hündin tot aufgefunden. Die Obduktion ergab ziemlich ausgebreiteten Ikterus der inneren Organe. Die Leber von anscheinend normaler Größe, ziemlich harter Konsistenz und gelber Farbe. Die Milz vergrößert, von weicher Konsistenz und dunkelroter Farbe.

Experiment 8.

Weiblicher Pudel. Das Tier hat in fünf Dosen 1,8 g Toluylendiamin mittels subkutaner Einspritzung bekommen, worauf es mit mäßig starkem Ikterus reagierte. Vergiftungsdauer neun Tage. Nach dieser Zeit wurde das Tier mittels Chloroform-Inhalation getötet. Die Obduktion ergab: mäßig stark ikterische Verfärbung der inneren Organe. Leber von hellgelber Farbe. Milz nicht vergrößert.

Mikroskopische Untersuchung der Leberpräparate von Versuchstieren (Experiment 1—8).

Aus der mikroskopischen Untersuchung der zahlreichen Leberpräparate und aus deren Vergleich unter sich, ergibt sich folgendes: Die Eisenreaktion (sowohl mit Ferrocyankalium-Salzsäure als auch mit Schwefelammonium) ist in den meisten Fällen positiv ausgefallen. Man findet schön blau- beziehungsweise schwarzgefärbte Pigmentfiguren von ganz bestimmter Lokalisation und Anordnung vor; bloß in ganz vereinzelten Präparaten und nur hie und da sieht man diffuse Färbung, welche die Gefäßscheiden und in einem Falle die Leukocyten

betrifft. In allen Fällen, mit Ausnahme eines einzigen, ist die Beschaffenheit des Lebergewebes normal: die Kerne sind gut gefärbt, die Konturen der Zellen scharf ausgeprägt, keine Vakuolenbildung, keine Infiltration. Nur in Präparaten des Experiments 4 zeigen die Leberzellen schon auf den ersten Blick tiefgreifende Alteration (unvollständige oder absolut negative Reaktion auf Farbstoffe, Vakuolenbildung, die das ganze Lebergewebe durchsetzen). In der Gefäßbeschaffenheit sind ebenfalls keine Abnormitäten vorhanden, wenn wir von der Gefäßdilatation absehen, die gelegentlich vorkommt. Was den Grad der Siderosis anbelangt, so bieten die mikroskopischen Bilder ziemlich große Verschiedenheiten; in einigen Fällen findet man sehr wenig Hämosiderin (Exp. 1, Exp. 4), in anderen bedeutend mehr (Exp. 2, 3, 6), und endlich gibt es Fälle, bei denen der Hämosideringehalt ziemlich beträchtlich ist (Exp. 5, 7, 8). Eisenhaltiges Pigment zeigt ausschließlich granulären Bau und ist zum Teil in Kupfferschen Zellen, Endothelzellen und Leukocyten (sowohl innerhalb der Kapillaren als auch extravaskulär) und zum anderen Teil in den Leberzellen selbst enthalten. Die Leukocyten bestehen ihrer Hauptmasse nach aus einkernigen Zellarten, aber es sind darunter auch zwei- und dreikernige. Die Größe der Granula ist beträchtlichen Schwankungen unterworfen. Neben ziemlich großen sieht man kleinere und ganz kleine Granula. Diesen Wechsel in der Größe der Körnchen zeigen die Präparate in jedem einzelnen Falle; anderseits bieten alle Fälle in dieser Beziehung große Übereinstimmung dar. Betreffs der Lokalisation des Pigments in den Leberzellen selbst ist zu bemerken, daß, wenn die Siderosis nur geringen Grades ist, die Granula ganz unregelmäßige Lokalisation aufweisen, dagegen bei größerem Hämosideringehalt der Leberzellen sind es die perinukleären Zonen, die Eisenpigment enthalten. Die Zahl der Granula in einzelnen Zellen eines und desselben Präparats ist ziemlich variabel: in einigen Zellen sieht man nur zwei bis drei davon, in anderen bedeutend mehr, und schließlich findet man Leberzellen, welche ganz von feinen Granula durchsetzt sind. Die Granula, welche in Leberzellen selbst enthalten sind, bieten sehr interessante und in mancher Hinsicht sehr bedeutungsvolle Bilder; man

sieht nämlich ganz feine Granula, die durch fadenförmige Zwischenglieder miteinander verbunden sind. Oft trifft man Gruppen von 3, 4, 5 und mehr Granula, die fadenförmig aneinander gereiht sind und netzförmige Gebilde darstellen. Und zwar — was sehr bemerkenswert ist — sind die Fäden, welche die Granula miteinander verbinden, teils gut gefärbt, teils weniger gut und teils ganz ungefärbt. Dieser Zusammenhang zwischen gefärbten nnd ungefärbten Plasmosomen und Granula-Elementen ist ein ziemlich häufiger Befund. Ferner findet man in dem Kern der Leberzellen nicht selten analoge Bilder von faden- und netzförmiger Struktur der Körnchen. Sehr bedeutungsvoll scheint uns die Tatsache zu sein, daß man in denjenigen Leberzellen, welche im Protoplasma Eisengranula enthalten, auch bei der aufmerksamsten Untersuchung meistens keine in den Kernen findet und umgekehrt, wenn die letzteren Granula führen, so findet man keine im Protoplasma.

Die den menschlichen Leichen entnommenen Leberpräparate.

Fall A.

Schwind, 37 Jahre. Klinische Diagnose: Morbus Addisonii, starke Anämie, zahlreiche Blutungen in die Haut.

Anatomische Diagnose: Tuberkulose beider Nebennieren und der Nieren. Hämatogene Siderosis der Leber, Lymphdrüsen, besonders am Pankreas, Leberhilus, Milz, in Pleuraschwarte, daselbst keine Tuberkulose.

Mikroskopische Untersuchung der Leber: Siderosis höchsten Grades. Beträchtliche Anhäufung von Eisen sowohl in der Art von größeren und kleineren Schollen, als auch in Körnchenform (Taf. IX.) Intraazinöses Bindegewebe enthält so viel Hämosiderin, daß es dadurch unmöglich erscheint. die übrigen Zellelemente zu Gesicht zu bekommen; bloß hie und da sieht man Gefäße, deren Lumina vollständig frei von Eisen sind. Im Zentrum der Acini, um die Zentralvene herum, findet man ebenfalls große Anhäufungen von eisenhaltigem Pigment in Form von kleinen Schollen und Körnchen. Merkwürdig ist, daß diese Eisenmassen die Zentralvenen nicht von allen Seiten umschließen, sondern gewöhnlich eine Seite frei lassen, so daß eine hufeisenförmige Figur gebildet wird. In den Leberzellen selbst ist Eisen nur in granulärer Form vorhanden. Was die Verteilung des Eisens im Acinus betrifft, so findet sich solches sowohl in der Peripherie als auch im Zentrum. Nicht selten trifft man Kerne, die Granula enthalten, und zwar meistens nur in denjenigen Leberzellen, die im übrigen Zellprotoplasma keine Körnchen führen, und umgekehrt. Die Kerne

sind in allen Fällen gut gefärbt. Sonst sieht man auch keine Degenerationserscheinungen, und wenn intraazinöses Bindegewebe und einige andere Zellelemente durch Eisenpigment verdeckt sind, so liegen trotzdem keine Gründe vor, daraus auf Degeneration der Leberzellen zu schließen.

Fall B.

Heinrich J., 41 Jahre alt. Klinische Diagnose: Pericarditis adhaesiva (?), Myokarditis, Dilatatio et Hypertrophia cordis; Bronchopneumonie des linken Oberlappens, Lungenödem; Bronchitis, pleuritische Schwarten links, Kyphoskoliose, Stauungszirrhose der Leber, Ascites, Ödem, Nephritis (Stauung?)

Anatomische Diagnose: Starke Schrumpfung und anthrakotische Induration der linken Lunge, besonders des linken Oberlappens, zylindrische Bronchektasien, völlige Obliteration der linken Pleurahöhle, Kyphoskoliose der Brustwirbelsäule, Emphysem und Ödem der rechten Lunge, Pleuraadhäsionen rechts, geringgradige Hypertrophie und Lipomatose des rechten Ventrikels, bandförmige Perikardialverwachsung; hochgradige Stauung in Milz, Leber, Nieren, Magen und Darm. Geringes Ödem und Ascites. Starke Zyanose des Kopfes und des Halses.

Mikroskopische Untersuchung der Leber: Sehr viel siderofere Zellen, welche hauptsächlich in der Peripherie der Leberacini lokalisiert sind. Neben großen sieht man kleinere und ganz kleine Granula, die fadenförmig miteinander verbunden netzförmige Figuren bilden. Nicht selten findet man Leberzellenkerne, die Granula führen, und zwar nur dann, wenn das übrige Protoplasma keine Körnchen enthält; wenn das letztere der Fall ist, so sieht man in den Kernen keine Reaktion auf Eisen. Von Degenerationserscheinungen im Lebergewebe ist nichts zu bemerken.

Fall C.

Franz B., 45 Jahre alt. Klinische Diagnose: Hypertrophie und Dilatatio cordis. Myodegeneratio cordis. Transsudat in der Pleura (etwa 44 Liter). Pericarditis exsudativa, etwas Aszites, Anasarka, Kompression der rechten Lunge, Stauung in der linken, Hepatitis interstitialis und Stauung, Stauungsniere.

Anatomische Diagnose: Plethora, allgemeine Adipositas, Hypertrophia und Dilatatio cordis, Hydrothorax dexter, Stauungslunge, Kompression des rechten Mittel- und Unterlappens, Stauungsinduration der Leber, Niere, Milz. Ascites, Anasarka.

Milz viermal so groß wie normal, Kapsel prall gespannt, Pulpa dunkelrot, derb; Follikel und Trabekel deutlich.

Leber mäßig vergrößert, Rand abgerundet, Oberfläche glatt, auf dem Schnitt deutliche Zeichnung: zentral dunkelrote Punkte mit gelbbrauner Peripherie. — Mikroskopische Untersuchung der Leber: Dieselben Bilder der Siderosis wie in Fall B. nur mit dem Unterschied, daß das Lebergewebe in diesem Falle weniger eisenhaltiges Pigment enthält als in den früheren.

Fall D.

August M., 5 Monate alt. Klinische Diagnose: Leukämie. Bronchitis capillaris.

Anatomische Diagnose: Leukämie, Milztumor, peripyelitische lymphadenitische Wucherung. Ikterus, insbesondere der Leber. Lungenatelektase und Bronchopneumonie. Bronchitis capillaris. Geringer Ascites. Dilatatio cordis. Pachymeningitis haemorrhagica interna.

Milz bedeutend vergrößert, Kapsel gespannt, Pulpa dunkelrot, derb.

Beide Nieren von normaler Größe und glatter Oberfläche, subikterischer Färbung. Auf dem Schnitt deutliche Zeichnung, normale Breite der Rinde; das ganze Nierenbecken und die Kelche sind von einer etwa 3 mm großen Hülle von mäßig rötlichem Gewebe umkleidet.

Leber etwas vergrößert, Oberfläche glatt; schon auf dieser eine deutliche acinöse Zeichnung, noch deutlicher aber auf dem Schnitt: intensiv gelbe, große Punkte, umsäumt von einem braunen, schmalen Rand.

Mikroskopische Untersuchung:

Nieren: Schöne Bilder der hochgradigen Siderosis: Große Massen des Hämosiderin-Pigments durchsetzen das ganze Protoplasma der Epithelien der gewundenen Harnkanälchen, so daß die letzteren ganz blau erscheinen. Trotz großer Anhäufung des Pigments ist die Körnchenform desselben deutlich zu erkennen; besonders in der Peripherie, nicht selten auch in den zentralen Teilen der gewundenen Kanälchen sieht man ganz feine Granula, die aneinander gereiht den Eindruck eines Ganzen machen. Degenerationserscheinungen in dem Nierengewebe sieht man nirgends.

Leber: Hämosiderin in schönster, granulärer Form, seiner Hauptmasse nach auf die schmalen Zonen der Peripherie der Acini beschränkt. Im Zentrum der Acini sieht man vereinzelte oder gar keine Körnchen. Bedeutend mehr von Eisengranula findet man in perinukleären Zonen. Das Lebergewebe ist mäßig stark alteriert.

Fall E.

Das Leberpräparat in diesem Falle stammt von einem Kinde, welches infolge von Enteritis und Anämie starb.

Mikroskopische Untersuchung der Leber: Hochgradige, fettige Infiltration des Lebergewebes. Man sieht neben ganz großen, kleinere, kleinste und ganz feine Fettgranula, welche das ganze Lebergewebe durchziehen. Die Hämosiderin-Ablagerung ist mäßig stark. Die Verteilung der Eisengranula läßt keine Regelmäßigkeit erkennen. Bedeutungsvoll ist, daß man ziemlich häufig in ein und derselben Leberzelle neben Fettkörnchen Eisengranula trifft. (Taf. IX.)

Wenn wir jetzt unsere mikroskopischen Befunde — sowohl an menschlichen als auch an tierischen Leberpräparaten — ganz kurz zusammenfassen, so sind als die wichtigsten Ergebnisse folgende Tatsachen zu verzeichnen:

1. Bei hämatogener Siderosis der Leber, hervorgerufen durch Toluylendiamin-Vergiftung und durch verschiedene Krankheiten, sind wir in der Lage, durch geeignete Behandlung der Präparate in den Leberzellen Granula darzustellen, welche durch fadenförmige Aneinanderreihung gerüst- und netzförmige Figuren bilden.

2. Die Granulabilder zeigen in bezug auf Größe, Form, Anordnung und gegenseitige Beziehung eine vollständige Übereinstimmung; nicht nur in allen von mir beschriebenen Fällen, sondern auch mit den Granulabildern sowohl bei exogener Siderosis als auch bei Behandlung mit den verschiedensten Methoden verschiedenster Zellarten (Lebende und überlebende Zellen etc. Arnold).

3. In vielen Fällen treten in Kernen der Leukocyten Körnchen auf, die mit Granulabildern im Zellprotoplasma Übereinstimmung zeigen.

4. In einer und derselben Zelle kommen Granula in Kernen und im übrigen Protoplasma gewöhnlich nicht gleichzeitig vor.

5. Meistens treten die Granula nur dann auf, wenn die sie einschließenden und umgebenden Gewebe im normalen Zustande sich befinden. Jedenfalls ist die Körnchenbildung in keiner Weise von der Alteration der Zellen abhängig.

Wenn wir die obenerwähnten Befunde (die Anordnung der eisenhaltigen Körnchen in Leukocyten, Endothelien, insbesondere aber in den Leberzellen, ihre netz- und fadenförmige Anordnung, die verschiedenen Phasen der Färbung von Körnchenfäden usw.) berücksichtigen, so ist meines Erachtens die Annahme gerechtfertigt, daß die Granula, welche die Umsetzung des Eisens vermitteln, umgewandelte Strukturbestandteile der Zellen (Plasmosomen) sind (Arnold). — Aber noch mehr. Wenn wir besonders die unter 3 und 4 erwähnten Tatsachen in Betracht ziehen, so ist es vielleicht erlaubt, daraus den Schluß zu ziehen, daß die Granula in den Kernen umgewandelte Karyosomen sind. Für die Annahme, daß die Färbung der Kerne durch Degenerationserscheinungen verursacht werden oder daß es sich um Fällung beziehungsweise Stoffwechselprodukte handelt, haben sich keine Anhaltspunkte, wenigstens was meine Fälle betrifft, ergeben.

Erklärung der Abbildungen auf Taf. IX.

Fig. I.

Leberpräparat von Fall A. (Färbung mit Ferrocyankali-Salzsäure-Alaunkarmin.) Beträchtliche Anhäufungen von Eisen in Form von größeren und kleineren Schollen sowie in Körnchenform. Man sieht wie das ganze Lebergewebe mit Hämosiderinpigment durchsetzt ist. Besonders enthält das intraacinöse Bindegewebe so viel eisenhaltiges Pigment, daß dadurch die übrigen Zellelemente verdeckt werden. Um die Zentralvene herum befindet sich eine oben (im Text) beschriebene hufeisenförmige Figur von Hämosiderinpigment. Man kann schon bei dieser Vergrößerung den granulären Bau des Eisenpigments in den Leberzellen selbst deutlich sehen, sowohl mit der Lokalisation in der Peripherie als auch im Zentrum der Leberbalken.

Fig. II.

Leberpräparat von Fall A. (Starke Vergrößerung.) Leberzellen, die ein vollständig normales Aussehen haben, enthalten das Eisen nur in Körnchenform. In einigen Leberzellen sieht man deutlich die netz- und fadenförmige Anordnung der Granula. Man nimmt ebenfalls deutlich die oben beschriebene Tatsache wahr, daß, wenn die Kerne der Leberzellen Granula enthalten, sich keine Körnchen im übrigen Zellprotoplasma befinden, und umgekehrt.

Fig. III.

Nierenpräparat von Fall D. (Färbung Ferrocyankali - Salzsäure-Alaunkarmin.) Trotz sehr großer Anhäufungen des Hämosiderins in gewundenen Harnkanälchen kann man deutlich den granulären Bau des Pigments erkennen.

Fig. IV.

Leberpräparat von Fall E. (Eine Kombination von Eisen- und Fettfärbung. Salzsäure-Ferrocyankali-Sudan.) Leberzellen. In ein und derselben Zelle sieht man Hämosiderin- und Fettgranula.

Fig. V.

Leberzellen (mit Ausnahme von 5, 11, 13, 16, welche Leukocyten sind). Verschiedene Grade der Siderosis in Leberzellen. In einigen Zellen sieht man die faden- und netzförmige Struktur der Granula im Protoplasma und in den Kernen (3, 6, 7, 20, 25, 26). Die Granula in den Kernen und im Protoplasma sind voneinander unabhängig. Beim Vorhandensein von Körnchen in den Kernen sieht man keine Granula im Protoplasma und umgekehrt.

XX.

Die Veränderungen der Blutkapillaren der Leber und ihre Bedeutung für die Histogenese der Leberzirrhose.

(Aus dem Pathologischen Institute zu München.)

Von

Privatdozent Dr. Robert Rössle.

Untersucht man die morphologischen Verhältnisse bei der Entstehung der Eisenleber an einem umfangreicheren Materiale, so wird man, wie ich an anderer Stelle (10b) dargetan zu haben glaube, zu der Anschauung gelangen, daß im wesentlichen zwei ziemlich scharf voneinander geschiedene Prozesse zu der Ablagerung von Hämosiderin in der Leber führen. In dem einen Falle handelt es sich um eine Verarbeitung von hämatogenen Massen, wobei der Untergang und die Verarbeitung der roten Blutkörperchen bzw. ihres Hämoglobins an anderen Körperstellen, insbesondere aber in der Milz, stattfindet. Die Besonderheit des Vorganges liegt, was die Leber betrifft, jedenfalls darin, daß sie dabei bereits verarbeitetes Material, nämlich Hämosiderin, zugebracht erhält. Es wird ihr zum größten Teile durch siderofere Zellen zugeführt, welche man, solange der Prozeß der Hämosiderineinfuhr anhält, reichlich in den Kapillaren des Leberparenchyms findet. In welcher Weise diese Art der Eisenablagerung durch Krankheiten der Leber beeinflußt wird und welche Modifikationen des typischen Bildes sich im weiteren Verlaufe des Vorganges, insbesondere durch das Nachlassen des Eisenimports von der Pforte her ergeben, habe ich an der genannten Stelle ausgeführt. Es handelt sich ohne Zweifel bei dieser ersten Art der Eisenablagerung in der Leber um das, was schon längst als Hämosiderose der Leber (Siderosis von Quincke) bekannt ist. Ein von diesem wesensverschiedener Prozeß liegt aber der zweiten Art der Eisenleber zugrunde. Diese zweite Art umfaßt eine Gruppe von pigmentierten Lebern, die eine gemeinschaftliche Entstehungsweise insofern haben, als sie nicht dadurch zustande kommen, daß hämosiderotisches Material zugeführt und einfach abgelagert wird, sondern daß das Hämosiderin im Leber-

parenchym selbst aus roten Blutkörperchen oder Blutkörperchenstücken gebildet wird. Diese Gruppe von Eisenlebern erscheint, soweit meine Erfahrungen bis jetzt reichen, in zwei Hauptformen: entweder wird das Erythrocytenmaterial der Leber durch blutkörperchenhaltige Zellen (globulifere Leukocyten) zugebracht, oder frei in den Gefäßen befindliche, wahrscheinlich immer, oft aber nachweislich geschädigte Erythrocyten verlassen die Blutbahn und werden von den Leberzellen aufgenommen.

Bei dem Studium der Eisenlebern der letztgenannten Gruppen wiederholten sich nun zwei Beobachtungen: einmal, daß interstitielle Prozesse in solchen Eisenlebern nie fehlen, zweitens daß regelmäßig gleichzeitig, oft schon bei der makroskopischen Sektion, allgemeine oder lokale Hämochromatose, gefunden wird. Ich möchte deshalb diese Art der Eisenleber als hämochromatotische der obengenannten ersten Art, der hämosiderotischen, gegenüberstellen.

In der hämochromatotischen Eisenleber glaube ich nun ein zum Studium der Histogenese der Leberzirrhose geeignetes, zwar nicht neues, mir aber doch neue Gesichtspunkte darbietendes Material gefunden zu haben. Aus der Zahl der untersuchten Fälle sei es mir gestattet, einige herauszugreifen, und zwar Repräsentanten der ätiologisch jedenfalls verschiedenartigen und auch histologisch leicht zu unterscheidenden Formen der pigmentierten Zirrhose, in allen Stadien, von der eben erst eingeleiteten Pigmentierung und Induration bis zu den schon makroskopisch leicht zu diagnostizierenden geschrumpften Eisenlebern. Es sei aber gleich hier betont, daß nicht minder für gar nicht pigmentierte, chronische Hepatitiden, ja auch für besondere Abarten der Leberzirrhose, wie für die biliäre Zirrhose und die Cirrhose cardiaque, soweit solche überhaupt zuzugeben sind, die hier vorgetragenen Anschauungen, soweit meine bisherigen Erfahrungen reichen, stimmen.

Im folgenden möchte ich die histologische Beschreibung der Fälle mehr für sich selbst sprechen lassen und einstweilen nur das Gesamtresultat der vorliegenden Studien zusammenfassen, damit der Leser imstande sei, die zunächst vorgebrachten Schlußfolgerungen an der Hand der Fälle zu prüfen.

Bekanntlich sind die Meinungen darüber geteilt, welches bei den interstitiellen Prozessen mit Parenchymschwund, und zwar nicht nur bei der Leberzirrhose, sondern auch bei den analogen Erkrankungen von Nieren, Pankreas, Herz, die primären Veränderungen sind. Während früher die Meinung vorherrschend war, daß die bindegewebige Wucherung den Prozeß einleite und die schrumpfende Narbe die empfindlichen, spezifischen Zellen erdrücke, hat sich neuerdings die insbesondere von Kretz verfochtene Anschauung mehr und mehr Anhänger erworben, die Anschauung, daß primäre Parenchymzellendegenerationen den Wucherungen des Bindegewebes vorangehen, und daß es sich im speziellen Falle der Leberzirrhose um einen Umbau des Organs mit immer wiederholten Parenchymabschmelzungen und in deren Gefolge um Regenerationen und interstitielle produktive Entzündungen handele. Im Verlaufe der hier zu berichtenden Untersuchungen hat sich mir die Überzeugung aufgedrängt, daß die Fragestellung, ob primäre Bindegewebswucherung, ob primäre Zellentartung, überhaupt hinfällig ist, da beide als wesentlich erkannte, und wie ich zugebe, oft voneinander abhängige Vorgänge auf eine gemeinsame primäre Ursache zurückzuführen sind, nämlich auf die Veränderungen des Ernährungsapparates, insbesondere auf Läsionen der Kapillaren. Der zirrhotische Prozeß wird eingeleitet durch Störungen in der Beschaffenheit der Gefäßwände und hierdurch bewirkte toxische Ödeme, herdweise oder verbreitet; in beiden Fällen kommt es bei besonderer Intensität zu typischen Dissoziationen. Die toxische Läsion der Gefäßwand führt aber gewöhnlich zunächst nur zu erhöhter Exsudation, kenntlich an den perikapillären Ödemen, zu Untergang, und zwar immer wiederholter Ablösung und zum Zerfall von Kapillarendothelien; dann kommt es zu einer Regeneration dieser, und zwar unterliegt auch diese Regeneration dem Weigertschen Gesetze: an Ort und Stelle wird die mehrfache Menge an Kapillarwandzellen hervorgebracht, als ursprünglich vorhanden war. Sobald aber wirklich in einem bestimmten Bezirke die Regeneration im Überschuß tätig war, verändert sich das Ansehen der Haargefäßwandung: seitlich des Zellkernes erscheinen feinste Fibrillen, die sich zu Polstern verdicken. Es ist mit den zur Verfügung stehenden Methoden nicht zu unter-

scheiden, ob man im gegebenen Falle noch Endothelie oder Fibroblast vor sich hat, ja es ist nicht ausgeschlossen, daß es sich gar nicht um eine Umwandlung zu Fibroblasten handelt, sondern nur die den vermehrten Endothelien anliegende, vorher aus — unsichtbaren — Gitterfasern bestehende Kapillaradventitia sich fibrillär umwandelt und hierdurch mit den gewöhnlichen Methoden färbbar wird. Diese Vorgänge können mitten im Parenchym, entfernt von Glissonscher Kapsel und Zentralvene, sich abspielen, wie die ersten Anfänge in sonst ungestörten Lebergeweben nachweisen, lokalisieren sich jedoch, wie bekannt, mit Vorliebe in den Grenzgebieten des Parenchyms gegen das portale Stützgewebe. Was das Parenchym betrifft, so kann es auch in Leberbalken, zwischen denen außerordentlich endothelreiche Kapillaren zu sehen sind, ein vollkommen unverändertes Aussehen bewahren. Aber nicht nur dies, sondern auch von ganzen Fibrillenkörbchen umgebene Leberzellgruppen bewahren unter Umständen Kern und Protoplasma intakt. Hier lehrt gerade das Studium der pigmentierten Zirrhosen ein Besonderes: diejenigen, welche sich zur primären Parenchymdegeneration bekennen, behaupten gern, daß solche gesund aussehenden, von jungem Bindegewebe eingeschlossenen Leberzellgruppen junge, durch Regeneration entstandene Leberzellen seien. Dies ist nun, wie die hämochromatotische Zirrhose zeigt, nicht zutreffend. Denn in diesen Fällen besagt uns die Beladung mit eisenhaltigem Pigmente, daß es sich nicht um junge Parenchymzellen handeln kann, denn junge Parenchymzellen können nicht pigmentiert sein; während in unpigmentierten Zirrhosen die Unterscheidung zwischen jüngeren und älteren Parenchymteilen zum mindesten unsicher ist, können wir für die Zirrhosen mit Eisenablagerung wenigstens die jüngst gebildeten Parenchymteile an dem Mangel an Hämosiderin als solche erkennen. Diese Möglichkeit setzt uns also in den Stand, jene oft als junge Regenerationen gedeuteten Zellgruppen innerhalb der proliferierten Bindegewebselemente als abgesprengte, durch primäre Bindegewebswucherung isolierte Gruppen alter Parenchymzellen zu deuten.

Es gibt nun unzweifelhaft eine große Anzahl sowohl pigmentierter wie unpigmentierter Zirrhosen, in denen, wenn

man bei der alten Fragestellung (primäre Epitheldegeneration oder primäre interstitielle Proliferation) bleiben wollte, man sich auf die Seite von Kretz stellen müßte. Es scheinen mir dies insbesondere die stark fettbeladenen, hochgradig atrophischen Leberzirrhosen zu sein. Aber man wird auch für sie finden, daß die Veränderungen am Parenchym und Stützgewebe abhängig sind von den Erstlingsveränderungen am Gefäßapparate. Jedoch muß ich zugeben, daß, obwohl dieselben Befunde, wie sie oben geschildert worden sind, auch hier nie vermißt werden, die Erklärung dafür aussteht, warum im einen Falle die Leberzellen so erheblich fettig entarten, während im anderen Falle die Folgen jener geschilderten Kapillarveränderungen Zeit haben, sich längs offenbar gesund bleibender Leberzellbalken zu entwickeln. Hier wird wohl eine Erklärung nicht eher gegeben werden können, als bis wir über die dabei vielleicht obwaltenden Unterschiede in der Art und der Intensität des auf Gefäße und durch sie hindurch auf die Leberzellen wirkenden Toxins etwas wissen. Daß für das Zustandekommen der fettigen Entartung ein herdweise stark ausgeprägtes toxisches, perikapilläres Ödem mit vollständiger Verengung der Kapillaren von großer Bedeutung sein kann, werde ich später zeigen, bis jetzt kann ich in der fettigen Entartung nur den Ausdruck der mangelhaften Ernährung, insbesondere des Sauerstoffmangels bei der durch das Ödem bedingten Verlegung der Kapillaren, sehen. So möchte ich die Vermutung aussprechen, daß die Unterschiede in bezug auf die Ausdehnung der Epithelentartungen bei den einzelnen Zirrhosen auf Unterschieden der auf die Gefäße ausgeübten Giftwirkung beruhen; in Übereinstimmung damit möchte ich die hypertrophischen Zirrhosen für das Produkt eines verhältnismäßig schwachen Giftes ansehen, und, wie ich es schon an anderer Stelle getan habe, die dabei sich abspielenden Vorgänge besonders mit der Elephantiasis, d. h. den durch chronisches Ödem gesetzten Veränderungen, vergleichen, ohne zu vergessen, daß hypertrophische Zirrhose besonders bei jugendlichen Individuen vorkommt und die lebhaftere Regeneration des Gewebes bei solchen zu berücksichtigen ist.

Es ergibt sich aus dem Gesagten die Auffassung, daß es sich bei der Leberzirrhose um den Ablauf und das Resultat

eines (infektiös-)toxischen Prozesses handelt. Weit entfernt, dem Alkoholismus eine andere Rolle als die eines vermittelnden oder unter Umständen bloß symptomatischen Momentes zuzuweisen, glaube ich vielmehr, daß in einem Teil der Fälle die Ursache der chronischen Leberentzündung im Wurzelgebiet der Pfortader sitzt. Es muß immer wieder daran erinnert werden, daß die Leber sozusagen in die Vene der Milz eingeschaltet ist, d. h. desjenigen Organs, welches die lebhafteste Beteiligung an allen Infektionsprozessen erkennen läßt, und man muß, wie ich glaube, denjenigen beipflichten, welche in der Milzvergrößerung bei Leberzirrhose nicht nur die Folge einer Stauung, sondern eine entzündliche, chronische Splenitis sehen.[1]) Dasselbe möchte ich für die Veränderungen am Magendarmkanal betonen. In Fällen von Leberzirrhose mit Ascites und Ödemen ist es für Magen und Darm, auch bei mikroskopischer Betrachtung, vorläufig nicht zu entscheiden, wieweit es sich um die Folgen der Stauung, wieweit aber um reine, primäre Störungen handelt. In dieser Hinsicht sind diejenigen Fälle von besonderer Wichtigkeit, bei welchen jeder Ascites, jede ödematöse Durchtränkung des Darmkanals bei schwerer Leberzirrhose fehlt. Soweit meine Erfahrungen bei der Seltenheit dieses Befundes reichen, wird man dabei aber oft eine recht erhebliche chronische Gastroenteritis finden, vielleicht einmal auch nur Residuen einer starken Typhlitis und Perityphlitis. Ferner gehören hierher Fälle von beginnender Leberschrumpfung mit chronischer Gastroenteritis ohne Stauungskatarrh, die ich Präzirrhosen nennen möchte, und die ich für die Erkenntnis des Wesens der Leberzirrhose für besonders wichtig halte, deren Erörterung ich mir aber für später vorbehalten will. Sie betreffen Individuen, die an anderweitigen, interkurrenten Krankheiten sterben.

[1]) Vielleicht sind so auch Fälle zu erklären, wie ein kürzlich von Marchand (Arbeiten aus dem Pathologischen Institut zu Leipzig, Heft 3, 1906, S. 53) mitgeteilter: Bei einem 34jährigen Manne hatte sich nach einem vor neun Jahren während der Militärzeit erlittenen Bajonettstoß ein großer Milztumor entwickelt. Die klinische Diagnose lautete: Bantische Krankheit. „Die Sektion ergab eine sehr schwere, offenbar alte Leberzirrhose und Residuen eines subphrenischen Abszesses in der Milzgegend."

Nicht immer jedoch scheint die Quelle der Toxinwirkung in Magen oder Darm zu liegen. Ich habe in dem schon erwähnten Vortrag auf die „multiplen Verhärtungen in verschiedenen Organen“ aufmerksam gemacht. Nicht nur finden sich bei der Leberzirrhose mit großer Regelmäßigkeit analoge Prozesse im Pankreas, worauf insbesondere von Steinhaus und Lando aufmerksam gemacht wurde, sondern ich finde auch sehr häufig Herde abgelaufener und noch bestehender Entzündung in der Niere, seltener im Herzen. Dies deutet doch auf hämatogene, und zwar durch den großen Kreislauf vermittelte Schädigungen. Ferner scheint mir die Häufigkeit von Sehnenflecken und anderen Perikarditisresiduen sowie von Kapselverdickungen und -Verwachsungen der Milz bei Leberzirrhose bemerkenswert, wobei ich betone, daß, was die gleichzeitige Veränderung von Epikard und Leber betrifft, es sich in den gemeinten Fällen selbstverständlich um echte Leberzirrhosen, nicht um die „perikarditische Pseudoleberzirrhose“ gehandelt hat.

Alles dies deutet darauf hin, daß wir die Leberzirrhose in manchen, noch näher zu bestimmenden Fällen für die Teilerscheinung einer allgemeinen, für die verschiedenen Organe analogen Schädigung der Parenchyme ansehen müssen, und ich möchte schon jetzt darauf hinweisen, daß ich auch die Histogenese der in den verschiedenen Organen dabei stattfindenden Veränderungen für eine einheitliche halte.[1])

Für diejenigen Fälle, in denen der kranke Magendarmkanal als Quelle des Toxins anzuschuldigen ist, kann natürlich aus den vorliegenden anatomischen Untersuchungen nicht geschlossen werden, um was für eine Art Giftwirkung es sich handelt, ob um abnorme Verdauungsprodukte oder um bakterielle Toxine, die von (ständigen?) Mikroorganismen im Verdauungskanal und in dessen entzündeter Wand ausgeschieden werden.

Es ist klar, daß bei dieser Betrachtungsweise und Einteilung der Zirrhosen kein großer Raum für eine biliäre,

[1]) Zu demselben Schlusse kommt d'Amato in einer eben erschienenen Arbeit über „experimentelle, vom Magendarmkanal aus hervorgerufene Veränderungen der Leber und über die dabei gefundenen Veränderungen der übrigen Bauchorgane“. (Dieses Archiv Bd. 187, 1907.)

d. h. von den Gallenwegen ausgehende, Zirrhose bleibt. Ohne Zweifel kommt in der Gallenblase von zirrhotischen Lebern öfters Steinbildung vor als dem sonstigen Durchschnittsvorkommen der Cholelithiasis entspricht. Aber gerade bei der Auffassung der Leberzirrhose als einer hämatogenen, toxisch infektiösen Erkrankung und der bekannten Ausscheidung von Bakterien durch die Galle wird man eher die Gallensteinbildung in diesen Fällen von der Lebererkrankung abhängig machen als umgekehrt. Auch sprechen, soviel ich sehe, die histologischen Befunde an größeren Durchschnitten der Glissonschen Kapsel bei Leberzirrhose sicher nicht für ein häufiges Vorkommen von biliärer Zirrhose. In feineren Verzweigungen des portalen Gewebes läßt sich die vorhandene ältere Entzündung ja nicht mehr mit Sicherheit auf die Gallenwege als Ausgangspunkt beziehen.

Durch experimentellen Verschluß des Ductus choledochus erhält man bei Tieren bekanntlich Nekrosen der intermediären und zentralen Zonen der Leberläppchen. Dasselbe sieht man, wie ich kürzlich wiederum bei einem Krebs der Papilla Vateri erfahren habe, beim Menschen. Ob es jedoch eine solchergestalt aus Lebernekrosen hervorgegangene Zirrhose gibt, ist zum mindesten sehr fraglich. Daß aber infektiöse, aszendierende Cholangitis dieselben Vorgänge entfacht, welche nach meinen obigen Auseinandersetzungen die Leberzirrhose einleiten, sah ich kürzlich an einem ausgezeichneten Beispiele von aufsteigender Gallengangsentzündung bei eitriger Cholezystitis. Hier war die kleinzellige Entzündung auch noch in kleinen Zweigen der Glissonschen Kapsel deutlich um die Gallenwege lokalisiert, und innerhalb des Parenchyms fand sich, außer Nekrosen der intermediären Zonen ein exquisites, jedenfalls als kollateral aufzufassendes herdweises Ödem mit vermehrten Endothelien und zahlreichen Leukocyten in den Kapillaren. Es ist mir sehr wahrscheinlich, daß auf solchem Wege, falls der Prozeß weniger akut als in diesem Falle verläuft, Indurationen und Zirrhosen sich entwickeln können, doch ist es mir an fertigen Zirrhosen, wie gesagt, nie möglich gewesen, die Entstehung als von den Gallengängen ausgehend anzusehen. Doch mag dies an der zufälligen Zusammensetzung meines Materials liegen.

Dieser selbe Grund hat mich auch an dem Vorkommen einer Cirrhose cardiaque zweifeln lassen. Gerade das Münchener Material, das so außerordentlich zahlreiche indurierte, atrophische Stauungslebern aufweist, müßte uns doch hin und wieder eine Cirrhose cardiaque bringen; statt dessen habe ich trotz darauf gerichteter Aufmerksamkeit nur zweimal einen Beginn wirklicher Bindegewebsentwicklung im Bereich des durch Druck (?) untergegangenen zentralen Parenchyms gesehen; ich erwähne dies nur deshalb, weil gleichzeitig in jenen Teilen ein ausgesprochenes Ödem mit beträchtlicher stellenweiser Verengerung der doch sonst weiten Kapillaren und Endothelwucherung bestanden, und weil ich sonst auch bei hochgradiger Stauung, wenn nicht toxische Prozesse gleichzeitig bestanden (z. B. akute Perikarditis) das Ödem regelmäßig vermißte.

Es sind also Hinweise darauf vorhanden, daß auch für die biliäre und für die kardiale Zirrhose die Bindegewebsbildung vom Ödem ihren Ausgang nimmt.

Um nun auf die Beziehung der Hämochromatose zur Leberzirrhose zurückzukommen, so hat schon v. Recklinghausen bei der Aufstellung des Begriffes Hämochromatose auf die Beziehung dieser allgemeinen Pigmentation zu interstitiellen Veränderungen hingewiesen und sehr treffend von einer chronischen hämorrhagischen Hepatitis gesprochen. Ich kann auch eine andere Beobachtung bestätigen, nach welcher man bei hämochromatotischer Zirrhose (wie ich lieber statt pigmentierte Zirrhose sagen möchte) die portalen Lymphknoten regelmäßig stark gefärbt findet, und die Bemerkung dazu fügen, daß überhaupt die Drüsen der Leberpforte ein charakteristisches Abbild der in der Leber sich abspielenden Vorgänge bieten, indem sie z. B. außer der Pigmentierung mit Blutfarbstoff und, wie unten zu zeigen sein wird, den auf dem Lymphwege dahin verschleppten Erythrocyten bei dem in voller Entwicklung begriffenen Prozeß der Sklerosierung der Leber auch hochgradiges Ödem zeigen. Sie können dabei das Vierfache ihrer natürlichen Größe und eine rostbraune Beschaffenheit und vollkommene Durchfeuchtung zeigen.

Daß ein Prozeß, welcher die Kapillarwände so schädigt, daß es zu toxischen Blutungen kommt, gleichzeitig eine große

Menge von Blutkörperchen zugrunde richtet, ist von vornherein anzunehmen, indem es bei der entwicklungsgeschichtlichen Verwandtschaft von intravaskulären und vaskulären Zellen (Blutkörper und Endothelien) nicht leicht ein Gift geben wird, welches nur auf eine dieser beiden Zellarten abgestimmt sein wird. Diese Annahme der gleichzeitigen Schädigung von Endothelien und Erythrocyten ist nun doch wahrscheinlich für die Entstehung der Hämochromatose notwendig. Der Austritt von roten Blutkörperchen durch Diapedesis- oder durch Rhexisblutung allein genügt nicht, um Aufnahme der Erythrocyten in Leberzellen und Verarbeitung zu Hämosiderin zu bewirken, wie wir aus der Beobachtung von andersartigen Blutungen (z. B. bei Eklampsie oder durch Trauma) wissen. Für die Gefäßwandzellen, glatten Muskelzellen usw. hat v. Recklinghausen angenommen, daß das Hämofuszin der Hämochromatose in ihnen aus aufgenommenem gelöstem Blutfarbstoff entsteht; Lubarsch hat diese Annahme für die glatte Muskulatur des Darms durch Experimente sehr wahrscheinlich gemacht; ich selbst glaube auf Grund später mitzuteilender histologischer Beobachtung über die Hämofuszinentstehung in den Zellen der Glissonschen Kapsel bei hämochromatotischer Zirrhose das Gleiche. Für die Epithelien hingegen glaube ich dargetan zu haben, daß die Hämosiderinablagerung von intraepithelialer Verarbeitung nicht nur gelösten Blutfarbstoffs (dieser Vorgang entzieht sich noch unserer Beurteilung), sondern sicher zum großen Teil von Verarbeitung von Blutkörpern und Stücken derselben herrührt. Und von diesem Erythrocytenmaterial glaube ich, entsprechend den modernen Anschauungen über Phagocytose, daß es durch dasselbe Toxin, welches die Kapillarwände bis zum völligen Untergang schädigt, so zugerichtet wird, daß es von den Epithelien aufgenommen werden kann, was ohne diese bestimmte Beeinflussung, wie die obigen Beispiele zeigen, nicht der Fall ist.

Über einen nicht unwichtigen Punkt besagen die vorliegenden Untersuchungen leider nichts. Es ist ein Punkt, der die ganze Sachlage in der Frage der Eisenfarbstoffablagerung noch verwickelter gestaltet als sie ohnehin ist; es

ist die Rolle der Hämoglobinämie bei Hämosiderosis und Hämochromatose. Diese Frage scheint mir nicht anders als auf experimentellem Wege zu lösen zu sein. Ein Teil der Arbeit ist jedoch schon geleistet; durch Untersuchungen der Quinckeschen Schule wissen wir, daß Hämoglobininjektionen Hämosiderosis hervorrufen. Welche Beziehungen aber die Auflösung des Blutfarbstoffes im Blut zur Hämochromatose hat, mit anderen Worten, einen wie großen Anteil bei der dabei geschehenden Farbstoffablagerung die Hämoglobinämie hat, darüber wissen wir noch gar nichts.[1])

Was nun die Diagnose der hämochromatotischen Zirrhose betrifft, so dienen zu ihrer Erkennung: erstens der Nachweis von hämoglobinhaltigen Tropfen oder von Erythrocyten in Leberzellen, zweitens der Befund von Hämofuszin in den Zellen des Interstitiums. Der erstere Punkt ist deshalb notwendig, weil, wie mir scheint, zuweilen eine Kombination von Hämosiderose mit schwacher Hämofuszinablagerung vorkommt. Ferner sei auf die Möglichkeit des Vorkommens einer Hämosiderose bei einer einfachen Leberzirrhose hingewiesen, sowie auf das isolierte Vorkommen von Hämochromatose in der Leber. Es braucht also nicht notwendig eine allgemeine Hämochromatose gleichzeitig vorzuliegen. Schon v. Recklinghausen hat in seiner ersten Mitteilung auf lokalisierte Hämochromatosen hingewiesen. Schließlich sei auch noch auf die Kombination von Hämosiderosis und Hämochromatosis in ein und derselben Leber hingewiesen (Siehe unten Fall 435/06.)

Das Material, dessen histologische Beschreibung ich im folgenden geben möchte, stammt zum Teil aus dem Kieler pathologischen Institute, wo diese Studien begonnen wurden, zum Teil aus dem Institut zu München, und ich möchte an dieser Stelle meinen verehrten Lehrern, Herrn Geheimrat Heller und Herrn Obermedizinalrat v. Bollinger, für die Überlassung des Materials meinen besten Dank sagen.

Es ist nach meinen Erfahrungen nicht immer möglich, mit Sicherheit die Genese der Hämosiderinpigmentierung in

1) Über eigentümliche, auf Hämoglobinämie mit Wahrscheinlichkeit zurückzuführende Befunde an den Sternzellen s. unten.

einem bestimmten Falle festzustellen; es kommt gerade zur Sichtbarmachung der von mir für die Hämochromatose verantwortlich gemachten Vorgänge auf eine tadellose Konservierung des Materials an; welche Rolle gerade für die Erythrocytendarstellung eine geeignete Technik spielt, wird z. B. aus den Angaben über den Fall 435/06 hervorgehen. Unter Umständen gelingt es aber auf keine Weise, mit den üblichen Methoden die Erythrocyten innerhalb der Kapillaren zu färben. Es scheint mir dies weniger von dem Zeitpunkte der Obduktion, als von gewissen (vitalen) Eigenschaften der Blutkörperchen und des Leberparenchyms abhängig zu sein. Doch sind die obwaltenden Verhältnisse noch zu unklar, als daß sie schon hier erörtert werden könnten.

All das, was im vorhergehenden auseinandergesetzt wurde, möchte ich nun mit Beispielen belegen, nur die einfache Hämosiderosis möchte ich unter Hinweis auf das an zitierter Stelle Gesagte übergehen. Den Beschreibungen ausgebildeter Zirrhose verschiedener Art möge ein Fall von Kombination von Hämosiderosis mit Hämochromatose der Leber und ein Fall von eben beginnender hämochromatotischer Zirrhose voraufgehen.

Gleichzeitige Hämosiderose und Hämochromatose der Leber.

SN 435/05. München. 55jähriger Bierbrauer. Obduktion 20 $^{h.}$ p. m.

Wesentlicher Befund: Stauung und geringe Pigmentzirrhose der Leber; starke Derbheit des Pankreas. Milztumor. Hypertrophie des ganzen Herzens mit besonderer Hypertrophie und Dilatation des rechten. Starkes Lungenemphysem. Säbelscheidenförmige Verengerung der Trachea und großer Gallertkropf. Zwei runde Duodenalgeschwüre, ein rundes Geschwür des Pylorusmagens und kleine Geschwüre der übrigen Magenschleimhaut. Vollständige Verödung der Gallenblase durch Steine; Blutkot im Dickdarm; ausgedehnte Blutungen der Haut, besonders der unteren Extremitäten. Eigentümliche bräunliche Pigmentierung der Achselhöhlen und der Genitalgegend. Geringer Ikterus; Hämochromatose des Dünndarms. Glatter Zungengrund.

Im ausführlichen Protokoll ist die Leber als etwas verkleinert, derb, stumpfrandig, feinhöckerig, ihre Schnittfläche als deutlich körnig, mit durchgehends rostbrauner Färbung bei deutlicher hellgrauer Streifung und sehr dunkler Felderung geschildert. Mikroskopischer Befund:

Stauungsleber mit geringer interstitieller chronischer Hepatitis. Fast vollkommen regelrechter Aufbau des Parenchyms. Das

portale Gewebe hie und da deutlich verbreitert und leicht infiltriert. Schmale Züge bindegewebigen Charakters strecken sich zuweilen gegen die Zentralvenen zu. Auch von diesen aus scheinen manchmal bindegewebige Streifchen auszugehen. Pfortader- und Arterienäste sind intakt, die Wandbekleidung der größeren Gallenwege scheint abzuschilfern; neugebildete Gallengänge sind nicht vorhanden. Das Parenchym ist frei von Fett und mäßig reich an Pigment; dieses findet sich viel spärlicher auch in Endothelien. Die den erweiterten zentralen Kapillaren anliegenden Leberzellen besitzen außer hellerem Protoplasma noch helleres, mehr rostfarbenes Pigment, während der in der Glissonschen Kapsel und in den übrigen Leberzellen abgelagerte Farbstoff fast schwarz ist. Einen mehr hellbraunen Ton haben die in Spindelzellen des portalen Gewebes eingeschlossenen Körner. Zwischen den Leberzellen der zentralen Läppchenteile, anscheinend oft auch in diesen, befinden sich größere und kleinere Tropfen Gallenpigments. Vereinzelt werden solche Tropfen auch in den spärlichen, in den Kapillaren der Nähe treibenden Leukozyten gefunden. Rote Blutkörperchen sind nur in wenigen Kapillarbezirken aufzufinden und auch dann wegen schlechter Färbbarkeit schwer zu sehen; siderofere Zellen sind wenige vorhanden. Die Kapillarwandungen zeigen nichts Besonderes, abgesehen davon, daß sie nicht immer den Leberzellreihen glatt anliegen. Es ist auffällig, daß die spärlichen pigmentführenden Leukocyten fast ohne Ausnahme dicht um diejenigen Zentralvenen herumsitzen, von denen die erwähnte Bindegewebsentwicklung ausgegangen ist. Sie befinden sich dort wie verkeilt zwischen Leberzellen, Bindegewebszellen und aufgequollenen Kapillarwandungen und fallen besonders durch ihre ungewöhnliche Größe auf.

Soweit ergeben sich die Befunde in zahlreichen Gewebsstücken, die nur der Formalinhärtung ausgesetzt und dann nach Wässerung in steigendem Alkohol weiterbehandelt, waren. Sehr viel genauere Aufschlüsse über das Wesen der in der Leber sich abspielenden Prozesse wurden durch das Studium von Blöcken gewonnen, die zum Zwecke besserer Darstellung der Erythrocyten und der feinen Kapillarmembranen nach der Formalinfixierung direkt noch in heißen Sublimateisessig eingelegt und nach mehreren Stunden erst gewässert und dann sehr sorgfältig mit Jodalkohol vom Sublimat befreit wurden. In so behandelten Gewebsstücken gelang die Darstellung der intrakapillären Erythrocyten ausgezeichnet. Sie wurden nun bei Hämatoxylin-Eosinfärbung leuchtend rot und auch die Kapillärwände wurden erheblich deutlicher als vorher. Da ergab sich denn folgender interessanter Befund: die Stellen, in denen eine Erweiterung der perivasalen Lymphräume vorhanden waren, fanden sich nun viel zahlreicher, und wo keine Blutkörperchen zwischen den Leberzellbalken gefunden wurden, konnte man sicher sein, daß auch keine vorhanden waren. Es ergab sich auch der Grund für dieses Fehlen des Kapillarinhalts: die perikapillären Lymphräume waren stellenweise derart erweitert, daß die von den Leberzellen abgehobenen Kapillarwände sich in der Mitte be-

rührten. Häufig aber war auch nur die eine Wand abgedrängt und lag der anderen und damit scheinbar der gegenüberliegenden Leberzelle dicht an. Am besten war dies natürlich an denjenigen Kapillarabschnitten zu sehen, wo mit der lamellenartigen Wand die zugehörigen Endothelien ihren Platz verändert hatten. Ein äußerst charakteristisches Bild bietet auch das mäßig entwickelte Ödem: Die Blutbahn der Kapillare ist dann nur soweit verengt, daß zwischen den beiderseits abgehobenen Kapillarwänden die Erythrocyten nur mehr einer hinter dem anderen, im Gänsemarsch, durchschlüpfen können. Übrigens muß hervorgehoben werden, daß sich ohne Zweifel auch leere Kapillarschläuche bei anscheinend offenem Lumen der Blutbahn fanden. Aber natürlich besagt dies nichts bei der Unkenntnis der rings um diese entleerte Kapillare herrschenden mechanischen Verhältnisse und der Möglichkeit zwar weniger des Auslaufens der Kapillaren bei der Präparation als postmortaler anderweitiger Veränderungen (Druck, Kontraktion). Sichere Kontinuitätstrennungen der Kapillarwände sind nur spärlich aufzufinden; jedoch flottiert hie und da eine abgerissene Endothelie im Kapillarlumen, und wo sonst kleine Lücken in der Kapillarwand gesehen werden, da fällt gewöhnlich die unscharfe Begrenzung des Leberzellprotoplasmas auf. Nun ergibt sich auch, daß rote Blutkörperchen in nicht geringer Zahl sich in den Wandzellen der Kapillaren befinden, zuweilen auch in weißen Blutkörperchen, und nicht schwer sind auch Leberzellen zu entdecken, welche unzweifelhafte Erythrocyten und erythrocytenähnliche Körper enthalten. Letztere Einschlüsse sind oft größere oder kleinere, von Gallenkügelchen leicht durch die Farbe zu unterscheidende Tröpfchen oder keulenartige oder kommaähnliche Gebilde. Hie und da erscheint es auffallend, daß die Erythrocyten gerade an der Stelle der Grenzlinie zwischen zwei Leberzellen einzudringen scheinen; manchmal findet sich um aufgenommene Erythrocyten ein heller Hof (künstlicher Spaltraum). Nicht selten werden Erythrocyten auch zwischen Kapillarwand und Leberzelle noch frei gefunden; auch im Bindegewebe der Glissonschen Kapsel, insbesondere in den Gefäßscheiden, in der Nachbarschaft jener obenerwähnten braun getüpfelten Zellen fanden sich einzelne Exemplare von Erythrocyten, seltener eine Gruppe solcher in Gewebsspalten, die ihrem Baue nach keine Blutkapillaren waren. Größere Blutungen waren im portalen Gewebe nicht vorhanden. Mit der Weigertschen Fibrinfärbung ist nirgends Fibrin, wohl aber sind grampositive sehr feine nicht stets kapseltragende Diplokokken, in Anordnung und Gestalt wechselnd, in Gefäßen und Kapillaren zu entdecken. Bald erscheinen sie mehr wie Stäbchen, bald liegen sie in Kokkenhäufchen zusammen.

Portaldrüse: Starke Vergrößerung und Auflockerung durch Ödem, sehr starke Hämosiderose: Das Pigment liegt in größeren und kleineren Klumpen frei oder in einkernigen Zellen eingeschlossen, daneben sind in den weiten lockeren Maschen der Lymphsinus große, runde, einkernige Zellen mit dichtem, rotviolettem Plasma, welches sehr an das

der Leberzellen erinnert (abgerundete, verschleppte Leberepithelien?). Auch die Kerne entsprechen in bezug auf Größe und Form denen der Leberzellen. Die Gefäßwandzellen der in der Umgebung der Drüse laufenden Blutgefäße sind zum Teil mit Fuszin beladen, zum Teil nicht. Letztere sind statt dessen oft mit homogenen, hellen, eosinophilen Massen erfüllt. Vereinzelt finden sich in der Drüse blutkörperchenhaltige Zellen.

Milz: Hämosiderose und Hämochromatose. Es finden sich reichlich siderofere Zellen, besonders längs der Trabekel und längs der Gefäße. Globulifere Zellen fehlen, eosinophile Leukocyten sind spärlich vorhanden; in Zellen der Trabekel selbst sind stellenweise reichliche braune Körner, das Protoplasma oft ausfüllend, vorhanden.

Pankreas: Keine Zeichen vorhandener oder abgelaufener interstitieller Pancreatitis; kein Pigment innerhalb von Drüsenzellen, jedoch Hämochromatose der Gefäßwandzellen und des Interstitiums. Die Gefäße und die Ausführungsgänge sind nicht verändert. Die Zellinseln sind zum Teil auffallend groß, jedoch ohne Abweichung des Aufbaus, und ihre Zellen sind nicht pigmentiert.

Niere: Kleine Narbenherde an verödeten Glomerulis. Hämochromatose der Stützzellen. Schleichende parenchymatöse Nephritis.

Hoden: Pigmentierung der Zwischenzellen.

Speicheldrüsen (Sublingualis): Starke Pigmentierung der kelchförmigen Außenzellen der Drüsenacini und von Spindelzellen des Stützgewebes.

Haut: 1. vom Unterschenkel: Infiltration aller Gewebsspalten der Cutis mit Blut, basale Zellen der Epidermis mit braun pigmentiertem Protoplasma; in der Cutis braune spindel- und sternförmige Zellen.

2. der Achselhöhle: Keine Reste von Blutungen, aber auffallend zahlreiche und dunkel pigmentierte Spindel- und Sternzellen des Unterhautzellgewebes, kein Pigment in der Epidermis. Um Kapillaren herum sind Infiltrate.

Lunge: Ödematöse Ausfüllung vieler Alveolen.

Nebenniere: Sehr starke Pigmentierung der Zona reticularis.

Duodenum: Starke Entzündung der Schleimhaut, starke Hämochromatose der Muscularis mucosae, nicht der übrigen glatten Muskelfasern, zahlreiche Rusellsche Körperchen.

Bakteriologische Untersuchung: Vom Lebergewebe wächst auf Blutagar, als Strich auf gewöhnlichem Agar und in Bouillon in Reinkultur ein gekapselter, grampositiver, bald mehr zugespitzter, bald mehr semmelförmiger Diplokokkus. In Blutagar erzeugt er Gas und verflüssigt; auf Agarstrich bildet sich dicker weißlicher Rasen (keine Verflüssigung); die Agarplatte zeigt mandelförmige, weißliche, körnige Kolonien. In Bouillon tritt Trübung und Niederschlag am Boden auf, der beim Aufwirbeln etwas schleimig ist und sich gleichmäßig verteilen läßt. In Gelatinestich innerhalb 12 Stunden deutliches Wachstum ohne Verflüssigung.

Eine mit einer Öse aus Agarstrich geimpfte Maus zeigt am nächsten Tage Wohlbefinden.

Zusammenfassung: Es handelt sich also um einen Fall von hämorrhagischer Diathese bei einem Alkoholiker mit Kompensationsstörungen von seiten des hypertrophischen Herzens, Tod durch Herzinsufficienz nach Darmblutung. Die Obduktion ergibt neben der bei Alkoholikern so häufigen Hämosiderose Zeichen allgemeiner Hämochromatose, in der Leber im besondern neben Einschaffung von wahrscheinlich in der Milz gebildetem Pigment den Befund von lokalem Blutuntergang, Schädigung der Kapillargefäße, parenchymatisches Ödem, Diapedese roter Blutkörperchen, Verschleppung dieser mit dem Lymphstrom und Aufnahme einzelner in das Protoplasma von Sternzellen und Leberepithelien, Ikterus und beginnende Zirrhose der gestauten Leber.

Beginnende Hämochromatose der Leber.

Da mich die Erfahrung gelehrt hatte, daß nicht nur allgemeine hämorrhagische Diathese, sondern auch chronisch-hämorrhagische Entzündungen von serösen Häuten geeignetes Material zum Studium der interstitiellen, mit Hämochromatose verbundenen Organveränderungen darboten, so untersuchte ich ohne Wahl jede Leber bei Sektionen, welche eine hämorrhagische Entzündung irgendwelcher Art aufgedeckt hatten, um auf diese Weise den ersten Anfängen der hämochromatotischen Zirrhose nachzuspüren. Ich wähle aus dem einschlägigen Material folgenden Fall, von dem ich glaube, daß er diese Anfänge, sogar noch vor der bindegewebigen Wucherung, zeigt:

SN 675/06 München. 54jährige Frau. Sektion 4 h p. m.

Wesentlicher Befund: Hämorrhagische diphtheroide Cystitis, aszendierende eitrige Pyelonephritis. Sepsis. Weiche Milzschwellung, trübe Schwellung der Leber. Frische Endocarditis papillaris; hämorrhagisch eitrigfibrinöse beiderseitige Pleuritis. Diffuse Bronchitis mit Atelektasen und Hypostase beider Unterlappen. Alte Magennarbe. Leichte Hautödeme

Aus dem ausführlichen Protokoll: Leber wiegt 1350 g, ihre glatte Kapsel zeigt einige verdickte Stellen. Das Parenchym schneidet sich weich, ist blaßbraungelb, leicht trüb; die acinöse Zeichnung ist nur angedeutet.

Mikroskopische Beschreibung: Der Aufbau der Leber ist vollkommen regulär, die Anordnung der Leberzellbalken zeigt, abgesehen von den

wenigen Stellen, in denen streifenförmig Hämosiderin (Eisenreaktion) abgelagert ist, nichts Besonderes. Dort aber ist die Ordnung gestört, indem die Kapillaren bald auffallend eng, bald unregelmäßig weit sind; dort finden sich auch auffallend große hellprotoplasmatische (junge) Endothelien. Während die Leberzellen sehr hell in Hämatoxylin-Eosinschnitten gefärbt sind, finden sich zwischen ihnen verkeilt oder ihnen seitlich aufliegend dunkelprotoplasmatische Zellen mit dunklen, großen Kernen. Ihr Protoplasma sticht dunkelrot von dem rosaroten der Leberepithelien ab. Auf dünnen (5 μ) und speziell mit Hervorhebung der Erythrocyten gefärbten Schnitten gelingt es unschwer, nicht nur unzweifelhafte rote Blutkörper innerhalb von Leberzellen, sondern auch den Weg zu finden, auf welchem sie dahin gelangen; es geschieht dies durch Diapedesis; verzerrte, zum Teil schon innerhalb des Leberzellprotoplasmas, zum Teil noch in der Kapillare steckenden, oft durch deren Wand gerade halbierte Erythrocyten sind aufzufinden, freie rote Blutkörper in perikapillären Lymphräumen ebenfalls. Daß sie dahin gelangen, beweist auch ihre Anwesenheit in den innerhalb und um die Zentralvenenwand gelegenen Spalträumen. Siderofere und globulifere Zellen fehlen vollkommen. Die Glissonsche Kapsel ist mäßig infiltriert. Die Form der Erythrocyten innerhalb der größeren Gefäße ist rund, innerhalb der Kapillaren eckig. Auch innerhalb der Glissonschen Kapsel sind spärliche Diapedesisblutungen. Was die Lage der Kapillarwände betrifft, so fehlt allgemeines Ödem, stellenweise ist aber solches vorhanden, perivaskulär findet sich dann in dem sichtbar gewordenen Raum krümeliges Material. Auch Untergang von Endothel und Kapillarwand ist zuweilen festzustellen; es verliert der Leberzellbalken seinen Halt und seine Ordnung. Einzelne Leberzellen zeigen Mitosen. Mit Weigerts-van Gieson-Mischung ist nirgends an unrechter Stelle Bindegewebe zu finden. Die Methylenblaufärbung zeigt keine Mikroorganismen, aber einzelne Mastzellen.

Zusammenfassung: Herdweises toxisches Leberödem, Untergang von Endothelien und an anderen Stellen Vermehrung dieser; letztere Stellen zeigen regelmäßig Pigmentierung. Die Hämosiderinablagerung kommt außer durch Übermittlung gelösten Blutfarbstoffes durch die Sternzellen, welche großes, purpurrot gefärbtes Protoplasma (Ausdruck der Hämoglobinämie?) zeigen, durch Diapedesisblutungen und Aufnahme der (geschädigten) Erythrocyten in die Leberzellen zustande. Zeitlich geordnet mögen letztere Vorgänge mitsamt dem herdförmigen Ödem, Untergang von Kapillaren und ihren Wandzellen mit mäßiger Dissoziation die Einleitung des Prozesses darstellen, der in Form von Pigmentierung des Parenchyms und mit reichlicher Regeneration von Endothelien abklingt. Betont sei die zeitliche

Verschiedenheit der verschiedenen, durch den Tod als Momentbilder festgehaltenen Prozesse: so kann an der einen Stelle die Folgeerscheinung des sich eben ein paar Läppchen weiter abspielenden Prozesses beobachtet werden. Es drückt sich darin die anfallsweise Entwicklung des zirrhotischen Prozesses aus und eine anfangs wohl auch bestehende herdförmige Ausbreitung; was die letztere betrifft, so möchte ich kurz auf eine experimentelle Beobachtung aufmerksam machen: injiziert man Flüssigkeit in die Milzvene, so kann man immer wieder sehen, wie diese sich in der Leber nicht gleichmäßig verteilt, sondern bald einzelne Teile ganz verschont, andere ungleich stark anfüllt.

Auch bei voll ausgebildeter Zirrhose deutet das histologische Bild, insbesondere bei den pigmentierten Zirrhosen, wie ich schon ausgeführt habe, auf ein attackenweises Fortschreiten des Prozesses. Es ist dies ein Punkt, den, wie ich glaube, uns die Kliniker erst bestätigen müssen. Ich befinde mich übrigens mit dieser Meinung in Übereinstimmung mit der Ansicht zweier vortrefflicher Kenner der Zirrhose, nämlich von Kretz, der die Zirrhose als einen immer wieder „rekrudeszierenden“ Prozeß anspricht, und von Joannovics, welcher sich so ausdrückt: die wiederholten Attacken seien aus dem histologischen Bilde herauszulesen. Daß sogar der Charakter einer Zirrhose mit einer neuen Attacke sich plötzlich ändern kann, daß aus einer bisher unpigmentierten Zirrhose eine pigmentierte entstehen kann, und daß ein solcher Anfall, der zur Eisenleber führt, tödlich verlaufen kann, möchte ich an einem höchst lehrreichen Fall von akuter Zirrhose dartun.

Akute Zirrhose.

Die klinischen Notizen verdanke ich der Güte von Herrn Geheimrat Helferich: die 34jährige Dame ist bis 3½ Monate vor dem Tode stets gesund gewesen; damals traten vorübergehend heftige kolikartige Schmerzen in der Magengegend bei einer in gebückter Stellung verrichteten Arbeit auf. Sie nährte aber ihr jüngstes Kind noch über 2 Monate, d. h. bis einen Monat vor dem Tode, weiter, ohne andere Beschwerden als Schmerzen in der Magengegend, Übelkeit und Aufstoßen; die hellgelbe Farbe des Stuhls fiel damals auf; aber die Spannung und Vergrößerung des Leibes erweckte zuerst den Verdacht wiedereingetretener Gravidität. Erst zwei

Wochen vor dem Tode wurde überhaupt ein Arzt zugezogen, seine Diagnose lautete Magen- und Duodenalkatarrh; dann wurde die Dame bettlägerig, jetzt stellte der Arzt leichten Ikterus und starken Aszites fest. Fieber bestand nicht. Im Urin war kein Eiweiß, aber Gallenfarbstoff. In den nächsten Tagen nahmen Aszites und Ikterus sehr rasch zu, eine Punktion entleerte fast 15 Liter stark gallig gefärbter Flüssigkeit; wenige Stunden nach der Aufnahme auf der Klinik starb sie. Die klinische Diagnose lautete: Cholämie.

SN 348/03 Kiel. 9 h. p. m.

Wesentlicher Befund: Leberzirrhose (Gewicht der Leber 1450 g). Stauungsmilz (425 g). Starkes Ödem der Wand des gesamten Verdauungstraktus. Meckelsches Divertikel. Zahlreiche Ekchymosen der Magenserosa. Induration des Pankreas. Schiefrige und bräunliche Pigmentierung der Darmschleimhaut. Schwellung der Nieren. Ekchymosen der Pleura. Schwellung von Bronchialdrüsen. Mäßiger Hydrothorax. Starker Aszites; starker allgemeiner Ikterus.

Mikroskopische Beschreibung:

Chronische interstitielle Hepatitis: das Lebergewebe ist in außerordentlich starkem Maße und höchst unregelmäßig durch Bindegewebsstränge parzelliert; während einzelne Gewebsteile bis zur Größe einer Linse vollkommen von Bindegewebe frei erscheinen, sind andere — und dies ist die Mehrzahl — in so ausgedehntem Maße von größeren bis feinsten Narben durchsetzt, daß ein großer Teil des Parenchyms nur mehr aus jeweils nur wenige Zellen fassenden, zusammenhängenden Zellgruppen besteht. Zentralvenen sind auch in größeren Zellgruppen nicht aufzufinden, in vielen Parenchymteilen erscheinen sie deren Rande genähert. In bezug auf die Beschaffenheit der Leberzellen sind im wesentlichen zwei Typen von Parenchym vorherrschend: einmal Parenchymteile, die aus mäßig großen Zellen bestehen; ihr Protoplasma ist dicht, sieht wie kompakt aus und färbt sich durch Hämatoxylin-Eosin dunkelrot mit einem Stich ins Violette. Diese Teile weisen meist noch, wenn auch an ungewöhnlicher Stelle, Zentralvenen auf. Solche fehlen dem anderen Typus von Parenchyminseln, der sich durch große, hellprotoplasmatische, polyedrische Zellen auszeichnet; diese zeigen wenig Neigung, sich zu längeren Leberzellbalken zu formieren. Die erwähnten linsengroßen Knoten bestehen regelmäßig aus solchen großzelligen Epithelkomplexen. Neben diesen beiden Parenchymtypen sind auch Gebiete zu finden, in denen große helle und dunkle Zellformen aneinanderstoßen und ineinander überzugehen scheinen; hier vermißt man gewöhnlich nicht radiäre Anordnung und Beziehung zum venösen Pol des Lebergefäßsystems (hypertrophisch gewordene erhaltene Leberläppchen?).

Zwischen diesen alten, neuen und gewachsenen alten Lebergewebsteilen ziehen nun die mächtigen Narbenzüge der chronischen interstitiellen Entzündung: die Infiltration mit kleinen Rundzellen nimmt nur stellenweise größeren Umfang an und lehnt sich gewöhnlich an die Parenchym-

teile, während die mittleren Partien der Züge mehr aus fertigem Bindegewebe bestehen. Doch ist in diesem die starke Lockerheit des Faserwerkes zwischen den spindelförmigen Zellen auffallend. Eingebettet in das krankhaft gewucherte Bindegewebe sind sehr zahlreiche Schläuche niedriger Epithelien, anscheinend meist solid, selten mit sichtbaren Lichtungen, außerdem wohlgebildete größere Gallengänge mit sauberen Epithelreihen und alle möglichen Übergangsbilder von soliden Epithelwucherungen zu typischen kleinen Leberzellkomplexen oder umgekehrt. Das Lumen der Schläuche enthält oft intensiv rot gefärbte Massen (hämoglobinreiche Galle?). Die Lichtungen der größeren Gallenwege sind leer. Die Gefäße (Pfortader- und Leberarterienäste) sind nicht verändert, sie enthalten leuchtend rot gefärbte Erythrocyten, doch sind auch sie meist leer, so daß über das Zahlenverhältnis der roten zu den weißen nichts ausgesagt werden kann. Kapillaren sind außerordentlich reichlich im neugebildeten Bindegewebe vorhanden, sie sind strotzend mit roten Blutkörperchen gefüllt, aber auch außerhalb ihrer Wände sind frei im Gewebe zahlreiche rote Blutkörperchen zu finden; an einzelnen, nicht näher charakterisierbaren Stellen ist es zu ausgedehnteren Blutungen gekommen. Die Leberkapsel ist nicht verdickt, dicht unter ihren straffen kernarmen Zügen sind vielleicht etwas reichlichere Lymphocyten angehäuft.

Was die Form der Erythrocyten anlangt, so ist sie allenthalben in den Schnitten ganz auffallend wechselnd. Sie sind fast alle vieleckig, gegeneinander mit Flächen anliegend, ja auch offenbar verklebend, denn in größeren Gefäßen findet man zwischen Haufen freiliegender, sozusagen voneinander unabhängiger Blutkörper Häufchen solcher, welche mit verschwimmenden Konturen zusammengesintert liegen und denselben Anblick bieten wie rote Blutkörperchen, welche durch Kochsalzlösungen agglomeriert sind. Frei im Bindegewebe findet man viele tropfenförmig ausgezogene Erythrocyten und solche, welche aufgehellte Stellen in ihrem Inneren zeigen. Sucht man die Blutkörperchen weiter in der Richtung ihres Weges durch das Leberparenchym zu verfolgen, so bemerkt man bald, daß man Erythrocyten überhaupt nur in den der Glissonschen Kapsel benachbarten Kapillaren des Parenchyms entdecken kann. Damit kommen wir zu den wesentlichsten Veränderungen im histologischen Bilde dieser Leber.

Bei schwacher Vergrößerung erscheinen die Kapillarräume zwischen den Leberzellen weit, die Balkenanordnung der Epithelien gelockert; die Weite der Räume zwischen den Leberzellbalken ist, wie die starke Vergrößerung ergibt, meist auf eine Vergrößerung der perikapillären Spalträume zurückzuführen; die Abhebung der Kapillarwand von den Leberzellen kann so beträchtlich sein, daß das Kapillarlumen überhaupt verschwindet. Dieser durch das ganze Parenchym verbreitete Prozeß (Ödem) wechselt an Intensität an den verschiedenen Stellen erheblich und die zu schildernden folgenden Bilder erscheinen von seiner Stärke und von seinen Wirkungen abhängig zu sein. In den stärkst affizierten Teilen erscheinen die Leber-

zellen eine von der anderen und von jeglichem Halte überhaupt befreit, so daß sie wie die locker gewordenen Steine eines Mosaiks fast ohne Ordnung durcheinanderliegen. Forscht man nach den Kapillarwänden, so vermißt man sie auf weite Strecken vollkommen, dann fehlen auch gewöhnlich alle Endothelien, das Protoplasma der stark geschwollenen Leberzellen liegt mit unscharfen Umrissen anscheinend leeren Spalten an. Nur Krümel und weiße Blutelemente findet man dort treibend. Weiterhin gibt es Stellen, in denen zwar auch die Endothelkerne fehlen, innerhalb deren aber die übrige Kapillarwand zuweilen noch erhalten ist. Wenigstens sind die Räume zwischen den gelockerten Leberzellreihen begrenzt von einer stark mit Eosin färbbaren, homogenen, nicht ganz schmalen Lamelle; ihr können die Außenteile des Protoplasmas der Leberzellen fest anliegen, doch sind sie gewöhnlich vollkommen durchsetzt von hellen Vakuolen; das Leberzellprotoplasma besteht dann aus diesem hellen, grobwebigen Hof und einem um den Kern versammelten körnigen dunkleren Teile. Die Kerne selbst sind ebenfalls groß und in ihrer Zeichnung sehr kontrastreich, in dem außer dem großen und sehr dunklen Kernkörperchen und der verhältnismäßig dicken und dunklen, aber scharfen Kernmembran wenig färbbare Substanz im Kern ist. Doppelkernige Zellen sind nicht häufig. Andere Parenchymteile weisen in den Kapillaren noch Endothelien auf, sie sind hier oft gequollen, oft liegen sie frei im Lumen abgelöst; oft ist der Kapillarspalt auch dadurch verschwunden, daß die Leberzellen einander anliegen, höchstens noch durch eine seltene, erhaltene Endothelie voneinander getrennt. Niemals sind, wie gesagt, frei in diesen Räumen rote Blutkörperchen zu finden, nur in den Grenzgebieten des Parenchyms gegen die Glissonsche Kapsel sind solche als rote leuchtende Kugeln leicht auffindbar; manchmal liegen sie deutlich zwischen Endothel und Leberzelle, also perivaskulär. Ohne Zweifel gibt es nun auch Partien, in denen außer der Schwellung der Leberzellen nur eine starke Vermehrung der Endothelien vorhanden ist; während normalerweise nur da und dort ein ganz platter, manchmal auch buckelförmig vorspringender Endothelkern aufzufinden ist, reiht sich an solchen Stellen, die man am leichtesten in den äußersten Randpartien der erhaltenen Parenchymgruppen nachweist, ein wohlbeleibter Kern an den andern.

Was nun die übrigen Befunde an den Leberzellen betrifft, so fallen bei stärkerer Vergrößerung allenthalben stark mit Eosin färbbare Körper, Stränge und Körnchen in und zwischen den Leberzellen auf. Verhältnismäßig selten sind Leberzellen, welche unzweifelhafte wohlerhaltene rote Blutkörperchen enthalten, gewöhnlich eines oder zwei. Solche Zellen mit frischer Phagocytose sind fast nur in den Randpartien der Leberzellinseln zu finden. Ebenfalls dort sind überaus stark gequollene Leberzellen mit großen dunkelroten Wolken im Protoplasma, Wolken, welche sich um dichtere Körner scharen. Sehr häufig sind es Zellen und kleine Zellgruppen, welche vom übrigen Parenchym isoliert erscheinen. In Zellen, in denen die Wolkenbildung im Protoplasma zu beginnen scheint, haben

die Körner noch die Größe von roten Blutkörperchen, wenn sie auch nicht mehr die leuchtend hellrote Farbe besitzen, sondern mehr rotviolett erscheinen. Solche Zellen haben oft deutlich veränderte, nämlich verklumpte, chromatinüberreiche Kerne und zeigen auch sonst Zeichen des Verfalls. Von den Wolkenbildungen zunächst zu trennen sind die übrigen Formen der Einschlüsse; sie finden sich im ganzen Lebergewebe zerstreut; die beiden wesentlichsten Prozesse sind wohl folgende: in intraprotoplasmatischen Körpern, welche man nach Größe, Form und Farbe für aufgenommene Erythrocyten halten muß, treten Vakuolen auf; bald erscheint eine helle, lochartige Stelle mitten im Blutkörperchen und die Abblassung nimmt zu, bis das Protoplasma statt eines Erythrocyten nur mehr ein helles Bläschen enthält; oder der Schwund der eosinophilen Substanz tritt seitlich an dem Körper auf, so daß Halbmonde entstehen und andere Möglichkeiten mehr. Es ist nicht ausgeschlossen, daß durch Auslaugung des Hämoglobins nach Aufnahme roter Blutkörper ins Protoplasma der Leberzellen auf diese Weise jene oben geschilderten grobwabigen Zellen entstehen. Ganz anderer Natur sind sicher diejenigen, zwar gleich färbbaren, aber ganz anders gestalteten Einschlüsse, welche ganz regellos zerstreut im Protoplasma liegen; es sind ebenfalls stark eosinophile, strangartige, keulen- und wurstförmige Gebilde; sie sind oft durch einen leeren Spaltraum vom übrigen Protoplasma getrennt (Kunstprodukt!) und stellen wohl nichts anderes dar, als Ansammlungen stark hämoglobinhaltigen, gallefähigen Materiales, vielleicht Sekretvakuolen. Für die letztere Annahme spricht sehr der Befund, daß oft Bilder gefunden werden, in denen eine Verbindung dieser gefüllten Höhlen mit den Gallenkapillaren ersichtlich ist. Es darf aber auch aus anderen Gründen eine Entleerung jener in diese angenommen werden: es stellen nämlich durchweg in diesen Schnitten die Gallenkapillaren stark rot gefärbte, ungewöhnlich breite Kanäle vor; man sieht sie, wo überhaupt noch die Leberzellreihen zusammenhalten, wunderbar deutlich bald im Längsschnitt mit varikösen Erweiterungen, bald ebenfalls von sehr verschiedenem Durchmesser im Querschnitte zwischen den Flächen der Leberzellen, in diesen die bekannten halbkugeligen Ausschnitte erzeugend. Da, wo aber die Epithelien bis zur Isolation des einzelnen Individuums auseinandergefallen sind, ergeben sich die seltsamen Befunde, daß dieser Ring der Gallenkapillare nun zu zwei Halbringen aufgerissen ist, so daß die rötliche Innenmasse frei ausströmen kann. Es kommt auch vor, daß durch das Auseinanderweichen dreier Leberzellen die zu ihnen gehörige Gallenkapillare in drei Ringstücke zerbrochen wird.

Schließlich finden sich rote Massen, aber mehr kompakter Art, in Zellen der Kapillarwand, die man nach Lage und Form für Sternzellen ansprechen muß; ein Teil von ihnen ist so stark mit eosinophiler Masse ausgefüllt, daß sie schon bei schwacher Vergrößerung herausleuchten. Bei starker Vergrößerung erscheint ihr Zelleib weit aufgebläht und bis in die Ausläufer hinein strotzend gefüllt, eine feinere Struktur ist selten

zu sehen, zuweilen sind gröbere Körner angedeutet; auch Vakuolen kommen vor. Die Kerne sind oft verdoppelt und sehr dunkel. Zwei Beobachtungen wären außerdem noch erwähnenswert: erstens, daß sich bei dieser Imbibition des Protoplasmas ergab, daß sehr häufig die Ausläufer zwischen die Leberzellen hineinreichen; zweitens, daß bei dem zirrhotischen Prozesse die Sternzellen offenbar auffallend lange erhalten bleiben; denn in Partien Lebergewebes, wo die Zellen durch feines Bindegewebe auseinandergesprengt erschienen, fanden sich oft diese großen roten Zellen allein erhalten.

Es gibt Partien, in welchen auf die Weite mehreren Gesichtsfelder bei starker Vergrößerung jede Sternzelle dunkelrot erscheint; dies sind bemerkenswerterweise Partien, in denen die Kapillaren noch leidlich erhalten sind, die Leberzellen außer Schwellung keine Veränderung zeigen und nur die zwischen ihnen befindlichen Gallenkapillaren auffallend weit befunden werden. Gerade hier scheinen die Sternzellen ihre Ausläufer zwischen den Leberzellen bis zu den rot gefärbten Ringen der Gallenkapillaren hineinzustrecken. Einige wenige Male wurde Phagocytose roter Blutkörperchen durch Sternzellen gesehen. Ebenso selten waren blutkörperchenhaltige freie Zellen in den Kapillarräumen; bei der starken Erkrankung der Kapillarwände erscheint es zweifelhaft, ob es losgelöste Endothelien oder Wanderzellen waren.

Pigment fand sich nur in geringer Menge in dieser Leber; im Bindegewebe, den Wandzellen von Gefäßen und Gallengängen überhaupt keines; in Leberzellen nur an bestimmten Stellen: sie waren dadurch auffindbar, daß man diejenigen Partien suchte, in denen jene dunkelrote Wolkenbildung im Protoplasma stark ausgeprägt war. Hier konnte man sehen, wie neben dunkelroten Körnern mehr und mehr braune und rostfarbene auftauchten, so daß manchmal die Leberzelle ziemlich davon erfüllt war. Auffallend war, daß weder mit Schwefelammonium noch mit Ferrozyankalium-Salzsäure je eine positive Eisenreaktion zu erzielen war.

In Schnitten, welche mit Weigerts Eisenhämatoxylin und van Giesons Mischung gefärbt waren, ergaben sich interessante Befunde in bezug auf die Art, wie der zirrhotische Prozeß fortschreitet. An den Grenzen derjenigen Gebiete, in denen mit der betreffenden Färbung eben die ersten Bindegewebsfibrillen nachweisbar sind, sieht man dieselben in folgender Weise auftreten: es schieben sich feinste, rot gefärbte Fäserchen und Bündel zwischen die Kapillarwandzellen und die Leberepithelien und mehr und mehr verdichtet sich hier ein kleines Polster, das zwischen beiden zu entstehen scheint und durch welches die Endothelie von der Leberzelle abgehoben wird. Oft erscheinen diese Bündelchen wie feinste Röhren, allein es ergibt sich ihre Zusammensetzung aus feinsten Fasern, wenn hinzutretendes Ödem sie lockert. Da also, wo sonst die Gitterfasern liegen, erscheint die Bindegewebsfibrille. Es erscheint merkwürdig, wie lange die Leberzelle die Umarmung des so entstandenen Bindegewebes aushält, ohne sichtbar Not zu leiden. Sie verkleinert sich aber doch

schließlich mehr und mehr; häufig wird sie durch die erstarkenden, mehr und mehr sich parallel stellenden Fibrillen vollkommen plattgedrückt. Es ist aber sicher, daß auch eine in dem einen Querschnitte anscheinend von Bindegewebsfibrillen vollkommen eingekapselte Leberzelle dies in der Tat noch gar nicht ist; denn es ergibt sich, daß in Wirklichkeit die Fibrillen nur in Streifen und Bändern entstehen und die Leberzelle zwischen den Maschen des Fibrillenkörbchens noch lange Zeit genügend Nährstoffe wird erhalten können.

Bei Weigerts Fibrinfärbung nehmen die wolkenartigen intraprotoplasmatischen Körper blaue Farbe an, es sind meist gruppenweise gelagerte Körner, Ringkörner und einzelne Körbchen. Die gröberen Tropfen („Hämoglobin-Tropfen" der Hämatoxylin-Eosinfärbung) kommen dabei nicht zur Darstellung, sondern bleiben ungefärbt, jedoch als runde und keulenförmige, blaßgelbbräunliche Gebilde sichtbar. Mikroorganismen wurden bei dieser Färbung nicht gefunden. Eine konstante Kernveränderung fand sich in den durch Wolkenbildung ausgezeichneten Zellen nicht. Bei Karbol-Thioninfärbung erschienen diese Zellen wiederum diffus wolkig, die Innenkörper nicht distinkt gefärbt, im Protoplasma fanden sich aber jetzt zuweilen dunkler gefärbte Stücke und Fasern. Die erwähnte grobwabige Struktur des äußeren Protoplasmas der Leberzellen kommt mit Thionin sehr schön zum Vorschein. Noch unbestimmter ist die Wolkenbildung in Methylenblaupräparaten. In diesen sind übrigens einzelne Kapillaren der Glissonschen Kapsel mit ziemlich kurzen punktierten Stäbchen (zwischen den roten Blutkörperchen) ausgefüllt zu sehen, zuweilen auch Kapillaren des Parenchyms.

Zusammenfassung: Eine rasch zum Tode führende Zirrhose mit geringer Eisenablagerung, aber mit allen Zeichen einer Überschwemmung der Leber mit kranken Erythrocyten und freiem Hämoglobin, wenn anders die auch in diesem Falle beobachtete eigentümliche Rotfärbung der Sternzellen durch Eosin auf eine Imbibition mit Hämoglobin gedeutet werden darf. Die Schädigung der Erythrocyten verriet sich in einer eigentümlichen Verklebung und Formveränderung, die Schädigung der Kapillaren wiederum durch hochgradiges toxisches Ödem, Untergang von Endothelien und Kapillarwänden, (wohl hierdurch bedingte) weitverbreitete Dissoziation des Parenchyms, ferner durch die zahlreichen Diapedesisblutungen. Während die innerhalb der Glissonschen Kapsel beobachteten allenfalls noch als Stauungsblutungen gedeutet werden könnten, ist dies natürlich für den Austritt von Erythrocyten aus den Kapillaren des Parenchyms nie angängig. Denn auch bei noch

so bedeutender Stauung sehen wir dies sonst hier nie eintreten. Zudem ist der Nachweis der hochgradigen Kapillarschädigung ja geliefert. Die massenhafte Aufnahme von gallefähigem Material durch die Leberzellen hat zu einem intensiven Ikterus geführt, zu einer enormen hämolytischen Polycholie und zu Pleiochromie der Galle. Auf die eigentümlichen Degenerationen der Leberzellen, insbesondere die beschriebenen Wolkenbildungen, die mir auch in anderen Fällen auffielen, einzugehen, ist hier nicht der Ort. Der allgemeine histologische Charakter der Zirrhose war der einer hypertrophischen, perizellulären Zirrhose. Der Fall erscheint dadurch noch besonders bemerkenswert, daß am Darm die Hämochromatose schon voll ausgebildet war, während sie an der Leber eben erst im Begriffe war, sich zu entwickeln. Leider stand mir von dem Fall nur gehärtetes Material und nur Leberstücke zur Verfügung.

Ich wende mich nun zu den Zirrhosen, welche ätiologisch jedenfalls eine Gruppe bilden, ob auch histologisch, wird man erst auf Grund eines genügend umfangreichen Materiales sagen können; es sind die

Zirrhosen bei Tuberkulose.

Während man früher annahm, daß bei einer bestehenden Zirrhose und gleichzeitiger Tuberkulose z. B. der Lungen in den schlecht durchbluteten, gestauten Geweben des Abdomens eine Ansiedlung von Tuberkelbazillen leicht haften bliebe. haben sich neuerdings die Stimmen gemehrt, welche den Befund einer Zirrhose bei Tuberkulose nicht als etwas Zufälliges und die Bauchfelltuberkulose nicht als von der Zirrhose Abhängiges erklären, sondern umgekehrt in letzterer eine Folge tuberkulöser Infektion des Bauchfells sehen.[1])

[1]) Übrigens zählt schon Brieger (dieses Archiv Bd. 75. 1879) die Tuberkulose unter den Ursachen der Zirrhose auf, dasselbe tut neuerdings Jagic (Wiener klinische Wochenschrift 1906 No. 35: nach ihm ist die Tuberkulose nach dem Alkohol die häufigste Ursache). Auch Klopstock in einer eben erschienenen, auch sonst sehr beachtenswerten Abhandlung (dieses Archiv Bd. 187. 1907 S. 111) vindiziert der Tuberkulose eine ätiologische Bedeutung für die Zirrhose. Daselbst auch Übersicht über die einschlägige Literatur.

Nachdem sich auch mir diese Meinung aufgedrängt hatte auf Grund der unten mitzuteilenden Fälle, aus denen hervorgehen wird, daß nicht einmal eine zum Pfortadergebiet gehörige Tuberkulose notwendig ist, fand ich bei Ioannovics erwähnt, daß schon früher französische Autoren nach intraperitonäaler Injektion tuberkelbazillenhaltigen Materials in die Bauchhöhle beim Meerschweinchen eine Leberzirrhose gesehen haben; Ioannovics selbst bestätigt diese Erfahrung: er sah Wucherung und Vermehrung des interstitiellen Gewebes mit Wucherung der Gallengänge ohne primäre Degeneration der Leberzellen. Diese Experimente sind auch deshalb wichtig, weil sie beweisen, daß das tuberkulöse Gift selbst die Ursache ist und nicht, wie es oft bei den menschlichen Fällen angenommen werden könnte, eine Mischinfektion. Ich erinnere daran, daß sowohl Tuberkelbazillen wie Pneumokokken (welch letztere ich für die Entstehung einer hämorrhagischen Hepatitis in einem anderen Falle verantwortlich machen konnte, vgl. 10a) zu denjenigen Erregern gehören, welche bakterielle Hämolysine produzieren, und erinnere auch daran, wie wenig bei hämorrhagischen Diathesen einer- und bei der Leberzirrhose andererseits bis jetzt bakteriologische Blutuntersuchungen gemacht wurden. Auch die Bakteriologie der Leber selbst liegt noch im argen. Freilich eignen sich lange nicht alle Fälle von Zirrhose zu einschlägigen Nachforschungen, da die Zirrhotiker oft an interkurrenten Krankheiten oder z. B. durch Vereiterung des Aszites zugrunde gehen.

Um auf die Rolle der Tuberkulose in der Ätiologie der Leberzirrhose zurückzukommen, so sei es mir gestattet, zunächst über zwei Fälle zu berichten, welche ein sehr eigenartiges und unter sich gleichartiges, histologisches Bild darboten.

I. 52jähriger Schlosser. Klinische Diagnose: Tuberkulose der Lungen. Obduktion 15 h p. m. S.-Nr. 404/04 Kiel. Wesentlicher Befund: Verkäsende Tuberkulose im linken Oberlappen mit zahlreichen kleinen Kavernen. Apfelgroße glattwandige Kaverne der linken Lungenspitze. Verkäsende Tuberkulose und Miliartuberkulose im linken Unterlappen. Narbige Einziehung und schiefrige Schwielen im rechten Oberlappen, Verwachsung der rechten Lungenspitze. Trübung und fettige Degeneration des Herzens.

Fettige Fleckung und geringe chronische Endarteriitis der Aorta mit Kalkplatte. Kehlkopftuberkulose. Starke atrophische Leberzirrhose mit zwei Zysten. Frische weiche Milzschwellung. Hämorrhagische Nephritis. Schiefrige Färbung der Magenschleimhaut. Darmtuberkulose. Blutungen der Haut, Fettsubstitution des Pankreas.

Mikroskopische Beschreibung:

Chronische interstitielle Hepatitis mit folgenden Merkmalen: Außerordentliche Irregularität des Aufbaues des vorhandenen Leberparenchyms: in den untersuchten Stücken kaum eine Andeutung von der normalen Anordnung des Lebergewebes und seiner Beziehung zu den beiden Gefäßbezirken. Grobe, sehr stark infiltrierte Stränge durchziehen ein Leberzellenparenchym, das kaum an einer Stelle noch eine deutliche Zentralvene oder eine radiäre Balkenordnung aufweist. Die Infiltration der Stränge mit Lymphocyten ist eine außerordentlich dichte, die Wucherungen von Gallengängen sind nicht bedeutend und der Reichtum an weiten, dünnwandigen Kapillaren ist ein sehr großer. Die Grenze zwischen den Strängen und Leberzellgruppen ist meist eine scharfe. Die Leberzellen sind fast allenthalben, auch in der Peripherie der Parenchyminseln, gut erhalten. Gerade hier wiesen sie einen großen Gehalt an rostbraunen Pigmentkörnern auf. Im allgemeinen ist die Pigmentierung außerordentlich unregelmäßig. Zwar finden sich Inseln, in denen die Pigmentierung der Außenzonen stärker ist als die der Innenteile, aber oft finden sich in derselben Leberzellinsel neben stark gebräunten Bezirken solche mit großer Pigmentarmut (neugebildete?). Auch die am stärksten mit Pigment beladenen Leberzellreihen zeigen noch deutlich die axiale Anhäufung des Farbstoffs. Auffallend ist an solchen Reihen, daß sich sehr viele und verhältnismäßig kleine Leberzellkerne vorfinden und daß diese gegen die Blutkapillare zu gedrängt erscheinen. Zellgrenzen sind nicht zu sehen; infolgedessen ist die Beurteilung, ob die genannte Vermehrung der Kerne auf einer Doppelkernigkeit der Leberzellen beruht, nicht zu entscheiden. Jedoch sind an weniger gefärbten Stellen unzweifelhaft große Mengen doppelkerniger Zellen zu sehen; auch hyperchromatische und Riesenkerne sind nicht selten. Fettvakuolen im Protoplasma peripherisch gelegener Leberzellen sind spärlich vorhanden. Eine Anzahl nicht bestimmt gelagerter Leberzellen weist im Protoplasma die Bildung dunkler roter Wolken auf.

Die Beschaffenheit der Kapillaren wechselt oft von Gesichtsfeld zu Gesichtsfeld. Bald sind sie weit, bald so eng, daß die gegenüberliegenden Leberzellen sich zu berühren scheinen. Freie, rote Blutkörperchen sind an den wenigsten Stellen im Lumen auffindbar. Dagegen finden sie sich in großer Anzahl in einkernigen Zellen innerhalb der Kapillaren eingeschlossen. Meist befinden sie sich in den Phagocyten in größerer Anzahl. Wo die Kapillaren weit sind, runden sich die blutkörperchenhaltigen Zellen ab; je enger die Lichtung, desto mehr werden sie zu länglicheren

Formen gequetscht; auf Querschnitten erscheinen solche natürlich auch rund und füllen die Lichtung vollkommen aus. Wenn sie der Gefäßwand dicht anliegen, so ist es oft schwer zu unterscheiden, ob man eine phagocytär tätig gewesene Endothelzelle oder einen eingewanderten erythrocytenbeladenen Makrophagen vor sich hat. Ohne Zweifel sind zahlreiche Endothelzellen mit roten Blutkörperchen besetzt und stehen dann buckelförmig in die Kapillarlichtung vor. Gewöhnlich sind sie aber an ihrer platten Form von den Leukocyten trotzdem zu unterscheiden, und außerdem enthalten sie stets nur eine geringe Anzahl von Erythrocyten, die überdies sich in ihnen viel rascher als in den Wanderzellen zu verkleinern scheinen. Die Leukocyten scheinen in diesem Fall sich der roten Blutkörper hauptsächlich durch Auflösung wieder zu entledigen. Sie erscheinen im Protoplasma dann nicht immer rund, sondern wie flüssige Körper längs verzerrt, wie Schlieren. Auch Lymphocyten finden sich zuweilen einzeln oder zu mehreren in den Makrophagen eingeschlossen. Sicher geht die Verarbeitung der gefressenen roten Blutkörperchen auch durch Auflösung des Hämoglobins ohne gleichzeitige Verdauung des übrigen Blutkörperchens vor sich; dann findet man neben wohlerhaltenen Erythrocyten runde, gleich große Vakuolen vor (Schatten?).

Über die Beschaffenheit der Kapillarwände innerhalb des Parenchyms war nicht für alle Stellen genügender Aufschluß zu gewinnen. Dies betrifft vor allem diejenigen Teile, in denen die Leberzellen sich bis zum Verschwinden der zwischenliegenden Lumina zusammendrängten. Im allgemeinen verhielten sich die Kapillarwände nach Regionen verschieden. Zum Teil ergab ihre genauere Verfolgung durchaus normale Verhältnisse: schmale Endothelien lagen den wohlbegrenzten Leberzellen dicht an; zum Teil aber, und dies war hauptsächlich in den Randzonen der Parenchyminseln der Fall, waren die Kapillarwandzellen groß, reich an Protoplasma und entschieden in ihrer Zahl beträchtlich vermehrt: eine bauchige Zelle mit buckelförmig weit ins Lumen ragendem Zelleibe reihte sich an die nächste. Es waren dies hauptsächlich Gegenden des Leberparenchyms, wo die Leberzellen gelockert erschienen und die Kapillaren weit klafften. Wieder andere Teile zeigten bei völliger Befreiung der Leberzellen aus dem gegenseitigen Verbande einen anscheinend völligen Mangel an Kapillarwandteilen. Hier nun war zuweilen die Beobachtung zu machen, daß zwischen zwei gelockerten Leberepithelien in einer Richtung, die nicht der ursprünglichen Richtung der (untergegangenen?) Kapillare entsprach, eine saftige, große, junge Endothelzelle sich dazwischenschob. Es hatte so den Anschein, als ob die durch die Dissoziation entstandenen Lücken kapillarisiert wurden. Alle diese Partien wiesen einen sehr großen Reichtum an blutkörperchenbeladenen Leukocyten auf, der natürlich die Klarheit der Bilder auch auf dünnen Schnitten stark beeinträchtigte. War schon, wie gesagt, oft die Unterscheidung zwischen beweglichen und seßhaften Phagocyten, d. h. zwischen Leukocyt und Endothelie, schwer, so war ebenso die Verwechslung zwischen letzterer und peripherisch einwachsenden

Fibroblasten naheliegend. Auffällig war, wie außerordentlich reich an Endothelien diejenigen Kapillaren waren, welche zu den stärkst pigmentierten Parenchymteilen gehören. Auch war ersichtlich, daß nur an solchen Partien der zirrhotische Prozeß lebhaft ist. Nur selten sind übrigens Vorgänge aufzudecken, welche seinen Verlauf erklären können. Hierher gehören wohl aber sicherlich die Bilder, in denen längs endothelreicher Kapillaren, an deren Außenseite, zwischen Kapillare und Leberzelle sich drängend, junge Bindegewebszellen sich vorschieben. Daß auch die abnorme Kapillarisation vorher dissoziierter Teile etwas mit der Verbreitung des zirrhotischen Prozesses zu tun hat, ist wahrscheinlich.

Fragt man nun, auf welche Weise die Leberzellen das durch die Phagocyten zugeführte Material übernehmen, so ergibt eine genaue Untersuchung nur folgendes: Nicht selten erblickt man zwischen den beladenen Leukocyten und der nächstgelegenen Leberzelle flachgequetschte (hämoglobinhaltige, d. h. wie Erythrocyten gefärbte) Tropfen. Es ist leicht zu sehen, daß sie außerhalb des Protoplasmas des Phagocyten liegen und daß dieser an jener Seite innen zuweilen undeutliche Lücken zeigt, die von einer Entleerung herrühren können; es ist aber sehr schwer zu sehen, ob an jener Stelle eine Kapillarwand vorhanden ist oder nicht. Wiederum gelingt es gewöhnlich nach kurzem Suchen erythrocytenähnliche, aber kleinere, bei Eosinfärbung noch ziegelrote Tropfen im Protoplasma der Leberzellen aufzufinden, sowie alle die üblichen, von den Leukocyten her bekannten Übergänge zwischen diesen und unzweifelhaften, rostfarbenen Pigmentkörnern. Es bleibt nur das eine unaufgeklärt, auf welchem Wege die hämoglobinhaltigen Massen durch die Kapillarwand gelangen. Sollte der anliegende Leukocyt imstande sein, die Kapillarwand anzudauen und der Transport durch so geschaffene Lücken stattfinden, oder benützt die austretende Masse die Stomata des syncytialen Kapillarwandbelags? Jedenfalls scheint zweierlei sicher: einmal, daß keineswegs die Kapillarwandendothelien die Vermittlerrolle zu übernehmen brauchen, wenn sie auch ohne Zweifel eine Anzahl Erythrocyten selbst aufnehmen und verarbeiten: das andere Mal, daß das Pigment zum weitaus größten Teile nicht in den intrakapillären Phagocyten, sondern in den Leberzellen fabriziert wird. Nur selten erblickt man einen sideropheren Leukocyten; und Leukocyten, welche gleichzeitig noch erhaltene Erythrocyten neben Pigmentkörnern enthalten, sind geradezu eine große Seltenheit.

Die Eisenreaktionen ergaben in diesem Fall nur spärliche und nur herdweise Ablagerung von reagierendem Pigment; große Partien sind ganz frei davon. Das reagierende Pigment ist nur im Parenchym, niemals innerhalb von Kapillaren zu sehen und fehlt auch innerhalb der Glissonschen Kapsel. Die Gram-Färbung ergibt nirgends das Vorhandensein von Mikroorganismen, auch nicht die Färbung mit Methylenblau. Färbung auf Tuberkelbazillen zeigte einmal einen Bazillus frei in einer Kapillare.

II. 55jähriger Arbeiter. Klinische Diagnose: Lungenschwindsucht. Aus der Krankengeschichte, die ich mit gütiger Erlaubnis von Herrn

Professor G. Hoppe-Seyler benütze, ist bemerkenswert, daß sowohl vier wie drei Jahre vor dem Tode die Leber bei der klinischen Untersuchung vergrößert und hart befunden wurde, daß damals alimentäre Glykosurie bestand, daß die Leber in den letzten Monaten vor dem Tode sich verkleinerte, Aszites sich während dieser letzten Beobachtungszeit erst entwickelte.

S.-Nr. 578/05 Kiel, Sektion 27h p. m. Wesentlicher Befund: Chronische und frische Tuberkulose sämtlicher Lungenlappen Kavernen der rechten Spitze und der Spitze des rechten Oberlappens. Hämorrhagische rechtsseitige Pleuritis. Hühnereigroßes Aneurysma im Aortenbogen mit Fibrinauflagerungen. Mesaortitis und chronische Endaortitis der Aorta mit Kalkplatten. Schlaffes Herz. Große Sehnenflecken des Epikards. Geringe warzige Endokarditis der Aortenklappen. Kleines Aneurysma des Pons und zylindrisches Aneurysma der rechten Karotis an der Teilungsstelle. Kehlkopftuberkulose. Glatter Zungengrund. Starke Rötung des Schlundes. Rötung und Nekrosen beider Tonsillen. Leberzirrhose mit Miliartuberkeln. Weiche Milzschwellung. Starke Trübung der granulierten Nieren mit breiten Narben und mit Zysten; Harnsäureinfarkte. Tuberkulose des Peritonaeum, besonders des Douglas mit blutig-fibrinösen Auflagerungen. Tuberkulöse Darmgeschwüre. Verkäste Mesenterialdrüsen. Schrumpfung und Erosionen des Magens. Induriertes Pankreas. Hypertrophie der Harnblasenwand durch gonorrhöische Narben der Harnröhre. Schwielige Verbreiterung des Hodenhilus mit strahligen Bindegewebssträngen.

Mikroskopische Beschreibung.

Chronische interstitielle Hepatitis mit mäßiger Narbenentwicklung; die Bindegewebszüge sind nicht sehr breit, aber sehr zahlreich, indem sie sich nicht nur an das Gebiet der Glissonschen Kapsel oder deren Umgebung halten, sondern in jeder Richtung das Lebergewebe durchlaufen. Diese Zersprengung des Parenchyms hat zur Bildung zahlreicher falscher Läppchen geführt, in den meisten derselben findet man noch zentrale Venen; gerade gegen diese hin finden sich von den breiteren Narben ausgehende feinere Bindegewebszüge: die „bivenösen" Stränge erreichen oft, aber nicht immer, die meist verdickte Wand der zentralen Venen. Diese liegen nicht immer im Zentrum der Parenchymgruppen, sondern oft ganz peripherisch. Die kleinzellige Infiltration des alten und neuen Bindegewebes ist nicht bedeutend, nur unter der nicht verdickten Kapsel befinden sich einige keilförmig in die Tiefe gehende kernreichere Narben. Die Wucherung von Gallengängen ist unbedeutend; die alten Gallengänge haben saubere, einfache Epithelreihen. Die Pfortaderäste sind weit, die Arterien in ihrer Wand nicht verdickt; sie enthalten gut gefärbte (leuchtend rote) Erythrocyten. Im neugebildeten Bindegewebe sind reichliche, weite, dünnwandige Kapillaren. Außer einzelnen, anscheinend freiliegenden roten Blutkörperchen befindet sich im Bindegewebe eine mäßige Menge

scholligen Pigments; nur zum Teil liegt es frei, zum Teil ist es in einkernige Leukocyten und in abgesprengte, atrophische Leberzellen eingeschlossen. Die stärksten Anhäufungen sind an den Kreuzwegen der Narbenzüge, dort, wo oft drei oder vier solcher sich vereinigen. Sehr reichliches Pigment enthalten auch stellenweise die Leberzellen und zwar besonders am Umkreis der falschen Läppchen und längs der eindringenden Faserzüge. Meist ist an den stärkst gefärbten Stellen auch die stärkste Anhäufung weißer Blutzellen. Wo das Pigment nicht in gröberen Schollen oder feinkörniger Form die ganze Leberzelle ausfüllt, da nimmt es jedesmal den der Achse des Leberzellbalkens zu gelegenen Teil des Protoplasmas ein, ordnet sich also um die interzellulären Gallengänge. Ein großer Teil der Leberzellen, in einzelnen Parenchymteilen sämtliche Zellen, enthalten große Fettvakuolen, so daß im allgemeinen das Bild der fettigen Zirrhose sich ergibt. Die Kapillaren sind bald weit, bald sehr eng; ihre Endothelien liegen den Leberzellen glatt an. Diese besitzen auf solche Weise scharfe Umrisse; sie haben Kerne von verschiedener Größe und verschiedenem Chromatinreichtum, sehr oft doppelte, etwas dunkle Kerne; zahlreiche Kerne zeigen Kernwandhyperchromatose und große Nukleolen; die Kerne der pigmentführenden Zellen unterscheiden sich in nichts von denen der pigmentfreien Zellen. Die Kapillaren sind von sehr verschiedener Weite, zwar niemals besonders weit, dafür aber stellenweise sehr eng bis zum Verschwinden des Lumens. Die Endothelien liegen, wie erwähnt, den Leberzellen fast stets glatt an, mit Ausnahme der peripherischen Partien der Parenchyminseln, wo sich zwischen Leberzelle und Endothelie oft homogene Massen einzuschieben scheinen. Dabei bildet sich oft auch auf der anderen Seite des Endothels streifige Substanz, so daß die Lichtung des Haargefäßes auf diese Weise allmählich verschwinden kann.

Während nun in den Gefäßen der Glissonschen Kapsel, sowohl den präformierten wie den anscheinend neugebildeten, fast nur gut gefärbte Erythrocyten zu sehen sind, sind solche innerhalb des Parenchyms in den interzellulären Kapillaren auf weite Strecken nur äußerst spärlich frei zu finden, statt ihrer finden sich feinkrümelige Massen mit hellen Bläschen von der Größe der Erythrocyten (Schatten?). Andere Partien des Lebergewebes wiederum fallen schon bei schwacher Vergrößerung durch die leuchtend rote Füllung ihrer Kapillaren auf. Bei starker Vergrößerung erkennt man an diesen Stellen, daß diese Färbung zwar von wohlcharakterisierten Erythrocyten herrührt, daß diese aber nicht frei, sondern innerhalb von Zellen im Lumen der Haargefäße eingeschlossen liegen. Sie liegen dort zu zweit, zu dritt, meist aber zu 10—20 innerhalb dieser durch sie aufgetriebenen und oft vollkommen ausgestopften Zellen, wobei aber die Grenzen der einzelnen Erythrocyten fast ohne Ausnahme wohl erhalten bleiben. Nur selten findet eine Zusammensinterung von Blutkörperchen zu größeren hämoglobinhaltigen Klumpen statt. Ebenso selten ist das Vorkommen von Pigment allein oder mit erhaltenen roten Blutkörperchen innerhalb dieser Zellen. Ihr Kern ist vollkommen an den

Rand des Protoplasmas gedrängt und dort halbmondförmig flach gedrückt, so daß man bei oberflächlicher Betrachtung glauben kann, es handle sich um phagocytär tätig gewesene Endothelzellen, die aufgetrieben sind. Dies ist aber so gut wie niemals der Fall, sondern die blutkörperchenhaltigen Zellen liegen frei in der Lichtung, allerdings meist der Kapillarwand, oft auch ihren Endothelzellen flach angepreßt, und füllen die Kapillaren aus. Da sie sehr groß sind, so bleiben sie mehr in den äußeren Kapillaren der Leberläppchen stecken und sind deshalb hauptsächlich hier aufzufinden, nur wenige und kleinere findet man in zentraleren Teilen. Sie sind oft so massenhaft vorhanden, daß sie eine hinter der anderen aufgereiht oder vielmehr richtig zusammengesiebt in den Kapillaren, diese verstopfend, gesehen werden. Liegen sie auf diese Weise besonders dicht, so ist es schwer, die Lage der Erythrocyten in den Freßzellen festzustellen, man erhält dann Bilder wie bei Stase oder wie bei hämorhagischer Infarzierung der betreffenden Kapillaren. Die zwischen den verstopften Kapillaren gelegenen Zellen können zu dieser Zeit noch vollkommen pigmentfrei sein. Oft verschmälern sich diese Leberzellen, offenbar unter dem Druck bedeutend, auch bilden sie zahlreiche helle Vakuolen in ihrem Protoplasma; die Kerne bleiben oder werden sehr groß und oft chromatinreich. Es spielen sich natürlich dieselben Vorgänge auch zwischen Leberbalken ab, deren Zellen schon mehr oder weniger reichlich pigmentiert sind.

Außer den von lauter leuchtend roten Blutkörperchen erfüllten Leukocyten (die phagocytierten roten Blutkörperchen nehmen Kugelform an) findet man solche, die, den Kapillarwänden eng anliegend, neben roten Kugeln ungefärbte runde Einschlüsse (oder Vakuolen) enthalten. Es findet sich jedes Zahlenverhältnis zwischen roten und blassen Kugeln, auch rötliche, halb abgeblaßte sind nicht schwer zu finden. Es scheint, daß mehr und mehr die Zahl der blassen Kugeln (des Hämoglobins verlustiger Erythrocyten?) zunimmt, bis nur mehr wenig Hämoglobin überhaupt noch in der Freßzelle sichtbar ist; dieser Rest Hämoglobins lagert ganz regelmäßig in der konkaven Rundung des halbmondförmigen Kerns, also im zentralsten Teile der Freßzelle; schließlich ist in ihr gar keine eosingefärbte Substanz mehr zu finden, und der Phagocyt bietet nun das Aussehen einer großen, sehr hellen, schwer sichtbaren Zelle mit immer noch platt zur Seite gedrücktem Kern und einem von großen, aber feinwandigen Waben durchsetzten Protoplasma. Die solchen Stadien anliegenden Leberzellen sind fast ausnahmslos mehr oder weniger stark pigmentiert, nicht aber die zwischen beiden befindlichen und sie trennenden Endothelien der Kapillaren. Nur wenn die Leberzelle übermäßig mit Pigment beladen ist, scheint auch die Endothelie solches aufzuspeichern. Einige wenige Male waren im Protoplasma der Freßzellen kleine einkernige Lymphocyten eingeschlossen.

Sucht man das weitere Schicksal der Freßzellen festzustellen, so findet man in der Nähe der vollkommen mit blassen kugeligen Räumen

erfüllten Phagocyten solche, in denen die Räume kleiner sind, das Protoplasma an eigentlicher Masse zunimmt, der Kern sich aus seiner gedrückten Stellung erholt, vom Rande abwandert und wieder voll, blaß und zart wird; es ergeben sich alle Übergänge bis zu großen, einkernigen Leukocyten mit beträchtlichem, aber wohl umgrenztem Protoplasma. In anderen Fällen wiederum verliert das Protoplasma der blasigen Zellen seine scharfen Grenzen und scheint zu verfallen.

Rote Blutkörperchen wurden hier niemals in Leberzellen mit Sicherheit beobachtet. Es sei schließlich noch bemerkt, daß der Rand jener infarktähnlichen Stellen, in denen die Kapillaren von Phagocyten vollgestopft waren, Bilder wie bei beginnender Organisation zeigte: Einwanderung von Fibroblasten in reichlicher Menge entlang der Kapillarscheiden.

Was die Verteilung des Pigments im übrigen Gewebe betrifft, so fanden sich schwarzbraune Haufen auch im Interstitium, mehr helles, rostiges Pigment in den länglichen Wandzellen des Perineuriums der Nerven und denen der Gefäßwände. In größeren Kapillaren der Glissonschen Kapsel wurden ebenfalls jene großen Freßzellen, zum Teil mit schon abgeblaßten Erythrocyten gesehen. Dieser Befund erklärt die obige Beobachtung, daß trotz Anliegens von Phagocyten mit verblaßten roten Blutkörpern an die Leberzellreihen in diesen nicht immer Pigmentablagerung zu sehen war.

Leider standen mir von diesem Falle nur wenige Leber- und Nierenschnitte zur Verfügung. In der Niere fand sich starke interstitielle Bindegewebsentwicklung mit zystischer Entartung von Glomerulis, Tuberkel mit Riesenzellen und zentraler Verkäsung.

Zusammenfassung: Es handelt sich also hier um zwei Fälle von Leberzirrhose bei Tuberkulose. Auch bei ihnen geht aus der Beschreibung hervor, daß die Schädigung der Kapillarwände bei der Entstehung des narbigen Prozesses eine führende Rolle spielt. Auch hier sind wieder die stärkst pigmentierten Stellen diejenigen, welche auch die Folgen der Gefäßläsionen am stärksten durch die Endothelvermehrung und die Sklerosierung der Kapillarwand zeigen, beides findet sich am stärksten in den Randzonen der Parenchyminseln bzw. der alten Läppchen, also auch hier gehen Eisenablagerung und zirrhotischer Prozeß Hand in Hand; nur entsteht die Hämosiderinpigmentierung auf eigentümliche Weise, nämlich dadurch, daß mit Erythrocyten erfüllte Makrophagen die Kapillaren des Leberparenchyms erfüllen und dies Material nicht etwa, wie sonst in Blutherden, selbst zu Blutpigment verarbeiten, sondern an die Leberzellen abgeben. In dem einen Falle war die

Übergabe von hämoglobinhaltigen Massen durch die Kapillarwand direkt zu beobachten, im anderen Fall wurde nur die Abblassung der gefressenen Erythrocyten im Leukocyten bemerkt, so daß angenommen werden muß, daß das Hämoglobin aus den phagocytierten Blutkörpern gelöst und in gelöster, mikroskopisch nicht sichtbarer Form an Sternzellen und Parenchym abgegeben wurde. Während in dem letzteren Falle die globuliferen Zellen so massenhaft vorhanden waren, daß sie auf Strecken hin sämtliche Kapillaren verstopften, waren sie im ersten Fall spärlicher und gleichmäßiger verteilt; daß die Abgabe geschädigter Erythrocyten (nur geschädigte werden natürlich von weißen Blutzellen aufgenommen) die Grundlage der Gefäßwandschädigung war, ergab sich insbesondere daraus, daß an den Stellen stärkster Verarbeitung von erythrocytärem Material die Kapillarwand ihre ursprüngliche Beschaffenheit am stärksten eingebüßt hatte. Wie weit direkte, nicht durch die abgegebenen Hämoglobinmassen übermittelte Giftwirkung mitspielte, ist nicht zu sagen; daß eine solche vorlag, dafür sprach in dem einen Fall die herdförmige beträchtliche Dissoziation des Parenchyms; diese führte, abheilend, zu den oben beschriebenen interessanten Vorgängen, die man nicht anders wie als Kapillarisation bezeichnen kann, und zwar als Kapillarisation in ungehöriger Ordnung, indem in Richtungen, welche den ursprünglichen Leberzellbalken durchschnitten, nach der Dissoziation neue Kapillaren einschossen, deren spätere Sklerosierung zur Absprengung der bekannten kleinen Zellgruppen in manchen Zirrhosen führen mag.

Bei der Häufigkeit der Tuberkulose mag ja öfter auch zufällig neben ihr eine Leberzirrhose gefunden werden.[1]) Auch für die Fälle von Bauchfelltuberkulose ist es noch nicht klar, warum einmal die Leber in Form interstitieller Entzündung mit beteiligt wird, warum das andere mal nicht. Was die Tuberkulose anderer Organe angeht, so ist die Zahl der interstitiell veränderten Lebern bei Lungentuberkulose im Vergleich zu andersartigen Veränderungen (Fettleber, Hämosiderose) jedenfalls sehr gering, nicht gering oder vielmehr häufig dagegen

[1]) Vgl. auch Monisset und Bonnamour: Du foie des tuberculeux. Revue de médecine, 24. Bd. 1904. Mai.

nach meinen Erfahrungen bei gleichzeitigen chronischen hämorhagischen Entzündungen. Während wir aber, wie oben erwähnt wurde, für die Abhängigkeit der Leberzirrhose von der Tuberkulose des Bauchfells einen experimentellen Beweis haben, steht dieser für die Fälle von Zirrhose bei Tuberkulose anderer seröser Höhlen noch aus. Ich wage deshalb nicht, den folgenden Fall als durch Tuberkulose bedingt anzusehen, sondern registriere ihn nur als weiteren Fall von Leberzirrhose bei Tuberkulose. Zum Unterschied von den beiden eben geschilderten und histologisch zusammengehörigen Fällen ergab er wiederum das Bild der hämochromatotischen Zirrhose, wie ich es oben bei den ersten Fällen geschildert habe. Dieser Fall möge nochmals dartun, welche Rolle die Läsion der Blutkörper und der Kapillarwände bei der Entwicklung des zirrhotischen Prozesses spielt.

I. 39jähriger Hoteldiener, Obduktion 20 h. p. m. S.-Nr. 992/05 München. Wesentlicher Befund: Hochgradige, atrophische Leberzirrhose mit Adenombildung. Milztumor. Ikterus (kein Aszites), beginnende verkäsende Peribronchitis und Pneumonie des linken Oberlappens. Subakute fibrinös-hämorrhagische, linksseitige Pleuritis, chronische fibröse rechtsseitige Pleuritis. Perisplenitis. Beginnende ulzerierende Tuberkulose des mittleren Ileum. Hochgradige Hypertrophie beider Nieren mit akuter parenchymatöser Entzündung. Akute Laryngitis und Tracheitis.

Aus dem ausführlichen Protokoll: Die Leberoberfläche ist größtenteils reibeisenartig und mit zahlreichen großen und kleinen Granula besetzt, an der Basis sind diese bis erbsengroß, hier trennen tiefere Einziehungen die Läppchen voneinander ab. Das Organ schneidet sich wie weiches Holz, das Bindegewebe ist auf der Schnittfläche in weißlichen Zügen deutlich sichtbar; zwischen ihnen Acini zum Teil verkleinert, zum Teil vergrößert zu sehen. An einzelnen Stellen überwiegt die Masse des Bindegewebes die des Parenchyms. In der Gallenblase ist schleimige, teerartige Galle.

Mikroskopische Beschreibung:

Chronische interstitielle Hepatitis mit gröberen und feineren Läppchen und breiten, gleichmäßig, aber wenig dicht infiltrierten bindegewebigen Zügen. Bei schwacher Vergrößerung erscheinen die Grenzen von Parenchym und Narben scharf und in den Narbenzügen finden sich keine bedeutenden Anhäufungen gewucherter Gallengänge. Bei starker Vergrößerung allerdings gewahrt man in zahlreichen Teilen verschwommene Übergänge zwischen Leberzellinseln und Bindegewebe und gerade an den Grenzen zahlreiche schmale Doppelreihen kubischer Epithelien ohne da-

zwischenliegendes Lumen; desgleichen nicht selten vereinzelte, abgesprengte, von Bindegewebe anscheinend allseitig umgebene Leberzellen und Leberzellgruppen. Die vorhandenen werdenden und fertigen Narben halten sich keineswegs an die ursprüngliche Verbreitung der Glissonschen Kapsel, sondern durchziehen ein fast vollkommen umgebautes Leberparenchym in höchst unregelmäßiger Weise; oft ziehen sie ganz nahe bei Zentralvenen vorbei; solche sind aber überhaupt nur in verschwindender Anzahl vorhanden. Die einzige Gesetzmäßigkeit, die sich in der Anordnung des neugebildeten Bindegewebes feststellen läßt, ist die, daß häufig von älteren, breiten Narben aus in größere Leberzellinseln hinein sich junge Sprossen derart hineinstrecken, daß die betreffende Insel wie ein Fächer auf die Sprosse als Stiel aufgesetzt erscheint; der Stiel endet meist mit einer kleinen Anschwellung. Ganz analog angeordnet und getrennt sind auffallend gelockerte Teile der Zellinseln selbst; in ihnen erscheinen die Leberzellen voneinander losgelöst und zu wenigen in feinen Schläuchen liegend (Dissoziation und Ödem). Die Kapillaren und perivaskulären Lymphräume solcher Stellen sind erweitert, die Leberzellen sind von sehr verschiedener Größe, eine Anzahl von ihnen in offenbarem Zerfall begriffen, alle enthalten sie ein feinklumpiges, hellrostfarbenes Pigment. Die Leberzellen der übrigen Inseln sind dagegen erfüllt von großen Mengen schwarzbraunen Pigments. Die den erwähnten frisch dissoziierten Stellen benachbarten Kapillaren enthalten eine weitaus größere Menge Leukocyten und Lymphocyten als die Kapillaren anderer Teile. Was diese angeht, so sind auch sie sehr oft außerordentlich weit (ohne gleichzeitige Dissoziation der anliegenden Balken), sie erscheinen dann regelmäßig bis auf da und dort schwimmende Leukocyten leer, ihre Wände liegen den Leberzellen glatt an; an anderen Stellen wiederum sind die Leberzellbalken bis zum Verschwinden des Kapillarlumens aneinander gedrängt. Hier und dort, aber höchst unregelmäßig, finden sich die Kapillaren mit wohlgefärbten Erythrocyten gefüllt, oder es treiben solche nur vereinzelt in den Haargefäßen. Auch das Pigment ist sehr unregelmäßig verteilt: einzelne Parenchymteile sind vollkommen frei davon, sie bestehen aus großen, hellen, vieleckigen Leberzellen; andere besitzen wenig Farbstoff; die meisten sind stark damit beladen, fast immer sind sie dann kleiner als die oben genannten pigmentfreien. Doppelkerne sind nicht häufig.

Die Eisenreaktionen ergeben folgende Verhältnisse: Reagierendes Pigment findet sich reichlich in Leberzellen, spärlich in Endothelien, wenig im Bindegewebe. Siderofere Zellen sind nur sehr spärlich. Es sind alle Übergänge vom reagierenden zum nicht reagierenden Pigment vorhanden. Bei Eisenreaktion ungefärbt bleibende Körner sind beliebig lokalisiert; mit Ferrozyankali-Salzsäure grün sich färbende liegen meist an der Außenseite der Zellbalken, zum Teil auch axial angeordnet. Hier sind sie dann besonders klein, ja oft nur als staub- oder nebelartige Blaufärbung mit vereinzelten gröberen Körnern zu sehen. Partien großer polyedrischer

(junger) Zellen bleiben auch bei den spezifischen Eisenreaktionen ungefärbt. In Gallengängen und deren zelliger Auskleidung ist kein eisenhaltiges Pigment.

Weder mit Methylenblaufärbung, noch mit der Weigert-Gramschen Methode lassen sich Mikroorganismen nachweisen. In peripherisch gelegenen Leberzellen sind oft zahlreiche, mit Methylenblau färbbare Körner. Dieselben Zellen anscheinend weisen bei Hämatoxlin-Eosinfärbung dunkelrote Wolken des Protoplasmas auf. Nicht wenige Zellen sind stark vakuolig. Auffallend sind auch hier in Inseln mit hellen, großen Zellen zwischen diese verkeilte und ihnen anliegende dunkle große Zellen, welche bei Untergang von Leberzellen als netzförmig zusammenhängende Gebilde erhalten bleiben konnten; es handelt sich hier wohl ohne Zweifel um Sternzellen (imbibierte ?).

Besonders bemerkenswert sind die Befunde an Kapillaren und Erythrocyten: stellenweise fand sich starkes perikapilläres Ödem, höchst auffallend war der große Reichtum von Kapillarbezirken an Endothelzellen; diese Erscheinung konnte insbesondere innerhalb der Glissonschen Kapsel so auffallend sein, daß die Endothelauskleidung der Kapillaren ohne weiteres infolge eines fischzugähnlichen Aussehens in die Augen fiel. Solchen Kapillaren lagen außen oft größere Mengen Pigment (Reste kapillärer Blutungen) an. Großen Parenchymbezirken fehlten aber hinwiederum die Linien der Kapillarwände; sie zeigten höchstens noch flottierende und abgerissene Endothelien. Die roten Blutkörper waren großenteils höchst unregelmäßig gestaltet und gefärbt, sie saßen oft wie angeschmiert an den Wänden, waren offenbar miteinander und mit weißen Blutzellen häufig verklebt und waren nicht selten in Endothelien zu finden. Innerhalb der Leberzellen wurden Hämoglobintropfen unschwer entdeckt.

Die Gallenwege erwiesen sich als unverändert, in dissoziierten, aus dem Zusammenhang mit anderen, d. h. aus dem Balkenverband getrennten Leberzellen waren oft größere und kleinere Galletropfen sichtbar. Die Gefäßwandzellen der Glissonschen Kapsel zeigten reichliche Ablagerung von Fuscin.

Die Nieren zeigten neben kleinen Herden abgelaufener Entzündung mit Verödung einzelner Glomeruli starke, frische, parenchymatöse Degeneration und sehr starke Hyperämie.

Zusammenfassung: Im Vordergrund des histologischen Bildes dieser Zirrhose steht die starke Hämosiderinablagerung und die Dissoziation; bemerkenswert ist die Beschränkung der Pigmentierung auf alle älteren Parenchymteile und auf die Glissonsche Kapsel. In letzterer einzelne Schollen wie bei Hämosiderose, im Parenchym ganz vereinzelte siderofere Zellen. Sonst alles, was zur Hämochromatose der Leber gehört: die Hämofuscinablagerung in Zellen von Gefäß- und Gallengangswänden, die

alten und neuen Schädigungen des parenchymatischen Gefäßnetzes, nämlich (hier enormes) toxisches Ödem, Untergang von Kapillarwänden und Endothelien, Neubildung beider und Vermehrung ihrer Teile, der Untergang von Blut, Imbibition der Sternzellen, zahlreiche Hämoglobintropfen in Leberzellen, hämolytische Polycholie, Verklebung von Erythrocyten untereinander in den Gefäßen und mit den Kapillarwänden, Untergang von Leberzellen in der Peripherie der Parenchyminseln, zum Teil unter Bildung jener schon in einem anderen Fall geschilderten roten Wolken, welche aus Körpern sich auflösen, die Form, Größe und Farbe eingeschlossener Erythrocyten haben.

Ich könnte noch mehr Beschreibungen derartiger Fälle beibringen, jedoch mag diese Zahl genügen. Nicht immer gelingt es allerdings, den Prozeß der Eisenablagerung im Werden aufzuzeigen; jedoch stehe ich nicht an, bei Auffindung von Hämofuscin in einer durch Blutfarbstoff pigmentierten Zirrhose und beim Nachweis der Endothelvermehrungen und Kapillarsklerosierung auch ohne den Befund von Blutkörperchen oder Hämoglobintropfen in den Leberzellen eine hämochromatotische Zirrhose zu diagnostizieren.

Wenn die im vorigen gegebenen histologischen Schilderungen imstande sind, den Nachweis zu führen, daß die primäre Schädigung des Gefäßnetzes der Leber die Einleitung des zirrhotischen Prozesses darstellt, daß bindegewebige Wucherung und Parenchymentartung deren Folgen sind, so ist ihr Zweck erfüllt; wenn einerseits gezeigt ist, daß in pigmentierten Zirrhosen die Sklerose und die Pigmentierung auf denselben Vorgängen basieren, wenn ferner gezeigt ist, daß zwischen Zirrhosen mit und ohne Eisenablagerung kein prinzipieller Unterschied besteht, ja daß letztere plötzlich in erstere übergehen können, so erscheint die Beweiskette geschlossen. Mit Absicht wurde in diesen Ausführungen zunächst jedes Eingehen in feinere Einzelheiten der Bindegewebsbildung aus sklerosierten Kapillaren vermieden. Nur das, was an geeigneten Fällen mit den einfachsten Methoden zu sehen ist, wurde berichtet. Es möge späteren Ausführungen vorbehalten bleiben, die viel schwierigere Frage

der Umwandlung von Endothelien zu Fibroblasten im Leberparenchym zu behandeln. Sicher geht der Bildung kollagenen Gewebes jedesmal eine erhebliche Vermehrung der Endothelzellen voraus; diese ist das Resultat einer wiederholten Zerstörung des Wandbelags; die endothelreichen Kapillaren liegen pigmentierten, also alten und abgesehen von der Pigmentierung ungeschädigt erscheinenden Leberzellbalken an. Zuweilen erscheinen zwischen Kapillarwand und Leberzellreihe endothelähnliche, aber fast abgerundete Elemente, die jedenfalls an die von Borst beschriebenen, aus der Blutbahn ausgewanderten Endothelien („pseudohämatogene Wanderzellen") erinnern. Eine wichtige Aufgabe bei dem Studium über die Herkunft der Bindegewebsfibrillen der Zirrhose ist jedenfalls die Aufklärung über das Schicksal der Gitterfasern. Ihr Verhalten muß auch für die in der Histogenese der meisten Zirrhosen unzweifelhaft sehr wichtigen Dissoziationen festgestellt werden. Insbesondere ist es sehr wahrscheinlich, daß die sogenannten perizellulären Zirrhosen auf sehr intensiven, herdweisen Dissoziationen mit Erhaltung des Parenchyms beruhen. Dabei werden nur die Kapillarwand, und zwar sowohl ihre Intima (Endothelien) wie die ihre Adventitia darstellenden Gitterfasern geschädigt; das entstandene lockere Mosaik von Leberzellen wird nun neu kapillarisiert, es kommt, wie oben geschildert wurde, zur Ausbildung von Kapillaren in ungewöhnlicher (quer zum Leberzellbalken verlaufender) Richtung, dadurch wiederum zur Abtrennung kleiner Leberzellgruppen und durch nachträgliche Sklerosierung der Kapillare auf Grund neuer Endotheldesquamationen und Regenerationen zu Bindegewebsbildung. So viel ich es bis jetzt beurteilen kann, möchte ich den Endothelien selbst doch die Fähigkeit der Bindegewebsbildung zusprechen, und vielleicht ist die Leberzirrhose, einmal als Produkt einer chronischen Kapillarschädigung erkannt, sogar ein sehr günstiges Objekt für das Studium der schwierigen Frage. Vielleicht liegen hier auch ähnliche Zusammenhänge wie bei der Frage der Metaplasie der Epithelien vor.

Der Klinik erwachsen aus der hier vorgetragenen Auffassung der Leberzirrhose neue Aufgaben. Insbesondere wird es darauf ankommen, auf Veränderungen des Blutes, Hämo-

globinämie und etwaige Schwankungen der Zahl der Erythrocyten zu fahnden, sowie ihre Form und ihre Resistenz zu prüfen; da die Zirrhotiker so häufig an interkurrenten Infektionen sterben, so hat der Pathologe nur selten die Berechtigung, aus der postmortalen bakteriologischen Blutuntersuchung bei der Zirrhose Schlüsse zu ziehen; auch hier könnte die Klinik helfend eingreifen. Es ist bekannt, daß bei Cholämischen verlangsamte Blutgerinnung und Neigung zu Blutungen besteht. Hält man dies mit dem Befund von flüssigem Blut und der auffallenden intensiven blutigen Imbibition in manchen Zirrhotikerleichen zusammen, denkt man ferner an die bei Zirrhotikern nicht seltenen Hautblutungen und andere Zeichen von hämorrhagischer Diathese, so drängt doch auch alles dies dazu, der Leberzirrhose eine infektiös-toxische Grundlage zuzusprechen. Was die verlangsamte Blutgerinnung bei Cholämischen betrifft, so sind jüngst Morawitz und Bierich zu dem Schluß gekommen, daß weder der Grad von Ikterus, noch die Anwesenheit der Cholate für den „hämophilen Zustand" verantwortlich zu machen sind, sondern die Annahme von Gefäßschädigungen notwendig ist und eine Beziehung dieser zur verminderten Gerinnbarkeit des Blutes. Ziegler bezeichnete in seinem Lehrbuche bemerkenswerterweise die Leberzirrhose als eine hämatogene Erkrankung, und ich möchte insbesondere unter Betonung der oben schon geschilderten, bei Zirrhose so oft von mir gesehenen multiplen Organnarben die Vermutung aussprechen, daß so manche forme fruste der Leberzirrhose dem Arzte unter die Hände kommen mag, ohne daß er imstande ist, etwas anderes zu erkennen, als vielleicht eine mit etwas Ikterus und etwas Eiweiß im Harn verlaufende Attacke. Auf die Tatsache, wie sehr das histologische Bild nicht nur der Leber, sondern sämtlicher Organe bei Zirrhose auf den anfallsweisen Verlauf der Erkrankung hinweisen, habe ich oben schon aufmerksam gemacht. Daß bei einem derartigen Standpunkte die Alkoholätiologie der Zirrhose abgelehnt werden muß, ist klar. Doch ist gegen die ursächliche Bedeutung des Alkoholismus für die Leberzirrhose jüngst so viel Richtiges von Klopstock gesagt worden, daß man nur wiederholen könnte, was er dagegen vorgebracht hat. Unaufgeklärt bleibt,

weshalb so viele Zirrhotiker Säufer sind; es muß nicht nur daran gedacht werden, daß der Alkohol die Kapillaren von Magen, Duodenum und Leber den Infektionen öffnet, sondern es ist nicht ohne weiteres von der Hand zu weisen, daß die Ursache des Durstes in jenen Störungen liegen könnte, die zur Zirrhose führen.

Schließlich möge noch der experimentellen Zirrhosen gedacht sein, weil sie zeigen, welche Substanzen imstande sind, zirrhotische Prozesse zu erzeugen, und weil wir die Art der Einwirkung bei einzelnen erkennen oder wenigstens vermuten können. Von den vielen angeblich experimentell erzeugten Zirrhosen halten einer Kritik und Nachprüfung, wie Ioannovics gezeigt, folgende stand: die von Mertens durch Alkoholinhalation und durch subkutane Chloroforminjektionen erzeugten, die von französischen Autoren und von Ioannovics bei peritonäaler Infektion mit Tuberkulosematerial bei Meerschweinchen gesehenen, und die zuerst von Rovighi bewirkten, von Ioannovics bestätigten Zirrhosen durch karbaminsaures Ammoniak. In bezug auf die Alkohol- und Chloroformversuche ist zu bemerken, daß es sich hier um fettlösende Substanzen handelt, denen eine Einwirkung auf die Hülle der Erythrocyten und Endothelien wohl zukommen mag. Der negative Erfolg aller Versuche, in denen die lange fortgesetzte Alkoholvergiftung durch den Magen zirrhotische Prozesse auslösen sollte, gegenüber den positiven Erfolge der Mertensschen Alkoholinhalationen ist vielleicht auf die in den Lungenalveolen viel unmittelbarer vom Gifte berührten roten Blutkörper zurückzuführen.[1]) Die Möglichkeit, chronische Hepatitis durch Tuberkulose- und andere Bakteriengifte zu erzeugen, weist auf dieselbe Entstehungsweise hin, namentlich wenn man berücksichtigt, daß alle jene Erreger, von denen eine positive Wirkung gesehen worden ist, zu den bakteriellen Hämolysinbildnern gehören. Dies gilt in hohem Maße namentlich von

[1]) Was das Chloroform betrifft, so hat ja jüngst wieder Mulzer (Münch. Med. Wochenschrift 1907, No. 9, S. 408), darauf aufmerksam gemacht, daß durch längere Chloroformnarkose Erythrocyten zugrunde gehen, wofür außer der Abnahme der Erythrocyten starke Formveränderungen an ihnen sprechen.

Tuberkelbazillen, Strepto- und Pneumokokken. Die Zirrhose wiederum, welche Rovighi durch subkutane Injektion von karbaminsaurem Ammoniak gelang und bei der, wie Ioannovics gezeigt hat, das Ammoniak das wirksame Prinzip ist, soll nach dem ersteren Autor mit einer Schädigung des intraazinösen Gefäßsystems beginnen. Die Leberzellen zeigten fettige Degeneration und Beladung mit Blutpigment.

So deuten auch die bisherigen erfolgreichen Experimente darauf hin, daß die Leberzirrhose sich aus Veränderungen des Bluts und der feinen Blutgefäße ableitet, und es würde jetzt darauf ankommen, das experimentelle Studium gerade mit Hilfe von Substanzen in Angriff zu nehmen, welche den Verhältnissen beim Menschen am nächsten kommen, also hauptsächlich mit bakteriellen Toxinen zu arbeiten, welche von geeigneten menschlichen oder tierischen Fällen stammen. Auf solche Fälle, man könnte sie tödliche Fälle von zirrhotischen Attacken nennen, aufmerksam zu machen, war gleichzeitig mit der Beschreibung der histologischen Genese die Absicht dieser Arbeit.

Um nochmals die hauptsächlichsten Punkte der vorliegenden Untersuchungen zusammenzufassen, so sind es diese:

Die Leberzirrhose ist ein herdweise oder diffuse mit Kapillarerweiterungen, perikapillären Ödemen, Untergang und Neubildung von Endothel und Kapillarwänden beginnender und meist in Anfällen ablaufender Prozeß toxisch-infektiöser Natur. Oft wird er, an Extensität und Intensität wechselnd, als einfache Dissoziation eingeleitet; die ausgebildete Zirrhose kann häufig als das Resultat wiederholter Dissoziationen angesehen werden. Die Dissoziationen heilen unter Regeneration des parenchymatischen Gefäßnetzes, oft unter Bildung abnormer Kapillarisationen des gelockerten Gewebes ab. Die Vorgänge am Parenchym sind abhängig von Art und Stärke der durch die Kapillaren hindurch und auf diese ausgeübten Giftwirkung. Sie bestehen in Entartungen, Neuwucherungen und Pigmentierung. Verfallen die Epithelien nicht der toxischen und anämischen Nekrose, so bildet sich zwischen ihnen das erste Bindegewebe aus den veränderten Kapillaren. Die Veränderung besteht in

einer auf obengenannte Weise zustande gekommenen Anreicherung der Endothelien und der übrigen Elemente der Kapillarwand. Die Ablagerung eisenhaltigen Blutfarbstoffs geschieht zum Teil durch Verarbeitung von erythrocytärem Material in den Epithelien selbst. Eine zuerst nicht pigmentierte Zirrhose kann sich in eine pigmentierte verwandeln. Für beide gilt im allgemeinen die gleiche Entstehungsweise. Wegen der Beziehungen zur Hämochromatose wäre die pigmentierte Zirrhose unter den angegebenen Bedingungen besser „hämochromatotische Zirrhose" zu nennen.

Literatur.

1. Borst: Das Verhalten der Endothelien bei der akuten und chronischen Entzündung. Verhandlungen der phys.-mediz. Gesellschaft zu Würzburg. 31. Bd. 1897.
2. Ioannovics: a) Experimentelle Untersuchungen über Ikterus. Zeitschrift für Heilkunde, Jahrg. 1904, Heft 1. b) Über experimentelle Leberzirrhose. Wiener Klin. Wochenschrift, 1904, 27. c) Veränderungen der Leber bei Vergiftung mit karbaminsaurem und kohlensaurem Ammoniak. Archives internationales de Pharmacodynamie et de Thérapie, XII. Bd., S. 35, 1903.
3. Klopstock: Alkoholismus und Leberzirrhose. Dieses Archiv, 184, 1906, S. 304.
4. Kretz: Referat über Leberzirrhose. Verhandl. d. Deutsch. Pathol. Gesellschaft, Breslau 1904.
5. Lando: Über Veränderungen des Pankreas bei Leberzirrhose. Zeitschrift f. Heilkunde, Bd. 27, Heft 1, 1906.
6. Lubarsch in Hintze: Über Hämochromatose. Dieses Archiv, 139, 1895.
7. Mertens: Lésions anatomiques du foie du lapin au cours de l'intoxication chronique par le chloroforme et par l'alcool. Archives de Pharmacodynamie, Bd. II, 1896, S. 217.
8. Morawitz und Bierich: Über die Pathogenese der cholämischen Blutungen. Arch. f. experim Pathologie und Pharmakologie, Bd. 56, Heft 1.
9. v. Recklinghausen: Über Hämochromatose. Tagebl. d. 62. Versammlung Deutsch. Naturf. u. Ärzte in Heidelberg, 1890.
10. Rössle: a) Über Phagocystose von Blutkörperchen durch Parenchymzellen. Zieglers Beiträge, Bd. 41, 1907. b) Über die ver-

schiedenen Formen der Eisenablagerung in der Leber. Verhandl. d. Deutsch. Pathol. Gesellsch., Stuttgart 1906.
11. Steinhaus: Über das Pankreas bei Leberzirrhose. Deutsch. Arch. f. Klin. Med., Bd, 74, S. 537, 1902.

Die übrige Literatur über pigmentierte Zirrhose ist in der unter 10a genannten Arbeit berücksichtigt worden.

XXI.

Über Schrumpfnieren ohne Arteriosklerose.

(Aus dem Pathologischen Institut des Augusta-Hospitals zu Köln.)
Von
Dr. med. Ernst Roth.

Die engen Beziehungen der Arteriosklerose zur Schrumpfniere zeigen sich durch das häufige Zusammentreffen ausgedehnter, makroskopisch erkennbarer Arteriosklerose im Leichenbefund der Nephritiker, auch abgesehen von der sogenannten arteriosklerotischen Schrumpfniere Zieglers. Ferner zeigt sich diese Beziehung durch die mikroskopisch feststellbare Erkrankung der kleinsten Organarterien. Diese ist in ihrem Verhältnis zur Arteriosklerose verschieden aufgefaßt. Gull und Sutton[1]) sahen sie als besondere Veränderung an, die der Nephritis gegenüber das Primäre sein sollte. Von Nachuntersuchern, vor allem in Deutschland, wurde der Prozeß teils als Endarteriitis erkannt, teils als Hypertrophie [Johnson,[2]) Ewald,[3]) Friedemann[4])]. Da im Laufe der Zeit immer mehr jede Endarteriitis zur Arteriosklerose gerechnet wurde, sprach man auch von dem Vorkommen der Arteriosklerose in den kleinen Organarterien als von einer mehr oder weniger zufälligen Begleiterscheinung. Prym[5]) und Jores[6]) haben erneut die Frage nach der Natur der bei Nephritikern auftretenden Erkrankung der kleinen Arterien geprüft und gefunden, daß nach den neueren Gesichts-

[1]) Med. chir. Transactions. Vol. 55, 1872.
[2]) Roy. med. and chir. Soc., Dec. 10. 1876. Brit. med. Journ. 1867.
[3]) Dieses Archiv Bd. 71.
[4]) Dieses Archiv Bd. 159.
[5]) Dieses Archiv Bd. 177.
[6]) Dieses Archiv Bd. 178.

punkten die Gefäßveränderungen als eine echte Arteriosklerose, und zwar als eine Systemerkrankung in den kleinsten Organarterien, aufzufassen ist. Insbesondere konnte Prym in seinen Fällen von Schrumpfniere starke degenerative Veränderungen an den kleinen Organarterien feststellen, die man bisher nicht gekannt und beachtet hatte. An der Hand eines größeren Materials zeigte dann Jores das häufige Vorkommen dieser Arteriosklerose der kleinen Organarterien bei chronischem Morbus Brightii und legt Wert darauf, daß diese Veränderung auch in Fällen vorkommt, die man früher als Schrumpfniere ohne Arteriosklerose aufgefaßt hat. Und da man unter dem Namen Endarteriitis deformans gar vieles zusammenfaßte, was Jores[1]) uns später trennen gelehrt hat, war der Nachweis des Vorkommens einer Organarteriosklerose bei Schrumpfniere im Sinne einer Systemerkrankung, also unabhängig von lokalen Prozessen in der Niere, nicht überflüssig.

Wir haben nun an einem reichlichen Material unser Augenmerk besonders auf das Verhalten der Gefäße bei Nierenerkrankungen gerichtet und können das häufige Vorkommen der Arteriosklerose der kleinen Organarterien bei Schrumpfniere bestätigen. Hierunter waren auch manche Fälle, in denen makroskopisch die großen Gefäße wenig verändert waren und in denen das Mikroskop erst eine Arteriosklerose der kleinen Organarterien aufdeckte.

Ist demnach das Vorkommen arteriosklerotischer Veränderungen bei der Schrumpfniere beinahe als Regel anzusehen, so existieren doch Ausnahmen, bei denen arteriosklerotische Gefäßveränderungen nicht vorhanden sind. Ein solcher Fall ist schon von Jores in seinem Fall III beschrieben, und da er im Gegensatz zu den anderen Autoren geneigt ist, die Arteriosklerose nicht als eine einfache Folge der interstitiellen Nephritis anzusehen, hat er versucht, ihr Vorkommen oder Fehlen mit zur Einteilung und Unterscheidung der Nephritisarten zu verwerten. Diese Ausnahmen, das Fehlen der arteriosklerotischen Gefäßveränderung bei echtem Morbus Brightii, dürften also besonders interessieren, und es soll im folgenden auf sechs derartige Fälle eingegangen werden, von denen die

[1]) Wesen und Entwicklung der Arteriosklerose, Wiesbaden 1903.

ersten drei aus rein anatomischen Gründen zuerst gesondert betrachtet werden sollen.

Es ist nun nicht einfach, im einzelnen Falle festzustellen, ob die Schrumpfniere mit Arteriosklerose einhergeht oder nicht. Zunächst muß die makroskopische Arteriosklerose berücksichtigt werden. Geringe arteriosklerotische Veränderungen der Aorta und großen Gefäße, wie kleine trübe, gelbe, beetartige Flecke, sind in dem Alter, in dem Schrumpfnieren vorkommen, auch aus anderen Ursachen häufig vorhanden, so daß geringe derartige Veränderungen nicht notwendig auf die Nephritis bezogen zu werden brauchen. Ihr Vorkommen gibt daher noch nicht die Berechtigung, derartige Fälle zu Schrumpfnieren mit Arteriosklerose zu rechnen. Macht man dieses Zugeständnis nicht, dann würde die von vornherein nicht große Zahl der einschlägigen Fälle wohl stets sehr gering bleiben. Natürlich sind solche Fälle auszuschließen, bei denen sich eine arteriosklerotisch stark veränderte Aorta oder eine ebenso veränderte A. renalis findet, denn in solchen Fällen werden die Organarterien der Nieren auch verändert gefunden.

Dann machen die wohl in jeder Schrumpfniere vorhandenen Gefäßveränderungen einige Schwierigkeit, denn man wird wohl kaum eine Schrumpfniere ohne jede Gefäßveränderung finden. Auch in den von mir zu beschreibenden Fällen sind die Nierengefäße nicht unverändert, und es erwächst mir daraus die Aufgabe, für diese Veränderung die Arteriosklerose auszuschließen. Aber nicht nur für die Nierengefäße, auch für die kleinen Gefäße der übrigen Organe muß die Arteriosklerose auszuschließen sein, besonders dürfen die kleinen, mit dem bloßen Auge nicht mehr verfolgbaren Arterien keine arteriosklerotischen Veränderungen zeigen. Da die Arteriosklerose kleinster Organarterien in manchen Organen — nach unserer Erfahrung vor allen anderen in der Milz — besonders häufig ist, haben wir uns größtenteils mit der mikroskopischen Untersuchung der Milz begnügt. Natürlich ist eine möglichst vollständige makroskopische Untersuchung der Gefäße durchaus geboten.

Nach diesen Gesichtspunkten sollen die Fälle untersucht werden, und die oben aufgestellten Bedingungen müssen in meinen Fällen erfüllt sein, wenn ich sie zu den Schrumpfnieren

ohne Arteriosklerose rechnen darf. Und da, wie schon gesagt, Gefäßveränderungen vorhanden sind, werden wir zunächst zu untersuchen haben, welcher Art sie sind, und ob sie auch nicht den aufgestellten Bedingungen widersprechen.

Was zunächst die großen Gefäße anbelangt, so ist in dem I. und III. Fall auch die mikroskopische Untersuchung der Aorta und vieler anderer großer Körperarterien gemacht, im II. Falle wurden die Aorta und die größeren Gefäße mit Ausnahme der A. renalis nur makroskopisch untersucht. Da finden wir für den I. Fall M. von der Aorta bemerkt, daß sie nicht erweitert, sehr elastisch ist und ganz glatte Innenfläche ohne Trübung hat. Es handelt sich um eine Frau von 27 Jahren, ein Alter, in dem man noch am ehesten unveränderte Gefäße findet. Auch die Bauch- und peripherischen Arterien sind durchweg eng, elastisch, weich und haben glatte Innenfläche. Der mikroskopische Befund stimmt auch mit dem makroskopischen überein, und da alle Gefäße denselben Befund boten, nämlich eine unveränderte Intima ohne elastisch hyperplastische Verdickung und ohne Degenerationserscheinungen, kann ich mir die Beschreibung eines normalen histologischen Gefäßbildes sparen. Bei dem zweiten Fall, es handelt sich um einen 28jährigen Grundarbeiter Z., haben die Aorta und die großen und mittleren Schlagadern überall glatte Innenfläche ohne jede Trübung. Bei dem III. Fall W., einem 40 Jahre alten Kaufmann, hatte die Aorta thoracica und abdominalis geringe flache, gelbliche Erhebungen und dazwischen auch einige flache Einziehungen, war im übrigen aber glatt. Auch die Iliacae communes und die Karotiden zeigten leichte gelbliche Flecken. Diese erwiesen sich mikroskopisch durch elastisch hyperplastische Intimaverdickung mit degenerativen Prozessen und Bindegewebswucherung als arteriosklerotische Veränderung, und wir haben in diesem Fall also eine leichte, fleckweise vorhandene arteriosklerotische Degeneration in der Aorta und in einigen großen Gefäßen, während die beiden vorhergehenden Fälle keine besondere Veränderung der großen Gefäße zeigen. Auch die Arteria renalis im Hilus hat in allen drei Fällen mikroskopisch keine Intimaverdickung, nur eine Lamina elastica interna und keine Degenerationserscheinungen.

Die Nieren bedürfen sowohl hinsichtlich der Veränderungen des Parenchyms als auch der Gefäße einer näheren Beschreibung.

Fall I.

M., Magdalena, 27 Jahre. Sektionsjournal 1905, Nr. 407.

Klinische Angaben.

Aus der Vorgeschichte ist wichtig, daß die Patientin nie krank gewesen sein will und erst vor drei Wochen mit Mattigkeit, Erbrechen und Ödem beider Beine erkrankt ist. Während der siebentägigen Beobachtung wurde ein Blutdruck von 135 (Riva Rocci) festgestellt. Keine Polyurie. Exitus unter urämischen Erscheinungen.

Anatomische Diagnose.

Schrumpfniere. Hypertrophie und Dilatation des rechten und linken Ventrikels. Dilatation und Hypertrophie des linken Vorhofes. Myocarditis fibrosa. Lungenödem. Stauungslunge. Allgemeine Höhlenwassersucht.

Näheres über einzelne Befunde.

Das Herz ist mäßig stark vergrößert in beiden Abschnitten. Rechter Vorhof weit, dünnwandig, rechter Ventrikel weit. Muskulatur kräftig, im Conus arteriosus, der besonders weit ist, springen die Trabekel stark vor. Der linke Vorhof ist sehr weit und ziemlich dickwandig, das Endocard ist diffus weißlich verdickt. Der linke Ventrikel ist von mittlerer Weite. Das Mitralostium klafft. Die Muskulatur des linken Ventrikels ist mäßig kräftig, fühlt sich fest an. Die Papillarmuskeln und Trabekel sind dick und treten stark hervor. In der hinteren Wand ist ein bohnengroßer weißlicher Herd.

Die Nieren sind beide stark verkleinert. Die linke mißt 9½ cm größte Länge, 2½ cm größte Breite, 3 cm größte Dicke. Die rechte 8½ cm größte Länge, 3½ cm größte Breite und 2 cm größte Dicke. Die Kapsel löst sich von einigen Stellen leicht, von anderen schwer. Die Oberfläche ist stark höckerig, es wechseln eingezogene narbige Stellen mit kugeligen glatten Vorwölbungen ab. Die narbigen Stellen sind von blaß braunroter Färbung, die sich vorwölbenden von graugelblicher. Auf dem Durchschnitt ist die Rinde an den eingezogenen Stellen stark verschmälert, fast verschwunden. An den vorgewölbten Partien, die die Größe einer Kirsche und mehr besitzen, ist die Zeichnung auf dem Durchschnitt verwaschen, die Rindenpartie aber offenbar erhalten und etwas breit. Das Gewebe ist dort auch leicht getrübt.

Mikroskopischer Befund.

Die Nieren zeigen an Stellen starker Einziehung verödete Glomeruli mit noch kenntlicher, deutlicher Kapselverdickung. An Glomerulis mit beginnender Verödung sieht man eine verdickte, meist hyalin umgewandelte Kapsel mit kleinem, aber völlig erhaltenem Gefäßknäuel. Untergang von Kanälchen, atrophische Harnkanälchen, reichliches Bindegewebe und hier

und da zellreiche Herdchen. In den glatten, vorgewölbten Partien ist die Bindegewebswucherung geringer, die Kanälchen sind stark erweitert mit abgeplattetem Epithel, andere ebenfalls erweiterte Kanälchen haben kein abgeplattetes Epithel. Die Glomeruli sind in diesen Gegenden vielfach intakt oder haben geringe Kapselverdickung. Viele atrophische Kanälchen. Zahlreiche hyaline Zylinder, sowohl in den atrophischen als in den erweiterten Harnkanälchen.

Die Arteriae renales haben einfache Lamina elastica interna, keine Verfettung. Von den großen Organgefäßen (arcus renalis) der Niere haben manche eine einfache, manche auch eine doppelte Lamelle, aber niemals Verfettung, Bindegewebswucherung zwischen den Lamellen oder sonst Degenerationserscheinungen. An einigen umschriebenen Stellen im Querschnitt trifft man zuweilen noch mehr als zwei Lamellen, die aber sehr zart sind. Auch hier keine Verfettung. Die Arteriae interlobulares haben eine einfache Elastica interna, ebenfalls die Vasa afferentia. Die Wand der letzteren ist meist ziemlich dick, und zwar fällt vor allem eine aus einer homogenen Masse mit wenigen eingestreuten spindelförmigen Zellen bestehende Intimaverdickung auf, die häufig das Lumen ganz ausfüllt. Bei Fettfärbung mit Sudan keine Zeichen von Degeneration. Nur an einigen Vasa afferentia findet sich eine diffuse Rötung (Fettfärbung), die das Gefäßlumen und die Intima einnimmt, die Elastica interna, wenn sie vorhanden, und die Muscularis aber freiläßt,

In der Milz haben die Gefäße keine Intimaverdickung, fast durchweg nur eine einfache Membrana elastica interna, keine Degenerationszeichen, auch nicht bei Fettfärbung.

Fall II.

Z., Carlo, 28 Jahre. Sektionsjournal 1906, Nr. 586.

Klinische Angaben.

Vor fünf Jahren Gelenkrheumatismus, vor $\frac{1}{2}$ Jahr Anfall von bald vorübergehender Atemnot, die bei mäßigen Anstrengungen auftritt: vor 14 Tagen plötzlich Erkrankung an Atemnot, Brustschmerzen und Husten. Während der 44tägigen Beobachtungszeit beträgt der Blutdruck 165 (Riva Rocci). Es besteht keine Polyurie. Unter urämischen Erscheinungen tritt der Exitus ein.

Anatomische Diagnose.

Ödem und Höhlenwassersucht. Pericarditis fibrinosa. Hypertrophia et Dilatatio cordis. Endocarditis recurrens mitralis. Lungenödem. Stauungslunge. Anthracosis. Schrumpfnieren.

Näheres über einzelne Befunde.

Die Innenfläche des Herzbeutels und die Oberfläche des Herzens ist mit gelblichem, zottigem, fibrinösem Belag bedeckt. Rechter Vorhof und Ventrikel sind sehr weit, die Wandung verdickt. Auch der linke Vorhof und Ventrikel sind weit, Muskulatur im Querschnitt 15 mm. Aortenklappen dünn und zart, Mitralklappen verwachsen, haben verdickte Ränder. An dem Rand der Klappe zarte körnige Auflagerungen.

Die Nieren sind klein, haben glatte Oberfläche von rötlichgrauer Grundfarbe mit gelblichen, fleckigen Partien. Auf der Schnittfläche ist die Rinde etwas schmal und zeigt in bräunlichroter Grundfarbe sehr zahlreiche gelbliche, stark getrübte Flecke.

Mikroskopischer Befund.

Viele verödete Glomeruli, andere mit Kapselverdickung. Atrophische und erweiterte Harnkanälchen, letztere mit meist abgeplattetem Epithel, Zylinder enthaltend. Stellenweise ganz geringe Verfettung der Harnkanälchenepithelien. Reichliches Bindegewebe. Hier und da kleine zellreiche Herdchen.

Die Arteriae renales haben eine einfache elastische Lamelle, keine Degenerationen. Die größeren Organgefäße (arcus renalis) der Niere haben meist einfache, seltener eine doppelte Intimalamelle, aber nirgends Verfettung oder besondere Bindegewebswucherung zwischen den Lamellen. Selten sind an umschriebener Stelle im Querschnitt drei abgespaltene Lamellen. Die Arteriae interlobulares haben stets eine einfache Lamina elastica interna, ebenso die Vasa afferentia, die zuweilen noch eine Intimaverdickung zeigen, die aus spindelförmigen Zellen besteht, aber keine elastischen Fasern enthält. Nirgends Verfettung.

Die Milzarterien haben keine Intimaverdickung, fast überall nur eine Lamina elastica interna, keine Verfettung.

Fall III.

W., August, 40 Jahre. Sektionsjournal 1905, Nr. 568.

Klinische Angaben.

Während der kurzen klinischen Beobachtung komatös.

Anatomische Diagnose.

Hydrops universalis. Perikarditis. Lungenödem. Pneumonie. Schrumpfnieren. Pyelitis. Cystitis.

Näheres über einzelne Befunde.

Im Perikard leicht getrübte Flüssigkeit. Die Oberfläche des Herzens ist mit leichten, körnigen und fädigen Belägen bedeckt. Herz etwas groß, rechter Vorhof sehr weit, rechter Ventrikel von mittlerer Weite, linker Vorhof von mittlerer Weite, hat ziemlich dicke Wandung. Linker Ventrikel leicht kontrahiert, Wandung gut entwickelt. Herderkrankungen sind in der Muskulatur nicht vorhanden.

Die linke Niere ist klein, $9\frac{1}{2} : 4 : 5$ cm. Oberfläche zum Teil vorgewölbt in Form von geblichen, kleineren und größeren Partien, teils narbig eingezogen, und an diesen Stellen braunrot und leicht gekörnt. Auf der Schnittfläche ist an diesen letzteren Stellen sowohl die Rinde als auch das übrige Gewebe stark verschmälert, auch etwas trübe. Rechte Niere ist noch kleiner, $9 : 3\frac{1}{2} : 2\frac{1}{2}$ cm. Die Zahl der gelblichen prominenten Gewebspartien ist geringer.

Mikroskopischer Befund.

An den Stellen starker Einziehung sind fast alle Glomeruli verödet, die Harnkanälchen atrophisch, nur wenige erweitert mit abgeplattetem Epithel und enthalten meist hyaline Zylinder. Reichliches Bindegewebe, hier und da kleine zellreiche Herdchen. In den glatten hervorragenden Partien sind weniger verödete Glomeruli, einige zeigen Kapselverdickung. Die Harnkanälchen sind meist erweitert, einige atrophisch, wenige von gewöhnlicher Weite. Das Epithel teilweise abgeplattet. Wenig hyaline Zylinder. Vermehrung des ziemlich kernarmen Bindegewebes.

Die Arteriae renales haben eine einfache elastische Intimalamelle ohne fettige Degeneration. An den größen Organgefäßen (arcus renalis) der Niere sieht man bei Weigertscher Färbung häufig zwei, im Quert schnitt an umschriebener Stelle auch drei, und nur selten mehr elastische Lamellen, die sich aber nur an einer Stelle finden, nicht im Querschnitt das Gefäßlumen konzentrisch umgeben. Bei Fettfärbung mit Sudan keine Degeneration. Nur an einem großen Organgefäß ist die einfache, aber dicke Lamina elastica interna an einigen Stellen mit spärlichen kleinen Fettkügelchen besetzt. Die Arteriae interlobulares und die Vasa afferentia haben einfache elastischen Lamelle, die Vasa afferentia sind hauptsächlich an den atrophischen Partien durch eine mehr oder weniger starke Intimaverdickung ausgezeichnet, die aus einer homogenen Masse mit wenigen eingestreuten spindelförmigen Kernen besteht und zuweilen das Lumen ausfüllt. Bei Fettfärbung meist keine Zeichen von Degeneration. Nur an wenigen Vasa afferentia diffuse Rotfärbung, die das Gefäßlumen und die verdickte Intima einnimmt, die Muscularis aber und die Lamina elastica interna freiläßt.

In der Milz haben die Gefäße keine Intimaverdickung, fast durchgehend nur eine elastische Innenmembran, keine Verfettung. Der Unterschied zwischen den Gefäßen der Milz und der Niere ist auffallend.

Es zeigten sich also die Arterienstämmchen, welche zum Arcus renalis gehören, z. T. unverändert, zum anderen Teil boten sie diejenige Erscheinung, welche Jores als hyperplastische Intimaverdickung bezeichnet hat. Der Grad derselben war gering, indem ein bis höchstens zwei Lamellen neben der Elastica interna gezählt wurden und meist nur an umschriebener Stelle im Querschnitt vorhanden waren. Friedemann[1]) hat diese Veränderung Hypertrophie der Arterien genannt, die er auf den erhöhten Blutdruck der Nephritiker zurückführt. Er schließt sie von der Arteriosklerose aus. Jores[2]) bezeichnet den Prozeß auch als hypertrophisch, nur

[1]) A. a. O.
[2]) A. a. O.

weicht er von Friedemann darin ab, daß er die Hyperplasie als ein Vorstadium der Arteriosklerose auffaßt, sie aber bis zu einem gewissen Grade für physiologisch hält. Auch die hier vorhandene Stärke der Hyperplasie liegt nach unserer Erfahrung in dem Bereich dessen, was auch ohne Nephritis vorkommt.

Weiterhin zeigen dann auch die Arteriae interlobulares und Vasa afferentia zum Teil Veränderungen. Zwar ist die Beurteilung derselben viel schwerer wegen der Kleinheit der Verhältnisse, aber in den meisten Fällen ist eine sichere Entscheidung doch möglich. Bei Fall II sind die Arteriae interlobulares und Vasa afferentia normal, bei Fall I und III finden sich die Veränderungen hauptsächlich in den Partien stärkster Schrumpfung. Hier sind die kleinen Arterien größtenteils verändert, und zwar handelt es sich bei Hämatoxylin-van Gieson-färbung um eine Intimaverdickung, die aus homogenem Bindegewebe besteht mit spärlich eingestreuten spindeligen Zellen, vollkommen ohne elastische Fasern. Die Lamina elastica interna ist einfach und grenzt die Intimaverdickung von der wohlerhaltenen Muscularis ab. Das Gefäßlumen ist dabei entweder geschlossen, oder man findet noch ein kleines Lumen, das häufig exzentrisch gelegen ist. Nach diesem Befund ist es wohl klar, daß es sich hier nicht um Arteriosklerose, sondern um die Endarteriitis obliterans handelt, die so reichlich in entzündlichen Geweben gefunden wird und auch hier nur eine Folge des Parenchymunterganges ist. Nur an einigen Stellen war die Beurteilung zweifelhaft insofern, als einige wenige von diesen so veränderten kleinen Gefäßen bei Sudanfärbung eine Rötung gaben, die das ganze Gefäßlumen und die bindegewebige Intima einnimmt. Auf die degenerative Veränderung als eine Eigentümlichkeit der Arteriosklerose ist gerade neuerdings von Marchand[1]) und Jores[2]) wieder viel Gewicht gelegt worden, und letzterer hat gerade behauptet, daß die einfache Intimaverdickung bei Endarteriitis obliterans nicht zur Degeneration neige. Indessen zeigte sich, daß in unseren Arterien

[1]) Eulenburg, Realenzyklopädie Bd. 1, 1885, und Verhandlungen des XXI. Kongresses für innere Medizin, Leipzig 1904.

[2]) Wesen und Entwicklung der Arteriosklerose, Wiesbaden 1903.

die Degeneration die elastische Lamelle und ebenfalls die Muscularis freiläßt. Es handelt sich hier also um Degenerationserscheinungen in der bindegewebigen, gewucherten Intima, und es ist anzunehmen, daß hier aus besonderen Gründen auch einmal die obliterierende Endarteriitis zur Degeneration gekommen ist. Zu meiner Orientierung habe ich von einer Niere mit Arteriosklerose der kleinen Organarterien die arteriosklerotisch veränderten Vasa afferentia zum Vergleich herangezogen. Die in Frage kommende Veränderung der kleinen Arterien in meinen Fällen ist: zellig fibröse Verdickung der Intima, die mit Sudan eine Rotfärbung gibt. Das arteriosklerotisch veränderte Vas afferens der anderen Niere hatte eine fettige Degeneration der Lamina elastica interna und ihrer Umgebung. Der Unterschied liegt also im wesentlichen in der Lokalisierung der Degeneration oder, wenn wir bei der Färbung mit Sudan bleiben wollen, in der Rotfärbung. In den von mir oben beschriebenen Fällen findet sich die Rotfärbung nur in der Intima, die Muscularis und die Elastica interna stets freilassend, häufig das ganze Lumen ausfüllend. Umgekehrt bei der Arteriosklerose. Da findet sich die Degeneration oder bei Sudanbehandlung die Rotfärbung nach der Muscularis zu und in der Umgebung der elastischen Innenmembran, diese selbst mit einbegreifend, das Lumen aber freilassend. Wenn ich diese beiden Unterschiede grob schematisch aber recht deutlich veranschaulichen darf, kann ich sagen, man sieht in mit Sudan behandelten Präparaten bei solchen Gefäßveränderungen, wie ich sie oben beschrieben habe, das kleine Gefäß mit seiner Muscularis und Membrana elastica interna einen homogenen roten Fleck umschließen, bei der Arteriosklerose dagegen sieht man die Gefäßwand als einen roten Ring das Gefäßlumen umgeben. Ich sage noch einmal, daß so grob schematisch die Verhältnisse nicht immer sind, wie ich sie zuletzt geschildert habe, aber so sehr stark schematisiert sind sie noch nicht einmal. Sie geben eine gute Vorstellung von dem in den Präparaten tatsächlich vorhandenen Unterschied der histologischen Bilder dieser und der arteriosklerotischen Gefäßveränderung bei kleinen Arterien, der die Trennung dieser beiden Bilder rechtfertigt und erlaubt, das erstere als nicht zur Arteriosklerose

gehörig zu betrachten. Ich gebe zu, daß dieser soeben angegebene feine Unterschied zwischen Endarteriitis und Arteriosklerose bei sehr kleinen Arterien sehr diffiziler Art ist. Auch kommt noch als ein das Verständnis erschwerendes Moment hinzu, daß sich in den kleinen Arterien diese beiden Prozesse nebeneinander finden können. Jedenfalls ist die Arteriosklerose der kleinen Gefäße häufig mit einer Verdickung der bindegewebigen Intima vergesellschaftet. Aber wenn man eins der beiden Bilder so rein findet wie hier, ist ein Schluß auf die Natur des Prozesses wohl berechtigt.

Wem aber diese Auseinandersetzung als nicht beweiskräftig genug erscheint, der mag noch darauf hingewiesen werden, daß die kleinsten Arterien anderer Organe in den drei Fällen unverändert waren. Auch auf diesem Wege, nämlich durch die fehlende Ausdehnung dieser Veränderung im Gefäßsystem, ist der Beweis zu erbringen, daß die Fälle nicht von Arteriosklerose begleitet sind. Es besteht also keine Systemerkrankung. Durch diese Feststellung gewinnt die Deutung der Gefäßveränderungen an Wahrscheinlichkeit. Auf lokale Ursachen deutet auch der Umstand, daß sich diese Gefäßveränderungen am häufigsten in den eingesunkenen Partien finden und daß die Vasa efferentia, kenntlich am kleinen Querschnitt und an der fehlenden Membrana elastica interna, häufig derartig verändert gefunden wurden, wenn sie aus einem obliterierten Glomerulus kamen.

Mithin können wir für unsere Fälle die Arteriosklerose ausschließen, und zwar, weil makroskopisch das Gefäßsystem keine oder nur geringe arteriosklerotische Anfangsstadien in den großen Gefäßen aufwies, weil von den teilweise vorhandenen mikroskopischen Veränderungen der Nierengefäße die „hyperplastische Intimaverdickung“ in den Bereich physiologischer Grenzen zu zählen ist, und die übrigen Prozesse trotz des gelegentlichen Vorkommens von Degenerationen als einfache obliterierende Endarteriitis angesprochen werden muß und weil schließlich die genannten mikroskopischen Prozesse auf die Nieren beschränkt sind.

Jetzt sollen drei andere Fälle folgen, die nach der makroskopischen und auch ersten mikroskopischen Untersuchung für Schrumpfnieren ohne Arteriosklerose gehalten wurden. Bei der näheren Untersuchung stellten sich jedoch geringe arteriosklerotische Veränderungen einiger Vasa afferentia und auch weniger Arteriae interlobulares heraus. Diese Veränderungen sind aber trotz der langen Dauer der Erkrankung und trotz der hochgradigen Schrumpfung der Nieren von so geringer Ausdehnung, daß sie zur Beurteilung des Zustandes des gesamten Gefäßsystems kaum in Frage kommen, jedenfalls gar nicht verglichen werden können mit der Ausdehnung dieser Gefäßveränderung bei Schrumpfniere mit Arteriosklerose der kleinen Organarterien. Man kann diese Fälle von den obigen Fällen von Schrumpfniere ohne Arteriosklerose kaum trennen, dafür spricht auch ihr klinisches Verhalten, und deshalb sollen sie hier näher beschrieben werden.

Fall IV.

E. Reimer, 47 Jahre. Sektionsjournal 1907, Nr. 71.

Klinische Angaben.

Außer einem im Dezember 1905 durchgemachten Lungenkatarrh immer gesund gewesen. Seit 14 Tagen Husten und Engigkeit auf der Brust. In der siebenmonatlichen Beobachtungszeit keine Polyurie, mehrmals bedrohliche urämische Symptome. Blutdruck 158 nach Riva Rocci. Tod unter den Zeichen der Urämie.

Anatomische Diagnose.

Schrumpfnieren. Hypertrophia et Dilatatio cordis. Pericarditis adhaesiva. Pleuritis fibrinosa. Lungenödem. Stauungsorgane. Aszites. Ödeme.

Näheres über einzelne Befunde.

Herzbeutel ist mit der Herzoberfläche fest verwachsen. Das Herz ist doppelt so groß als die Faust der Leiche. Die Vergrößerung betrifft das ganze Herz, beide Herzabschnitte sind hypertrophisch und dilatiert. Der linke Ventrikel ist nicht kontrahiert, enthält wenig geronnenes Blut. Seine Wandstärke beträgt bis 25 mm, die des rechten 7 mm. Papillarmuskeln und Trabekel sind in beiden Ventrikeln kräftig entwickelt. Herderkrankungen nicht sichtbar. Die kräftigen, verdickten Vorhöfe sind ebenfalls weit. Der Klappenapparat ist intakt. Die Koronararterien sind überall elastisch weich und haben glatte Intima.

Die Nieren sind klein, die linke mißt 10 : 4 : 3 cm, die rechte 9,5 : 4,2 : 3,8 cm. Die Kapsel löst sich schwer. An der Oberfläche fallen

zunächst weißgelbliche, kirschkerngroße Höcker auf, die durch braunrote Einsenkungen getrennt werden. Daneben besteht eine feine, gleichmäßige Granulierung, die sich über die ganze Niere ausdehnt. Auf der Schnittfläche ist die Rinde an den eingezogenen Partien sehr schmal, teilweise kaum mehr vorhanden. An den Hervorwölbungen ist sie breiter, und dort finden sich auch einige trübe, gelbliche Flecke.

Die Aorteninnenfläche ist außer einer flachen Einziehung in dem unteren Brustteil völlig glatt, Aortenwand weich, elastisch. Die Karotiden, Iliacae und Femorales sind ebenfalls weich, elastisch und haben glatte Intima. Nur beim Übergang der Femorales in die Popliteae wird die Gefäßwand beiderseits starrer und die Innenfläche rauh. Die Gehirngefäße haben makroskopisch keine arteriosklerotische Veränderung.

Mikroskopischer Befund.

Ungemein starke Verödung der Glomeruli, meist unter dem Bilde der Kapselverdickung und hyaliner Entartung derselben. Auch in den vorgewölbten Partien fällt die Anzahl der verödeten Glomeruli auf. Viele atrophische und erweiterte Kanälchen, letztere besonders in den vorgewölbten Partien. Die erweiterten Kanälchen haben teils abgeplattetes, teils gut erhaltenes Epithel. Stellenweise sehr viele hyaline Zylinder. Reichliches interstitielles Bindegewebe, hier und da zahlreiche Herdchen.

Die Gefäße zeigen mit Ausnahme einiger weniger Vasa afferentia keine Degeneration. Bei letzteren liegt die Fettfärbung meist nur in der Intima, kommt aber auch zuweilen in der Muscularis in der Umgebung der Elastica interna vor. Die Gefäße des Arcus renalis haben meist zwei bis vier elastische Lamellen, die sich meist nur an einer umschriebenen Stelle des Querschnitts abspalten und vielfach miteinander in Verbindung treten. Zwei Lamellen verlaufen häufig konzentrisch um das ganze Gefäßlumen. Die Arteriae interlobulares haben größtenteils eine einfache Lamelle, doch kommen auch solche mit umschriebener Abspaltung in zwei vor. Die Vasa afferentia haben nur eine Lamelle.

In der Milz findet sich keine Intimaverdickung, bei Fettfärbung keine Degeneration der Gefäße. Bei Elasticafärbung meist einfache elastische Lamelle, seltener auch zwei. Der Unterschied zwischen Nieren- und Milzgefäßen in bezug auf die elastische Hyperplasie der Intima ist auffallend.

Fall V.

D., Katharina, 37 Jahre. Sektionsjournal 1907, No. 90.

Klinische Angaben.

Nie krank gewesen, nur seit einigen Jahren Atemnot. Seit zwei Monaten Husten, Schlaflosigkeit und stärkere Atemnot, die sie zur Krankenhausaufnahme zwangen. Blutdruck 210 (Riva Rocci). Polyurie. Keine Retinitis albuminurica. Exitus nach 27tägiger Beobachtung im urämischen Anfall nach mehreren derartigen überstandenen Anfällen.

Anatomische Diagnose.

Schrumpfniere. Lungenödem, braune Induration der Lunge. Hypertrophie des linken, Dilatation und Hypertrophie des rechten Ventrikels. Otitis media.

Näheres über einzelne Befunde.

Das Herz ist vergrößert, etwa doppelt so groß als die Faust der Leiche. Die Vergrößerung betrifft vorzugsweise den linken Ventrikel. Rechter Vorhof ist mäßig weit, rechter Ventrikel von mittlerer Weite. Der linke Ventrikel ist ziemlich groß, nahezu fest kontrahiert. Muskulatur des linken Ventrikels sehr kräftig, im Querschnitt bis 22 mm, im rechten Herzen weniger stark, Querschnitt bis 5 mm. Klappen sind intakt.

Kapsel der linken Niere löst sich schwer, ihre Oberfläche ist von blaß-rötlichgrauer Färbung, fein höckerig, aber es treten einzelne weiße Höckerchen von etwa Stecknadelkopfgröße an vielen Stellen stärker hervor. Die Niere ist verkleinert, 10 : 5 : 4 cm. Auf der Schnittfläche ist die Rinde und Marksubstanz nur schwer voneinander unterscheidbar. An vielen Stellen ist das Gewebe mit Zysten von Erbsen- bis Kirschgröße durchsetzt, auch an der Oberfläche. Die Nierenrinde ist stark verkleinert, an einzelnen Stellen bis zu 2 mm. Das Nierenbecken ist erweitert, und ein Teil der vorher erwähnten Zysten erweist sich als die erweiterten Kelche des Nierenbeckens.

Die Aorta hat in ihrer Innenfläche einige buckelige Erhebungen und trübe gelbliche Flecke, die sich auch in den Iliacae internae und den Karotiden finden. Dagegen haben die Iliacae externae, Femorales, Arteria pancreatica und mesenterica glatte Innenflächen.

Mikroskopischer Befund.

Zahlreiche Verödung der Glomeruli, meist nach anfänglicher Kapselverdickung und hyaliner Entartung derselben. Zahlreiche atrophische und erweiterte Kanälchen, letztere meist mit abgeplattetem Epithel. Beide enthalten stellenweise sehr reichlich hyaline Zylinder. Reichliches Bindegewebe.

Die Gefäße sind dickwandig und zeigen bei Fettfärbung keine Degeneration. Nur bei einigen Vasa afferentia zeigt sich bei Sudanfärbung das Lumen ausfüllend eine Rotfärbung, die meist vor der Elastica interna Halt macht, aber letztere wie auch die Muscularis zuweilen doch auch mit einbegreift. Die zuführenden Nierenarterien im Hilus haben bei Elasticafärbung an umschriebener Stelle eine Spaltung der elastischen Lamelle in zwei. Die größeren Organgefäße (Arcus renales) der Niere haben zwei bis vier Lamellen, die Arteriae interlobulares zuweilen zwei, die Vasa afferentia nur eine Lamina elastica interna.

Die Gefäße der Milz haben seltener einfache, meist zwei Lamellen, doch kommen auch große Gefäße mit zwei bis vier Lamellen vor. Der Unterschied in Grad und Ausbreitung der Hyperplasie zwischen Milz- und Nierengefäßen ist ganz unbedeutend. Degenerationen bestehen in den Gefäßen der Milz nicht.

Fall VI.

V., Peter, 30 Jahre. Sektionsjournal 1906, Nr. 461.

Klinische Angaben.

Seit 1903 fortwährend Eiweiß im Urin. Der Blutdruck beträgt anfangs 185 und dann dauernd 205 bis 215 (Riva Rocci). Es besteht Polyurie, keine Retinitis albuminurica. 3 Tage vor dem Exitus plötzliche Abnahme des Blutdrucks bis auf 100. Tod unter urämischen Erscheinungen.

Anatomische Diagnose.

Pericarditis fibrinosa. Hypertrophia cordis. Pleuritis adhaesiva. Nephritis parenchymatosa et interstitialis. Ödem der Füße.

Näheres über einzelne Befunde.

Der Herzbeutel enthält eine geringe Menge leicht getrübter Flüssigkeit. Die Innenfläche des Herzbeutels und die Herzoberfläche sind mit gelblichem, zottigem, fibrinösem Belag bedeckt. Das Herz ist größer als die Faust der Leiche. Der linke Ventrikel ist starr, hellbraun, die Muskulatur etwas verdickt.

Die Nieren sind nicht verkleinert, die Kapsel ist schwer abziehbar, die Oberfläche granuliert, auf der Schnittfläche ist die Rinde verschmälert und nicht immer deutlich von der Marksubstanz abzugrenzen.

Die Aorta und großen Gefäße zeigen keine auffallenden Veränderungen.

Mikroskopischer Befund.

Atrophische und erweiterte Harnkanälchen mit abgeplattetem Epithel, viele hyaline Zylinder. Stellenweise starke Fettinfiltration der Epithelien. Viele verödete Glomeruli und solche mit Kapselverdickung und geringer Zunahme des Kapselepithels. Verfettung einzelner Glomeruli. Reichliches Bindegewebe, stellenweise kleine zellreiche Herdchen.

Die großen Organgefäße (Arcus renales) der Niere haben im Querschnitt bei Weigertscher Färbung fast alle zwei Lamellen, an umschriebener Stelle zuweilen mehr, aber keine degenerativen Zeichen. Die Arteriae interlobulares und Vasa afferentia haben eine einfache Lamina elastica interna und zuweilen fibrös zellige Verdickung der Intima. Einige wenige Vasa afferentia zeigen bei Färbung mit Sudan eine das Lumen ausfüllende Rötung, die zuweilen auch die Elastica interna und die Muscularis einbegreift.

Es handelt sich also um drei Fälle von Schrumpfnieren, bei denen die Aorta und die großen Gefäße nur ganz geringe arteriosklerotische Veränderungen zeigen, während die Gefäße der Arcus renales eine starke elastisch-hyperplastische Intimaverdickung besitzen, die sich im Fall V sogar auf die Arteriae interlobulares erstreckt. Einige Vasa afferentia zeigen Fettfärbung der Lamina elastica interna und ihrer Umgebung. Die

Gefäße der Milz haben im Fall IV geringe, im Fall V starke elastisch-hyperplastische Intimaverdickung. Im Fall VI konnte die Milz leider nicht untersucht werden. Wegen der starken Hyperplasie der elastischen Fasern und der vorhandenen, wenn auch geringen degenerativen Veränderungen der Elastica interna einiger kleiner Gefäße kann man diese Fälle im strengen Sinne nicht mehr als Schrumpfnieren ohne Arteriosklerose bezeichnen. Aber wie schon anfangs gesagt, ist die arteriosklerotische Veränderung so gering, daß sie in keinem Verhältnis zu dem bei dem echten Morbus Brightii sonst beobachteten Umfang der Arteriosklerose steht. Wir haben also jetzt sechs Fälle von Schrumpfniere, die trotz langer Krankheitsdauer, trotz hochgradiger Schrumpfung entweder keine oder nur geringe Arteriosklerose besitzen. Wenn man bedenkt, daß die Arteriosklerose, die überhaupt ein häufiger Befund ist und bei Schrumpfnieren erst recht häufig vorkommt, bei diesen hochgradig geschrumpften sechs Fällen nicht oder nur in ganz geringem Maße vorhanden ist, dann ist das doch immerhin ein sehr bemerkenswerter Umstand. Wenn auch dieser Befund keineswegs an der Auffassung rütteln soll, daß die meisten Schrumpfnieren mit Arteriosklerose einhergehen, so sind diese Fälle trotzdem gerade von Wichtigkeit, besonders wenn sich noch nachweisen läßt, daß sie auch sonst noch manches gemeinsam haben. Jores hat versucht, das Vorhandensein oder Fehlen von arteriosklerotischen Gefäßveränderungen mit zur Einteilung der Nierenerkrankungen heranzuziehen. Und wenn man sieht, wie weit entfernt unsere heutige Einteilung der Nierenerkrankungen davon ist, ideal zu sein — sowohl Ponfick[1]) als auch Fr. Müller[2]) sprechen dies in ihrem Referate unumwunden aus — und wie häufig man in Verlegenheit kommt, wenn man im konkreten Fall eine Nierenerkrankung einer bestimmten Gruppe einverleiben soll, dann kann man den Versuch jeder neuen Einteilung nur mit Freuden begrüßen.

Auch unsere sechs Fälle bieten manches Gemeinsame. So haben die Nieren fast durchweg das Aussehen der weißen Granularniere. Allerdings ist im Fall VI im Protokoll darüber

[1]) und [2]) Verhandlungen der D. Pathol. Gesellschaft, Meran 1905.

nichts gesagt, nach den konservierten Stücken möchte ich es aber annehmen. Trotzdem will ich diesen Fall, weil nicht ganz sicher, bei dieser Betrachtung unberücksichtigt lassen. In Fall II ist die Nierenoberfläche als glatt angegeben, hat aber blaßrötlich-graues Aussehen. Einige Nieren haben noch das Gemeinsame, daß sie neben narbigen Einziehungen kirschkern- bis über kirschgroße, gelblich-weiß gefärbte glatte Höcker haben, die relativ gesundes aber hypertrophiertes Parenchymgewebe darstellen. Die großen glatten Höcker findet man bei Schrumpfniere mit Arteriosklerose der kleinen Organarterien in der Art nicht, letztere haben vielmehr ein rotes, gleichmäßig fein höckeriges Aussehen.

Histologische Charakteristika für unsere Fälle aufzustellen ist noch schwieriger als grob anatomische. Aufgefallen ist mir, daß geschrumpftes und kompensatorisch hypertrophiertes Gewebe in relativ großen Bezirken zusammen angetroffen wurde, während bei den mit Arteriosklerose der kleinen Organarterien frühzeitig verknüpften Schrumpfnieren die interstitiellen Prozesse in Form kleiner Herde die Niere gleichmäßig durchsetzen.

Auffallend war auch die Art der Glomerulusverödung in meinen Fällen. Tschistowitsch[1]) hat die Verödung und hyaline Entartung der Malpighischen Körperchen der Niere histologisch näher studiert und ist zu dem Resultat gekommen, daß bei der Verödung drei Haupttypen festgestellt werden können. Die erste bei subakuten und chronischen Glomerulonephritiden interessiert nicht, wohl aber die zweite und dritte. Da unterscheidet er die Verödung bei Störung der Blutzirkulation — gemeint ist Infarkt und Verstopfung der arteriellen Zweige — und bei chronischer interstitieller Nephritis. Die erstere entsteht so, daß die Membrana propria des Glomerulus aufquillt und hyalin entartet. Der Glomerulus kollabiert und wandelt sich ebenfalls in Hyalin um. Bei der letzteren werden die Malpighischen Körperchen durch Bindegewebe, das sich auf die Bowmansche Membran auflagert, komprimiert. Die hyaline Entartung beginnt ebenfalls mit der Membrana propria, greift aber bald das ganze Kapselgewebe an, und dann entarten die komprimierten Glomeruli auch hyalin. Dieser prinzipiellen Unterscheidung kann ich nicht beistimmen. Zunächst habe ich beide Bilder in meinen untersuchten Nieren nebeneinander gefunden, und zwar derartig, daß zwischen Malpighischen Körperchen, die das Bild der von T. an zweiter Stelle genannten Verödungsmöglichkeit boten, solche vorhanden waren, die nach dem ge-

[1]) Dieses Archiv Bd. 171.

nannten Autor Kapselauflagerungen hatten. Überhaupt habe ich in allen meinen sechs chronischen interstitiellen Nephritiden öfter das Bild gefunden, das T. für typisch bei Störungen der Blutzirkulation fand, als das, was er für die chronischen interstitiellen Nephritiden beschreibt. Machte schon dies stutzig, so fiel noch mehr auf, daß stets die Glomeruli mit den konzentrischen Kapselauflagerungen größer und weniger gegedrückt erschienen, als die mit starker, hyalinentarteter Kapselverdickung, und daß sich beide Prozesse an ein und demselben Glomerulus vereinigt fanden. Ich denke mir, daß es sich bei den von T. beschriebenen beiden letzten Typen nicht um einen prinzipiellen Unterschied in der Glomerulusverödung handelt, sondern um denselben Vorgang, nämlich Wucherung des Kapselendothels mit konzentrischer Bindegewebsschichtung und folgender hyaliner Entartung, ausgehend vom Kapselendothel. T. hat nach meiner Auffassung ein zu großes Gewicht auf die Veränderungen der Kapsel gelegt, während doch der Glomerulus das weit Wichtigere ist.

Und da scheint es mir wesentlich zu sein, daß in meinen sechs Fällen die Glomerulusschlingen in der verdickten Kapsel entweder ganz intakt, meist zwar etwas komprimiert, aber nirgends in einem Teil hyalin entartet, oder ganz verödet waren. Hier scheint mir ein Unterschied mit der Art der Verödung der Malpighischen Körperchen zu liegen, wie sie, worauf mich Herr Prof. Jores zuerst aufmerksam machte, bei Arteriosklerose bei kleinen Organarterien in der Regel vorkommt. Man findet in solchen Fällen bei einem im Stadium der Verödung begriffenen Glomerulus häufig zunächst nur eine Glomerulusschlinge hyalin entartet, dann wieder eine und so geht es weiter, bis man zuweilen in einem fast völlig verödeten Glomerulus nur noch 2—3 durchgängige Gefäßschlingen findet. Der Unterschied liegt also darin, daß bei der Glomerulusverödung ohne Arteriosklerose der ganze Gefäßknäuel trotz Kapselverdickung anscheinend noch lange erhalten bleibt und dann auf einmal kollabiert und verödet, während bei der Arteriosklerose der kleinen Organarterien von vornherein ein Teil des Gefäßknäuels undurchgängig und funktionsunfähig wird. Ob dieser Unterschied durchgehends festzustellen ist, dies zu unterscheiden war mir nicht möglich, da ich im Moment nicht über genügend dahin untersuchtes Material verfüge. Bei den Nieren, die ich daraufhin untersucht habe, konnte ich diesen Unterschied feststellen. Jedenfalls scheint mir eine Einteilung der Verödung und hyaliner Entartung der Malpighischen Körperchen von

dem Gesichtspunkt der Gefäßveränderung aus zum mindesten nicht unberechtigt zu sein.[1])

Was nun die Herzhypertrophie anbelangt, so hat Jores[2]) schon darauf aufmerksam gemacht, daß in seinem Fall ohne Arteriosklerose die Herzhypertrophie gering war, während die Fälle mit Arteriosklerose der kleinen Organarterien sich durch eine besonders starke Hypertophie des linken Ventrikels auszeichnen. So ist es auch hier in Fall I bis III und VI. In diesen vier Fällen ist die Hypertrophie des linken Ventrikels gering, und das ist besonders auffallend in Fall I bis III, wo eine starke Schrumpfung des Parenchyms vorhanden ist. Die vorhandene Erweiterung des linken Ventrikels in Fall II erklärt sich durch die Insuffizienz der Mitralklappe, deren Segel infolge einer alten Endokarditis verwachsen sind. In Fall VI ist hervorzuheben, daß trotz des sehr hohen Blutdrucks (215) keine starke Hypertrophie des linken Ventrikels vorhanden ist. Dagegen ist in Fall IV und V die Hypertrophie des linken Ventrikels doch sehr bedeutend, der Blutdruck in Fall IV aber kaum erhöht (158 Riva Rocci), in Fall V sehr hoch (210 Riva Rocci). Man kann wohl vor allen Dingen auch nach den neueren Untersuchungen von Pässler[3]) annehmen, daß schon allein der Untergang von Nierenparenchym Herzhypertrophie verursacht. Wir sehen aber aus unseren Beobachtungen, daß die Stärke dieser Hypertrophie nicht mit dem Grade der Nierenschrumpfung Hand in Hand geht. Dies scheint mir für die von Senator[4]) geäußerte Ansicht zu sprechen, daß zur Erklärung der manchmal anzutreffenden besonders hochgradigen Hypertrophie des linken Ventrikels außer der Nierenerkrankung noch besondere Ursachen anzunehmen sind.

Loeb[5]) verlegt die Ursache der Blutdrucksteigerungen und der Herzhypertrophie in die Glomeruli, von denen ein den

[1]) Löhlein: „Über die entzündlichen Veränderungen der Malpighischen Körperchen der Niere" konnte leider nicht mehr berücksichtigt werden.

[2]) A. a. O.

[3]) Verhandlungen der D. Pathol. Gesellschaft, Meran 1905.

[4]) Erkrankungen der Nieren in Nothnagel, Spezielle Pathologie und Therapie, Bd. XIX, 1.

[5]) Archiv für klin. Medizin Bd. 85.

Blutdruck regulierender Reiz ausgehen soll. Krehl,[1]) M. B. Schmidt[1]) und Vollhard[1]) haben behauptet, daß durch ausgedehntes Zugrundegehen der Glomeruli eine Blutdruckerhöhung und Herzhypertrophie hervorgerufen würde. Über diese Frage ließ sich in unseren Fällen kein sicheres Urteil gewinnen, weil in den meisten Nieren Stellen mit massenweisem Untergang von Glomerulis Partien entgegenstanden, in denen die Gefäßknäuel weniger geschädigt waren. Es wäre m. E. nur möglich gewesen, durch Zählen der noch funktionsfähigen Glomeruli, zu entscheiden, ob der Grund der Herzhypertrophie mit der Ausdehnung der Glomerulusverödung in Beziehung stand.

Nicht ohne Interesse schien mir zu prüfen, wie sich nun die hyperplastische Intimaverdickung zu dem Blutdruck verhält. Friedemann[2]) stellt sich diese eben genannte Gefäßveränderung als eine Arbeitshypertrophie vor. Er geht von der Annahme aus, daß bei der Schrumpfniere eine Blutdrucksteigerung vorhanden ist, und macht diese Drucksteigerung für die Hypertrophie der Gefäße verantwortlich. Jores[3]) hat darauf hingewiesen, daß diese hyperplastische Intimaverdickung im ganzen Gefäßsystem vorkommen kann, und hält diese Gefäßveränderung für eine Hyperplasie, bedingt durch funktionelle Überanstrengung, ohne ein einziges bestimmtes Moment dafür anzuschuldigen. Er hält diese Veränderung für ein Vorstadium der Arteriosklerose, aber solange keine Degenerationen und Bindegewebsschichten dabei sind, nicht für arteriosklerotisch. Die beiden stimmen also sowohl in der Auffassung der Arterienveränderung als Hypertrophie als auch im Vorkommen derselben bei der Schrumpfniere überein, nur leugnet Jores die ausschließliche Abhängigkeit vom Blutdruck, insbesondere soweit es sich um geringe Grade dieser Veränderung handelt. Die stärkeren Grade will er von der Arteriosklerose nicht trennen, weil sie in der Mehrzahl der Fälle mit Arteriosklerose der kleinen Organarterien oder auch der größeren Arterien zusammentreffen, und vor allem, weil sie auf die Dauer selbst der Degeneration anheimfallen und dann makroskopisch wie mikroskopisch das Bild der Arteriosklerose bieten. Da durch die klinische Beobachtung mit Ausnahme eines Falles die Höhe des jeweiligen Blutdruckes gegeben ist, können wir die Stärke der Hyperplasie mit der Höhe des Blutdruckes in Vergleich setzen, was trotz der geringen Zahl der Fälle von Interesse sein dürfte.

Wir finden zunächst, daß in drei Fällen die Höhe des Blutdrucks mit der Stärke der Hyperplasie der elastischen Intima übereinstimmt. Fall II hat geringe Blutdruckerhöhung (165) und geringe Hyperplasie, Fall V und

[1]) Verhandlungen der D. Pathol. Gesellschaft, Meran 1905.
[2]) a. a. O.
[3]) a. a. O. und dieses Archiv Bd. 181.

VI starke Blutdruckerhöhung (210) und starke Hyperplasie der elastischen Intima. Aber Fall I hat keine Blutdruckerhöhung (135) und trotzdem dieselbe Hyperplasie wie Fall II mit dem Blutdruck von 165, und Fall IV hat eine sehr starke elastisch-hyperplastische Intimaverdickung, ebenso stark wie Fall V und VI, und trotzdem hat in siebenmonatlicher Beobachtungszeit der Blutdruck die Höhe von 158 nicht überschritten. Um noch deutlicher darzutun, daß zwischen Blutdruck und Hyperplasie der elastischen Intima kein konstantes Verhältnis besteht, teile ich hier einen Fall mit, der nur geringe parenchymatöse und interstitielle Nierenveränderungen hat, dessen Gefäßsystem aber hierher passende Verhältnisse bietet. Der Fall wurde von Herrn Prof. Jores untersucht und mir gütigst zur Verfügung gestellt.

Fall VII.

S. Johanna, 27 Jahre. Sektionsjournal 1906, Nr. 629.

Klinische Angaben.

Der Blutdruck beträgt 130 (Riva Rocci).

Anatomische Diagnose.

Allgemeine Ödeme und Höhlenwassersucht. Pericarditis adhaesiva, Hypertrophie und Dilatation des rechten Herzens. Stenose der Mitralis, Stauungsorgane, Lungeninfarkte. Anaplasie der rechten Niere, kompensatorische Hypertrophie der linken. Nephritis parenchymatosa. Kyphose der Brustwirbelsäule.

Näheres über einzelne Befunde.

Die linke Niere ist sehr klein, $8\frac{1}{2} : 3\frac{1}{2} : 2\frac{1}{2}$ cm. Die rechte Niere mißt $12 : 4\frac{1}{2} : 4$ cm. Die Oberfläche zeigt einige tiefere glatte Einschnürungen (abnorme Furchung) und einige flach narbige Einziehungen, ist im übrigen aber glatt, dunkelbraunrot. Auf der Schnittfläche ist die Rinde ziemlich breit, im allgemeinen von braunroter Färbung, doch lassen sich einige trübe, gelbliche Partien erkennen.

Mikroskopischer Befund.

An der Oberfläche kleine meist keilförmige Herde, in denen kernreiches Bindegewebe liegt, ganz oder teilweise verödete Glomeruli, nur teilweise kleine Harnkanälchenquerschnitte. Abgesehen von diesen vereinzelten Herden sind keine Veränderungen vorhanden. Nur zeigt das Epithel der gewundenen Kanälchen II. Ordnung geringgradige fettige Degeneration.

Die größeren Arterienquerschnitte haben hyperplastische Intimaverdickung in reiner Form, 3—4 Lamellen, an den Verzweigungsstellen auch noch dickere Polster. Die Arterien zeigen keine degenerativen Erscheinungen.

Hier besteht also eine deutliche starke elastisch-hyperplastische Intimaverdickung der Organarterien der Nieren ohne Blutdruckerhöhung.

Bemerkenswert ist auch noch, daß die Hyperplasie der elastischen Intima keineswegs in den Nieren am stärksten ist, die die stärkste

Schrumpfung zeigen. Hier scheint absolut kein Abhängigkeitsverhältnis zu bestehen. Fall I, III und V zeigen etwa gleich hohe Grade von Schrumpfung, aber die Hyperplasie der elastischen Intima ist eine nur denkbar verschiedene. Sie ist in Fall I ganz gering, in Fall III etwas stärker und in Fall V sehr stark. Fall I hat bei hochgradigster Schrumpfung nur geringe Hyperplasie, Fall VII hat ungemein starke Hyperplasie der elastischen Intima bei nur ganz geringen interstitiellen Veränderungen.

Im ganzen ist es also als zutreffend zu erachten, daß Blutdruckerhöhung und Hyperplasie der elastischen Intima Hand in Hand gehen, doch zeigen die Ausnahmen, daß, was ja auch erklärlich ist, auch andere funktionelle Schädigungen des Gefäßsystems zu der genannten Veränderung führen, und daß letztere nicht von dem Grad der Nierenerkrankung abhängig ist.

Da wir in den drei letzten Fällen finden, daß dort, wo stärkere elastisch-hyperplastische Intimaverdickung die Gefäße der Arcus renales und die Arteriae interlobulares befallen haben, sich auch in letzteren, sowie in den Vasa afferentia typische arteriosklerotische Degenerationen vorfinden, so glaube ich mit Jores annehmen zu müssen, daß die Hyperplasie der elastischen Intima oder die Hypertrophie der Gefäße nach Friedemann, soweit sie die als physiologisch zu erachtende Stärke überschreitet, von der Arteriosklerose der kleinen Organarterien pathogenetisch nicht zu trennen ist. Sie ist als eine Schutzvorrichtung der Gefäße gegen eine sie treffende Schädigung aufzufassen, die aber unter Hinzutreten weiterer Schädlichkeiten sich gerne in Arteriosklerose umwandelt.

Weiterhin interessiert uns das Vorkommen der Augenerkrankung in unseren Fällen. Jores behauptet, daß die der Retinitis albuminurica zugrunde liegende Gefäßerkrankung wahrscheinlich zu der Arteriosklerose kleiner Organarterien zähle, und weist auf das häufige Vorkommen der Retinitis bei Schrumpfnieren mit Arteriosklerose der kleinen Organarterien hin. In drei von meinen Fällen, bei denen eine klinische Beobachtung möglich war, ist die Komplikation in der Krankengeschichte nicht erwähnt, in Fall V und VI dieselbe als nicht bestehend extra ausgeschlossen.

Auch eine andere Komplikation fehlte in meinen sechs Fällen hochgradiger Nierenschrumpfung. Es hat niemals eine Gehirnblutung stattgefunden. Dies ist ein wohl zu beachtender Umstand, da apoplektische Anfälle gerade bei Schrumpfnieren häufig sind, und zwar wie Jores meint, bei Schrumpfnieren mit Arteriosklerose der kleinen Organarterien. Unsere Kranken

sind mit Ausnahme eines Falles, der an einer interkurrenten Pneumonie starb, an Urämie zugrunde gegangen. Die Niereninsuffizienz bietet also in unseren Fällen die einzige Todesursache, während in der Regel unserer Erfahrung nach die Fälle von Schrumpfniere mit Arteriosklerose der kleinen Organarterien an Insuffizienz des Gefäßsystems zugrunde gehen. Ich halte das für einen sehr bemerkenswerten Umstand.

Über Ätiologie ergibt die Anamnese nichts. Sie zeigt, daß überhaupt im Verhältnis zu der langen Entwickelung der Erkrankung, die wir nach dem anatomischen Befund voraussetzen dürfen, geringe Beschwerden vorhanden gewesen sein müssen, da oft nur wenige Wochen (Fall I, II und V) bis 7 Monate (Fall IV) vor dem Tode über Beschwerden geklagt werden. Allerdings weist der Umstand, daß in Fall VI seit zwei Jahren wissentlich Eiweiß im Urin vorhanden war, auch klinischerseits auf längere Dauer der Beschwerden hin.

Wie wir gesehen haben, zeigen diese sechs Fälle manches Gemeinsame, das sie von den Schrumpfnieren mit Arteriosklerose trennt. Indessen würde es zu weit gegangen sein, wollte man die Schrumpfniere ohne Arteriosklerose derjenigen mit Arteriosklerose als besondere Form gegenüberstellen. Dafür sind unsere Erfahrungen noch nicht ausreichend genug, und andererseits zeigen unsere Fälle neben den Übereinstimmungen auch manche Verschiedenheiten. Auch verkennen wir nicht, daß in bezug auf das Verhalten des Gefäßsystems sich Übergänge zwischen der einen und der anderen Form vorfinden. Sind doch schon unter den sechs Fällen drei Fälle vorhanden, die arteriosklerotische Veränderungen, wenn auch in Spuren, haben. Nach diesem Befund sind wir also augenblicklich außerstande, das Vorhandensein oder Fehlen von arteriosklerotischen Gefäßveränderungen zum Ausgangspunkt einer Einteilung der Schrumpfnieren zu machen. Immerhin ist der Umstand, ob die Arteriosklerose, vor allen der kleinen Organarterien, sich frühzeitig mit der interstitiellen Nephritis kombiniert oder gering bleibt, resp. fehlt, für den Verlauf der Erkrankung und manche klinische Besonderheiten so bedeutungsvoll, daß es sich lohnt, auf das Vorkommen oder Fehlen der Arteriosklerose bei Schrumpfnieren mehr als bisher Wert zu legen.

Zum Schlusse würden wir uns die Frage vorzulegen haben, ob aus unseren Untersuchungen etwas zu folgern ist über die ursächlichen Beziehungen der Schrumpfniere zur Arteriosklerose. Bekanntlich nimmt man für die Mehrzahl aller Fälle an, daß die Gefäßaffektion eine Folge der bei der Nephritis auftretenden Blutdruckerhöhung sei. Man kann dieser Auffassung beistimmen, ohne andererseits zu verkennen, daß, wie es auch F. Müller[1]) in seinem Referate erwähnt hat, die Beziehungen der beiden Affektionen keineswegs einheitlich zu sein brauchen. So ist es anerkannt, daß die Arteriosklerose gelegentlich die Ursache einer Schrumpfniere sein kann (Ziegler)[2]). Jores meint, daß auch bei der genuinen Schrumpfniere die Arteriosklerose der kleinen Organarterien in frühzeitiger Verknüpfung mit der Nephritis den Ablauf der Nierenerkrankung wesentlich beeinflußt. Ferner muß man die Möglichkeit zugeben, daß Nieren- und Gefäßerkrankung gelegentlich koordinierte Erscheinungen sein können. Meine Beobachtungen sprechen sehr dafür, die Beziehungen der Arteriosklerose zur Schrumpfniere nicht zu einheitlich aufzufassen. Denn es ist doch bemerkenswert, daß in meinen Fällen trotz hochgradigen Schwundes des Nierenparenchyms, ja selbst (Fall VI) trotz lange bestehenden hohen Blutdruckes Arteriosklerose gar nicht oder nur in Spuren vorhanden ist. Sie erscheint also in diesen Fällen spät oder gar nicht, während wir in anderen Fällen wenigstens die Arteriosklerose kleinster Organarterien in frühzeitiger Verknüpfung mit der genuinen interstitiellen Nephritis finden.

Herrn Prof. Jores danke ich auch an dieser Stelle für Anregung und gütige Unterstützung bei dieser Arbeit.

[1]) a. a. O.
[2]) Archiv f. klin. Mediz., Bd. 25.

XXII.

Die Bedeutung von embryonalen Entwicklungsstörungen für die Entstehung von Zysten in der Niere.

(Aus dem pathologischen Laboratorium der St. Louis University.)

Von

Dr. R. L. Thompson,[1])

Professor der Pathologie an der St. Louis University, St. Louis, U. S. A.

Hierzu Taf. X, XI.

Die neuere Literatur über Zystenbildungen der Niere, besonders die Arbeiten von Ruckert, Busse, Dunger, Herxheimer und Braunwarth, haben die Tatsache betont, daß alle Zysten der Niere nahe verwandt sind. Vielleicht mit Ausnahme einer kleinen Gruppe, sind sie in erster Linie als Folgen einer Bildungsanomalie anzusehen, welche in manchen Fällen in naher Beziehung zur Formation wirklicher Neugebilde steht, d. h. die kongenitale zystische Niere sowohl als auch solitäre Zysten der Niere sind als ein Vitium primae formationis und nicht als das Resultat einer fötalen Entzündung anzusprechen.

Obgleich diese Beobachtungen so wohl begründet sind, daß sie scheinbar eines weiteren Beweises nicht bedürfen, will ich dennoch hier eine Niere beschreiben, die ich gelegentlich einer Obduktion im St. Ann's Hospital in St. Louis einem 2 Wochen alten Kinde entnahm, weil sie in vielfacher Beziehung interessant ist. Ihr Befund erscheint der Berichterstattung wert, da er die Annahme unterstützt, daß ein Entwicklungsfehler in der Ätiologie dieser Anomalie eine wichtige Rolle spielt. Die Theorie dieser Ätiologie basiert auf der Theorie der dualistischen Entwicklung der Niere und streift an das noch nicht völlig klargelegte Grenzgebiet zwischen Mißbildung und echter Geschwulstbildung.

Der Obduktionsbefund ist in Kürze folgender:

Die Leiche ist die eines wohlentwickelten und gut genährten Kindes männlichen Geschlechts. Sie zeigt äußerlich keinerlei Mißbildungen, die auf Entwicklungshemmung beruhen. An beiden Seiten des Kopfes in der

[1]) Übersetzt von Martin Schmidt u. Dr. Hugo Ehrenfest, St. Louis.

Nähe der Schläfen befinden sich violett verfärbte, bewegliche Tumoren (Hämatome), deren einer geöffnet ist. Am Hinterkopfe befindet sich eine 2 cm lange Skalpwunde, deren Ränder granuliert und ein wenig eitrig sind. Der Unterleib und ein Teil des Thorax weisen grünliche Verfärbung (Verwesungsflecke) auf; die angrenzende Haut ist gerötet; Bauchhöhle, Magen und Darmkanal sind normal; Herzgröße ist normal; das Myokardium ist ziemlich schlaff; das Endokardium und die Herzklappen sind normal; das Foramen ovale ist offen. Lunge: die oberen Lungenflügel enthalten durchweg Luft, die unteren sind dunkelrot gefärbt und zeigen beim Zerschneiden kleine, unregelmäßige, konsolidierte Herde, besonders in den hinteren Anteilen. Leber und Milz zeigen ausgeprägte Kongestion. Die Nieren sind normal in Größe, Lage und Stellung. Die Grenzlinien der fötalen Läppchen sind sichtbar. Die Kapsel löst sich leicht von der glatten Oberfläche ab. Die Durchschnittsfläche ist dunkelrot, die Zeichnung der Nierenstruktur ist deutlich und normal mit Ausnahme der später zu beschreibenden Anomalie. Nierenbecken, Ureteren, Blase und Genitalien sind normal. Hals: die Thymusdrüse wiegt 4 g, Thyreoidea normal. Es werden 4 Parathyreoiddrüsen in normaler Lage gefunden. Der Kopf wurde nicht geöffnet.

Es handelt sich mithin um eine gewöhnliche Infektion bei einem Kinde, das schließlich an einer Bronchopneumonie starb. Das einzig Interessante an diesem Falle bietet sich in dem Befunde der linken Niere. Derselbe ist folgender:

Gewicht 14 g. Größe 4 : 3 : 2 cm. Die Genzlinien der fötalen Läppchen sind erkennbar, aber die Furchen seicht. Die Form der Niere ist ungefähr normal, der Querdurchmesser der oberen Hälfte ist jedoch ein wenig größer als der der unteren. Das Organ hat dunkelrote Farbe. Eine Fettkapsel ist nicht vorhanden.

Auf der vorderen Seite befindet sich oben ein pilzähnlicher Auswuchs ohne Kapselbedeckung, von braunroter Farbe und leicht granuliert (Fig. 1 a, Taf. X). Diese Masse erhebt sich 5 mm über die Oberfläche der Niere, ist von unregelmäßig ovaler Form, konvex gekrümmt und mißt 2 cm im längsten Durchmesser. Dieser Auswuchs ist eine Fortsetzung des Nierenparenchyms, gleichsam herausgequollen durch die Kapsel. Beim Emporheben des pilzähnlichen Gewächses wird der Stiel (Fig. 1 b, Taf. X) sichtbar, dessen Durchmesser durchschnittlich 0,5 cm kürzer als der des Pilzhutes ist. In seinem unteren Anteile ist er mit einem Fortsatze der Nierenkapsel bekleidet. Ein vertikaler Schnitt durch die Mitte der Masse und die darunter liegende Nierensubstanz zeigt (Fig. 2, Taf. X), daß der obere „Pilzschirm" genau das Aussehen von Nierenrinde hat. Weder die Farbe, noch die Struktur zeigt irgendwelchen Unterschied gegenüber der angrenzenden Rinde. Das Innere des Stiels erscheint dem Aussehen nach identisch mit den benachbarten Markteilen der Niere. Diese Pyramide erstreckt sich jedoch nicht bis in das Infundibulum, sondern verliert sich in der Mark-

substanz der beiden benachbarten Pyramiden. Mit Ausnahme dieser Masse ist die Niere im übrigen normal, einschließlich Ureter und Nierenbecken.

Mikroskopischer Befund: Unter schwacher Vergrößerung kann man wahrnehmen, daß die Tubuli recti dieses vergrößerten Läppchens sich von der Papille in die überragende Masse erstrecken. Die normale Proportion zwischen Rinde und Mark ist gestört; eine Hyperplasie der Sammelkanäle in der Einzelpyramide ist deutlich ausgeprägt.

An der Grenzlinie zwischen Rinde und Mark ist die normale Struktur der Niere verschwunden und an ihre Stelle ein ziemlich wirres Gewebe von unbestimmtem Typus getreten. Die Kanälchen enden in dichten, unregelmäßigen Zellmassen, bestehend aus Epithelien, die in einem Netzwerk von Bindegewebe liegen. Nur hie und da findet sich eine Andeutung von Kanälchen (Fig. 3, Taf. X). An einzelnen Stellen erscheint loses Bindegewebe embryonalen Charakters, welches reicher an Fibrillen als an Zellen ist (Fig. 4, Taf. X) und weder Spuren von Kanälchen noch von Glomeruli aufweist.

In der pyramidalen Hyperplasie erscheinen die Kanälchen nicht in der regelmäßigen Anordnung, wie sie die normale Niere zeigt.

Im unteren Teil, nahe der Papille, sind sie erweitert und unregelmäßig und enthalten gewuchertes Nierenepithel, dessen Zellen sich teilweise von der Basalmembran abgelöst haben und in Klümpchen oder vereinzelt umherliegen (Fig. 5 und 6, Taf. XI).

Zwischen diesen erweiterten Kanälchen liegt eine beträchtliche Anzahl solcher von normaler Dimension. Das Bindegewebe ist hier scheinbar reichlicher. Ungefähr dieselben Verhältnisse finden sich weiter oben, näher der Rinde. Die Kanälchen erscheinen hier im Längsschnitt und zeigen eine allgemeine Erweiterung ihres Lumens mit fokaler, stärkerer Ausdehnung, das ist stellenweise eine beginnende Zystenbildung (Fig. 7, Taf. XI). Auch hier ist die Wucherung des Epithels der Kanälchen ausgeprägt, und die Mehrzahl der Zellen ist abgelöst.

Der Rindenanteil liegt hoch oben in dem Auswuchse, vollkommen über dem Niveau der Niere selbst. Dieser Rindenanteil zeigt ungefähr normale Verhältnisse im Vergleiche zur Rinde angrenzender Läppchen und ist ungefähr 10 Glomeruli tief. Das Epithel der gewundenen Kanälchen ist etwas geschwollen und granuliert. Die Glomeruli treten stark hervor und weisen innerhalb des Glomerulusbüschels eine Kernvermehrung auf, die augenscheinlich von einer Wucherung der Kapillarendothelien des Glomerulus und der Wandzellen der Bowmanschen Kapsel herrührt. (Akute proliferierende Glomeruli-Nephritis als Folge der Infektion, aber unabhängig von der Anomalie, mit der ich mich hier befassen will.)

Im unteren Teile der Rinde, gerade oberhalb der unregelmäßigen Grenzzone, erscheinen zystisch erweiterte Kanälchen, die zuweilen in Verbindung mit dilatierten Kapseln der Glomeruli gefunden werden. In keinem Falle kann in den Serienschnitten ein Kanälchen direkt bis in die Markschicht verfolgt werden. Die Kontinuität des Kanälchens in dieser

Richtung geht in der Zone des nicht genau differenzierbaren Gewebes zwischen Rinde und Pyramide verloren.

Die Literatur über Nierenzysten, umfassend sowohl die einfachen Nierenzysten, als auch kongenitale zystische Nieren, ist so gründlich besprochen worden, daß sich eine Anführung derselben an dieser Stelle erübrigt, außer soweit sie unseren Fall berührt. Der erste Punkt, den ich zu berücksichtigen habe, ist die Beziehung meiner Beobachtung zur Frage der dualistischen Theorie der Nierenbildung.

Während hinsichtlich der primären Anlage der permanenten Niere keinerlei Meinungsverschiedenheit besteht, so läßt sich auch anderseits doch ein Mangel an Übereinstimmung nicht leugnen betreffs der Art der Entwicklung der Kanälchen und anderer Anteile der Niere. Es herrschen gegenwärtig zwei Ansichten vor, die in Kürze folgende sind: Nach Remak und, etwas später, Kölliker entwickeln sich die Kanäle der permanenten Niere wie bei der Bildung tubulärer und alveolärer Drüsen durch eine direkte Sprossung der Nierenepithelanlage des Wolffschen Ganges. Zuerst bildet sich der Ureter und das primitive Becken. Sprossen des Nierenbeckens formieren die Sammelkanälchen, und diese ihrerseits senden Sprossen aus, aus denen sich die gewundenen Kanälchen und die epithelialen Anteile der Malpighischen Körperchen entwickeln. Die opponierende Theorie, von Kupffer und anderen vertreten, geht dahin, daß die Bildung der Harnkanälchen von getrennten Zentren ausgeht. Die gewundenen Kanälchen nehmen ihren Ausgang von einem Gewebe, welches von dem der Nierenanlage verschieden ist, und vereinigen sich mit den geraden Kanälchen, nachdem sich beide Teile entwickelt haben. Die erstere Theorie wird durch Autoritäten wie Waldeyer, Toldt, Haycraft und andere vertreten, während wir unter den Anhängern der Kupfferschen Theorie Herring, Haugh, Schreiner, Keibel finden, neuerdings auch Huber, der für die Anschauungen der letzterwähnten Männer eintritt und deren Annahme eines getrennten Ursprunges der verschiedenen harnführenden Kanäle als berechtigt erscheinen läßt. Auch Felix, in Hertwigs Handbuch, ist der Ansicht, daß die bisher erbrachten

Beweise schwer für die dualistische Theorie der Nierenentwicklung ins Gewicht fallen.

Auch in unserem Falle handelt es sich um eine durch fötale Mißbildung erzeugte Anomalie eines Nierenläppchens, die sich leichter auf Grund der dualistischen als der monistischen Theorie erklären läßt. Erstens haben wir in einem Nierensegment nebeneinanderliegend eine hyperplastische (abnorme) Pyramide und einen normalen Rindenteil. Wenn sich die Rinde durch Sprossung aus dieser hyperplastischen Pyramide entwickelt hätte, würden wir nicht eine normale, gleichmäßige Struktur der Rinde erwarten, wie sie sich hier darbietet. Dieses Bild wird plausibler, wenn wir im Sinne der dualistischen Theorie annehmen, daß sich die Rinde unabhängig und vollständig getrennt von der Pyramide entwickelt hat. Zweitens beobachten wir eine Kontinuitätsstörung zwischen den Kanälchen der Pyramide und denjenigen der Rinde an dem Punkte, wo die einen in die anderen übergehen sollten. Diese Anomalie können wir verstehen, wenn wir annehmen, daß jedes der beiden Kanalbündel, von einer besonderen Anlage ausgehend, sich entwickelt hat, das eine normal, das andere abnorm. Drittens finden wir eine Zone ziemlich wild wuchernden Gewebes, zwischen Rinde und Pyramide, welches nicht wohl als der Ausgangspunkt normaler Rindensprossen gedacht werden kann, wie wir nach der monistischen Theorie anzunehmen gezwungen wären. Mit der dualistischen Entwicklungstheorie kann diese Zone leicht in Einklang gebracht werden.

Eine große Zahl von Forschern findet in der dualistischen Theorie der Nierenentwicklung eine Erklärung für die Entstehung von Zysten in der Niere und besonders der kongenitalen zystischen Nieren. Koster, der zuerst die Idee vertrat, daß eine Mißbildung die Ursache zystischer Nieren sei, nahm getrennte Anlagen für Nierenbecken und Nierenkanälchen an, eine Theorie, welche durch embryologische Beobachtung nicht bestätigt wird. Hildebrand entwickelte auf Grund der modernen dualistischen Entwicklungstheorie die Lehre, daß die Ursache dieser Zystenformation in dem Fehlen einer Vereinigung der beiden Kanälchensysteme zu suchen sei, die zu einer Sekretionsstauung mit nachfolgender Zystenbildung in der Rinde führe.

Jenny Springer akzeptierte dieselbe Grundidee mit dem Zusatze, daß außerdem aktives Wachstum des Bindegewebes von ätiologischer Bedeutung sei. Ein Jahr später bereicherte Ribbert, ebenfalls ein Anhänger der dualistischen Theorie der Nierenbildung, unsere Kenntnis dieser Zysten durch den Beweis, daß dieser Zustand nur teilweise durch Sekretstauung hervorgerufen werde, da die Zystenniere den Charakter einer wirklichen Geschwulstbildung habe. Wigand spricht von einer abnormen Sprossenbildung der ersten Anlage der Harnkanälchen als der Ursache dieser Zysten, ohne die dualistische Theorie weiter auszubilden. Meyers Fall, der 1903 veröffentlicht wurde, bot einen guten Beweis dafür, daß das Fehlen einer Vereinigung zweier unabhängig voneinander entwickelter Gruppen von Kanälchen von fundamentaler Bedeutung für den Ursprung dieser Zysten sei.

Viele Autoren verhielten sich der dualistischen Entwicklungstheorie gegenüber unentschieden, obwohl sie die außerordentliche Wichtigkeit einer Entwicklungshemmung in der Ätiologie dieser Zysten anerkannten. Wir können mit den Worten Braunwarths schließen: „Ganz außerordentlich viel einfacher und leichter wird aber das Verständnis der Zysten, wenn wir uns auf den Boden der dualistischen Anschauung, welche ja auch sonst normale und pathologische Vorgänge (Zystenniere) besser erklärt, stellen.“ Außerdem können wir verstehen, wie wir alle die Übergänge zwischen eigentlichen Zystennieren und Nieren mit zahlreichen Zysten zu sehen bekommen, je nachdem größere oder kleinere Störungen vorliegen.

In unserem Falle haben wir einen Zustand, der sich außerordentlich gut durch die eben angeführten Theorien erklären läßt. Wir haben in dem in Frage kommenden Läppchen ein Fehlen der Verbindung der Kanälchen an der Grenze zwischen Rinde und Mark und ebendort eine recht unregelmäßige Gewebswucherung (wie im Falle Meyers), welche primär zur Erweiterung der abgeschnürten Kanälchen und zur beginnenden Zystenbildung in der Rinde führte. Es ist leicht zu verstehen, warum dieser Ausfall der Verbindung zweier gesonderter Anteile eine Kontinuitätsunterbrechung bedingt, deren Folge eine zystische Erweiterung gewisser Kanälchen ist. Schwieriger ist

eine Erklärung der Epithelwucherung, wie sie in diesen Fällen beobachtet wird. Wenn wir auch die Ansichten gewisser Autoren, z. B. von Brigidi und Severi, Chotinsky, Lejars, Nauwerk und Hufschmid, von Kahlden, Claude usw., welche angeborene zystische Nieren unter die Neubildungen gerechnet wissen wollen, unberücksichtigt lassen, so haben wir hier doch sicherlich eine Gewebswucherung, welche in vielen Fällen den Charakter einer echten Geschwulst annimmt und welche vielfach der Gegenstand der Diskussion gewesen ist.

Wir haben diese starke Wucherung schon erwähnt in unserem Hinweis auf Ribbert, der die Aufmerksamkeit auf die Tatsache lenkt, „daß die Zystenniere manchesmal den Charakter einer Geschwulst an sich trägt", während andere Autoren diese Wucherung lediglich für eine Begleiterscheinung der primären Mißbildung ansehen. Wieder andere halten eine Mittelstellung ein zwischen einer Neubildungs- und einer Mißbildungstheorie.

Der primäre Faktor bei der Zystenbildung ist nach der Ansicht Couvelaires eine exzessise Wucherung der Epithelzellen der Sammelkanälchen, die ihren ursprünglichen Charakter verloren haben, in Verbindung mit einer reaktiven Bindegewebswucherung. Da dieser Vorgang sich während der fötalen Entwicklung abspielt, glaubt er diesen Zustand eher unter die Mißbildungen als unter die Geschwülste rechnen zu müssen.

Borst reiht diesen Prozeß unter die Geschwülste und erklärt die Hyperplasie als verursacht durch eine Gleichgewichtsstörung zwischen Epithel und Bindegewebe, wobei das Epithel ein gesteigertes Wachstumsvermögen zeigt und in das Bindegewebe einwuchert. Dunger folgert: „Bei der Zystenniere ist aber die Bildungsanomalie das Ursprüngliche, die Gewebsproliferation, die auch gar nicht in allen Fällen eintritt, stellt ein sekundäres Moment dar, und erblicken auch wir in der Zystenniere zunächst eine Entwicklungsstörung." Busse glaubt, „daß das Verständnis für die Entwicklungsstörungen der Nieren, für die Zystennieren, für die in der Kinderzeit auftretenden Geschwülste der Niere einzig und allein gewonnen wird durch ein eingehendes Studium der embryonalen Niere, und daß uns die embryonale Niere darüber aufklärt, daß alle diese unter

sich so verschiedenen Bilder durch mangelhaftes, fehlerhaftes oder exzessives Wachstum nur der in der embryonalen Niere vorhandenen Elemente, nicht aber irgendwelcher versprengter Keime entstehen." Insoweit harmoniert die dualistische Theorie der Nierenentwicklung mit der exzessiven Proliferation der Zellen jener Harnkanäle, die sich nicht vereinigen, oder wenigstens widersprechen sie sich nicht. von Mutach und später Ruckert neigen trotz ihrer Annahme, daß alle Zysten in den Nieren angeboren sind, mehr der monistischen Auffassung der Nierenentwicklung zu. Bunting hat aber im vergangenen Jahre über zwei Fälle berichtet, in denen keinerlei Anzeichen für das Fehlen der Verbindung zweier Gruppen von Kanälchen vorliegen. Es handelte sich um kongenitale zystische Nieren bei Kindern, elf und neunzehn Tage alt. In beiden Fällen waren die Nieren normal in Größe, Form und Lage. Die Zysten waren klein und erreichten, obgleich ziemlich allgemein verteilt, ihre größte Entwicklung in der Marksubstanz. Rindenzysten waren vorhanden, und zwar zum größten Teile in dem an das Mark grenzenden Teile des Labyrinths, sie standen aber in Verbindung mit Kanälchen, die in die Markschicht eindrangen. Der Autor bemerkt jedoch, daß in einer dieser Nieren ein fötales Läppchen vergrößert war und sich bei der Sektion reicher an Zysten erwies als der Rest der Niere. Er folgert, daß der Zustand eine Folge von Epithelhyperplasie in den Kanälchen sei, die eine Vergrößerung ihres Kalibers verursachte. Die Kanälchen erweitern sich dann allmählich an den Punkten, wo sie den geringsten Widerstand finden, und zystische Kanälchen sind die Folge.

Der Autor ist im Zweifel, ob er diesen Zustand unter die Geschwülste oder die Mißbildungen rechnen soll, nennt aber schließlich den Prozeß eine Mißbildung in dem Sinne einer unproportionierten Aktivität des Epithelwachstums, wie es Couvelaire und Borst getan haben. Der Autor fand in seinen Fällen auch Zysten in der Leber. Da beide Kinder von derselben Mutter stammen, liegt der Gedanke an Mißbildungen sehr nahe.

Trotzdem in Buntings Fällen die Kanälchen miteinander verbunden sind, können sie dennoch nicht als zwingende Be-

weise gegen eine Hypothese angesehen werden, nach welcher eine leichte Entwicklungsstörung die Epithelhyperplasie verursacht habe, welche die Vereinigung der zwei Anteile der Kanälchen teilweise verhindert hat. Derartige Defekte können, wie Braunwarth erst kürzlich gezeigt hat, bestehen.

Wir haben demnach für die Entstehung von Nierenzysten zwei wichtige Faktoren in Betracht zu ziehen: a) den Verschluß von Kanälchen durch eine Mißbildung, welche auf Grund der dualistischen Theorie der Nierenbildung in dem Ausbleiben einer Vereinigung zweier gesonderter Teile begründet ist, und b) unregelmäßige Gewebswucherungen in derselben Nierenzone. Unser Fall zeigt diese ausgesprochene Hyperplasie des Markteiles eines der fötalen Läppchen in Verbindung mit einer ziemlich unregelmäßigen Wucherung eines nicht differenzierten Gewebes an der Grenze zwischen Rinde und Mark. Wir haben schon hervorgehoben, daß das Angrenzen eines durchaus normalen Rindenteiles an ein hyperplastisches Pyramidensegment das Ausbleiben einer Vereinigung der geraden und gewundenen Kanälchen zur Folge hatte und schließlich zur zystischen Erweiterung einiger der gewundenen Kanälchen infolge von Abschnürung führte. Außer den Zysten in der Rinde finden sich auch Erweiterungen und zystische Bildungen in den Sammelkanälen, die sich nicht durch eine Abschnürung erklären lassen, sondern die auf übermäßiges Wachstum des Epithels zurückzuführen sind. Über die Ursache und das Wesen dieser Epithelwucherung sowohl als auch deren Klassifikation als Mißbildung oder echte Tumorbildung läßt sich zurzeit nichts Positives sagen.

Folgende Punkte lassen sich zwecks einer verständlichen Erklärung des gefundenen Sachverhaltes anführen: Es ist ein wohlbekanntes Gesetz, daß Zellen in normaler physiologischer Anordnung nicht unbeschränkt proliferieren können wegen des hemmenden Einflusses, den benachbarte Gewebselemente aufeinander ausüben. Wenn aber diese Hemmung beseitigt ist, können Zellen, die bisher vollkommen normales Verhalten zeigten, in unbehinderte Wucherung geraten. Wenn die Entwicklung einer Niere normal vor sich geht, dann vereinigen sich Elemente der Rinde und der Pyramiden vollkommen zu

einem einzigen harmonisch arbeitenden System. Treten jedoch zufällig geringe Abweichungen in den fundamentalen Anlagen eines der Anteile auf, entweder der Rinde oder des Markes, wodurch die normale Vereinigung der zwei Anteile beeinträchtigt wird, dann scheint diese Hemmung beseitigt zu sein, und eine mehr oder weniger beschränkte Epithelwucherung ist die Folge. Ob eine Verlagerung von Zellen der Rindenanlage in das Mark oder umgekehrt in der Zone der unvollkommenen Vereinigung der Kanälchen die Wucherung verursacht, ist eine Frage, die einer späteren Erörterung wert erscheinen mag.

Meines Wissens enthält die Literatur keinen Bericht über eine Anomalie, wie die oben beschriebene, in der Niere eines Erwachsenen. Es kann deshalb auch bloß vermutet werden, was schließlich aus dieser Niere geworden wäre, wenn das Kind nicht gestorben wäre. Die folgenden Möglichkeiten scheinen mir vorzuliegen:

1. Eine Bindegewebswucherung in dem betreffenden Läppchen, die schließlich ein keilförmiges Gebilde geschaffen hätte, welches als ein organisierter Infarkt angesehen werden könnte. (Eine derartige makroskopische Diagnose war tatsächlich in dem von Meyer berichteten Falle gemacht worden.) 2. Eine Verschmelzung der kleinen Zysten zu einer solitären, großen Nierenzyste. (Braunwarth gibt an, daß solche große Zysten häufig aus einer Reihe kleinerer durch Konfluenz entstehen.) 3. Eine allmähliche Vergrößerung dieser Zysten, die als Folge einer Zerstörung des benachbarten Nierenparenchyms durch Druckatrophie die Bildung einer echten Zystenniere zur Folge hat. 4. Eine weitere Wucherung der epithelialen oder bindegewebigen Elemente, welche schließlich zur Bildung eines echten Tumors führen würde.

Wenn wir die erste dieser vier Möglichkeiten außer acht lassen, führen uns die drei anderen die nahe Verwandtschaft zwischen kongenitalen Zystennieren, Nierenzysten und gewissen Nierentumoren klar vor Augen und bekräftigen die Schlußfolgerung anderer Autoren, daß bei der Entstehung dieser Gebilde eine Entwicklungshemmung, die sich am besten auf Grund der dualistischen Theorie der Nierenbildung erklären läßt, der fundamentale Faktor ist, und daß die Gewebsproliferation nur

eine Begleiterscheinung ist, die in den verschiedensten Formen auftreten kann.

Erklärung der Abbildungen auf Taf. X, XI.

Fig. 1. Makroskopische Darstellung der linken Niere. a) Hyperplastisches Läppchen, b) der Oberteil der Masse, emporgehoben.

Fig. 2. Schnitt durch das hyperplastische Läppchen, das Verhältnis zwischen Rinde und Mark zeigend. (Schematisch.)

Fig. 3 und 4. Schnitte von der Grenzzone zwischen Rinde und Pyramide. Leitz Kompens. Okul. 4, Obj. 7.

Fig. 5 und 6. Schnitte vom unterem Teile der hyperplastischen Pyramide, die Erweiterung der Kanälchen und die Epithelzellproliferation zeigend. Leitz Kompens. Okul. 4, Obj. 3.

Fig. 7. Kanälchen der Pyramide im Horizontalschnitt mit Erweiterung und beginnender Zystenbildung. Leitz Kompens. Okul. 4, Obj. 3.

Fig. 8 und 9. Zystische Regionen der Rinde. a) Glomerulus. Leitz Kompens. Okul. 4, Obj. 7.

Literatur.

Borst, Festschrift der Phys.-Med. Gesellsch., Würzburg 1899.

Braunwarth, dieses Arch., Bd. 186, 1906.

Brigidi und Severi, Lo Sperimentale, 1880.

Bunting, Journ. of Exper. Med., Vol. 8, Nr. 2, 1906.

Busse, dieses Arch., Bd. 175, 1904.

Chotinsky, Inaug.-Diss., Bern 1882. (Zitiert nach Bunting.)

Claude, Bull. de la Soc. Anat. de Paris, 1896.

Couvelaire, Annales de Gynec. et Obstet., tome 52, 1899.

Dungar, Zieglers Beiträge, Bd. 35, 1904.

Felix, Hertwigs Handbuch der vergleich. und experiment. Entwicklungslehre der Wirbeltiere, Abt. 20, S. 302, 1904.

Haugh, Anat. Hefte, Bd. XXII, 1903.

Haycraft, Internat. Monatsschr. Anat. u. Phys., Bd. 12, 1895.

Herxheimer, dieses Arch., Bd. 185, 1906.

Herring, Journ. of. Path. and Bact., Vol. VI, 1900.

Hildebrand, Arch. f. klin. Chir., Bd. 48, 1894.

Huber, Amer. Journ. of Anat., Vol. 4 (Supplement), 1905.

von Kahlden, Zieglers Beiträge, Bd. 13, 1893.

Keibel, Anat. Anz., Ergänzungsheft, Bd. 23, 1903.

Kölliker, Entwicklungsgeschichte des Menschen und der höheren Tiere. Leipzig, 1879.

Koster, Neederland Arch. voor Genes en Naturkunde II, S. 799, und III, S. 103. (Zitiert nach Dunger.)

Kupffer, Arch. f. Mikr. Anat., Bd. 1, 1865.
Lejars, Thése de Paris, 1888. (Zitiert nach Bunting.)
Meyer, Münch. med. Wochenschr., 18, 1903, und dieses Arch., Bd. 172, 1903.
von Mutach, dieses Arch., Bd. 142, 1895.
Nauwerk und Hufschmid, Zieglers Beiträge, Bd. 12, 1893.
Remak, Untersuchungen über die Entwicklung der Wirbeltiere. Berlin 1855. (Zitiert nach Huber.)
Ribbert, Verhandl. d. Deutsch. Pathol. Gesellsch., 2. Tagung, 1899.
Ruckert, Festschr. f. Orth., 1903.
Schreiner, Zeitschr. wissensch. Zool., Bd. 72, 1902.
Springer, Inaug.-Diss. Zürich 1897. (Zitiert nach Herxheimer.)
Toldt, Ref. Huber, Amer. Journ. of Anat., Vol. 4 (Supplement), 1905.
Waldeyer, Eierstock und Ei. Leipzig 1870.
Wigand, Inaug.-Diss. Marburg 1899. (Zitiert nach Dunger.)

XXIII.

Über die muskuläre Verbindung zwischen Vorhof und Ventrikel (das His'sche Bündel) im normalen Herzen und beim Adams-Stokesschen Symptomkomplex.[1])

(Aus dem Pathologisch-Anatomischen Institut des Hafenkrankenhauses zu Hamburg.)

Von

Dr. Fahr, Prosektor.

(Hierzu Taf. XII.)

Nachdem man weiß, daß das Herz losgelöst vom übrigen Körper noch geraume Zeit zu schlagen vermag, wird an der Automatie des Herzens wohl niemand mehr zweifeln. Dagegen ist es bis jetzt noch nicht gelungen eine endgültge Entscheidung der Frage herbeizuführen, ob das auslösende Moment für diese automatische Bewegung in den Herzganglien zu suchen ist, oder ob man dem Herzmuskel selbst die Kräfte zuschreiben muß, die das Herz zu seiner rhythmischen und koordinierten Tätigkeit befähigen, mit andem Worten: der Kampf der Meinungen, ob die neurogene oder die myogene

[1]) Nach einem Vortrag, gehalten in der biologischen Abteilung des ärztlichen Vereins zu Hamburg am 29. Januar 1907.

Theorie der Herztätigkeit zu Recht besteht, ist noch nicht entschieden. Es kann natürlich nicht meine Absicht sein, im einzelnen die Gründe anzuführen, welche die Physiologen bewogen haben, teils für die neurogene, teils für die myogene Theorie einzutreten, nur etwas möchte ich, als Einleitung zu meinem eigentlichen Thema, das Für und Wider dieser Streitfrage, soweit es auf anatomischem Gebiet liegt, anschneiden.

Als Hauptargument ist von den Anhängern der myogenen Theorie auf Grund der Untersuchungen von His jun.[1] geltend gemacht worden, daß beim Säugetierembryo das Herz schon zu einer Zeit schlägt, in der auch die genauesten Untersuchungen noch keine nervösen Elemente, sei es im Herzen selbst, oder in dessen nächster Umgebung, nachzuweisen vermögen, ferner daß es gewisse wirbellose Tiere gibt, deren Herz auch nach vollendeter Entwicklung keinerlei Nervenapparate besitzt.

Dagegen werfen die Anhänger der neurogenen Theorie ein, daß man aus diesen Befunden beim Wirbellosen und beim Säugetierembryo noch keineswegs folgern dürfe, daß auch beim erwachsenen Säugetier die gleiche Unabhängigkeit des Herzens von nervösen Elementen vorhanden sei. Wenn man auch, so folgert dieser Gedankengang, beim Wirbellosen ein Herz findet, das keinerlei nervöse Elemente enthält, so kann doch im weiteren Verlauf der phylogenetischen Entwickelung eine Änderung dieses Zustands, eine Arbeitsteilung in der Weise eingetreten sein, daß die Funktion, die ursprünglich dem Muskel immanent war, im Laufe der Zeit auf die nervösen Apparate überging, und tätsächlich geben auch sehr wohlwollende Beurteiler der myogenen Theorie wie Langendorff[2] zu, daß beim Herzen des erwachsenen Säugetiers ganglienfreie Abschnitte der Muskulatur zur Kontraktion nicht fähig sind, wenn man sie durch Abklemmen z. B. vom ganglienhaltigen Teil des Herzens trennt. Wenn im embryonalen Zustand auch das Säugetierherz ohne Ganglien zu schlagen vermag, so soll dies nach den Anhängern der neurogenen Theorie in der Weise zu erklären sein, daß es sich hier in Analogie mit der vorübergehenden Anlage der Kiemenspalten und andern durch das

biogenetische Grundgesetz erklärten Vorgängen um eine phylogenetische in der ontogenetischen Entwickelung sich wiederholende Phase handelt.

Für die Anhänger der myogenen Theorie gilt es also hier, noch einen gewichtigen Einwurf zu widerlegen. Ein anderer Einwand dagegen, der, wie es schien, der myogenen Theorie mit besonderer Berechtigung gemacht wurde, ist in jüngster Zeit in einwandsfreier Weise entkräftet worden.

Ist die myogene Theorie richtig, nach der an der Eintrittsstelle der großen Körpervenen in den rechten Vorhof die Kontraktionswelle beginnen und von da auf muskulärem Wege nach den Kammern weiterschreiten soll, so ist es natürlich auch notwendig, daß eine muskuläre Verbindung zwischen Vorhof und Kammern besteht. Bis in die neueste Zeit nun nahm man an, daß es eine solche muskuläre Verbindung nicht gebe, daß vielmehr die Vorhöfe von den Kammern durch eine bindegewebige Schicht, den sog. annulus fibrosus, vollständig getrennt seien. Im Jahre 1893 gab nun zwar His[1] an, daß er ein Muskelbündel gefunden habe, das Vorhof- und Ventrikelmuskulatur miteinander verbände, doch war es ihm zunächst keineswegs gelungen, die Existenz dieses Muskelbündels in überzeugender Weise darzutun. Er stieß vielmehr zunächst auf heftigen Widerspruch, und noch im Jahre 1902 sagt Langendorff[2] in seinem großen Referat „über Herzmuskel und intrakordiale Innervation“:

„Von den Verfechtern der Blockfasern — so nennt er die Muskelfasern, welche die Kontraktionswelle vom Vorhof zum Ventrikel leiten sollen — ist der objektive, sichere Beweis für deren Existenz zu verlangen, eine Forderung, deren Erfüllung die gegenwärtigen histologischen und mikrophotographischen Methoden unbedingt gewachsen sein müßten.“

Die Erfüllung dieser Forderung von Langendorff hat denn auch nicht lange auf sich warten lassen. Im Jahre 1904 erschienen fast gleichzeitig aber unabhängig voneinander zwei Arbeiten, eine von Bräunig[3] und eine unter der Leitung von Spalteholz entstandene von Retzer[4], durch die in einwandfreier Weise das Vorhandensein einer muskulären Verbindung zwischen Vorhof und Ventrikel dargetan wurde. Die Unter-

suchungen dieser beiden Autoren wurden am Herzen des Menschen, sowie an dem mehrerer Tierarten vorgenommen und ergaben in übereinstimmender Weise, daß in der Gegend der pars membranacea septi atriorum ein Muskelbündel den annulus fibrosus durchsetzt und so Vorhof und Ventrikelmuskulatur miteinander verbindet. Das Bündel beginnt im Vorhofsystem zwischen fossa ovalis und pars membranacea septi und endigt im Ventrikelseptum, nachdem es sich vorher dicht unterhalb des annulus fibrosus in zwei Schenkel geteilt hat. Nach der Schätzung von Retzer soll das Bündel beim erwachsenen Menschen etwa 18 mm lang, 2,5 mm breit und 1,5 mm dick sein.

Etwa gleichzeitig mit Bräunig und Retzer hatte auch ein Schüler von Aschoff, der Japaner Tawara[5], auf sehr breiter Basis Untersuchungen über die atrioventrikuläre Muskelverbindung am Herzen von Hunden, Katzen, Schafen, Kälbern etc. begonnen. Seine Resultate, die etwa 2 Jahre nach denen von Bräunig und Retzer in Buchform erschienen, waren sehr eigenartige:

Er gibt nämlich an, daß das Bündel nicht, wie Bräunig und Retzer gefunden haben, bald nach seinem Durchtritt durch den annulus fibrosus mit der Muskulatur des linken Ventrikels verschmilzt, er behauptet vielmehr, daß die beiden Schenkel, in die das Bündel sich teilt, subendokardial, stets streng durch Bindegewebe von der eigentlichen Ventrikelmuskulatur getrennt, weiterziehen, sich allmählich baumförmig verzweigen und erst in ihren letzten Endausbreitungen mit der Kammermuskulatur in Verbindung treten. Den Beweis für diese Angaben hat er in vollem Umfang freilich nur für das Schafherz erbringen können. Bei den übrigen Herzen gelang es ihm nie, das Bündel bis zu seiner Vereinigung mit der Ventrikelmuskulatur zu verfolgen. Er sah nur, daß es sich nach seinem Durchtritt durch den annulus fibrosus in zwei Schenkel teilte und subendokardial weiterzog, doch soweit er das Bündel auch verfolgte, er fand es immer durch Bindegewebe von der eigentlichen Ventrikelmuskulatur getrennt. Daß das Bündel sich weiterhin baumförmig verzweigt und in seinen letzten Endausbreitungen doch noch mit der Ventrikelmuskulatur in Verbindung tritt,

schließt er aus den Befunden, die er am Schafherzen erhoben hat. Dort, beim Schafe, gelang es ihm nachzuweisen, daß das Bündel, nachdem es in das Ventrikelseptum übergetreten ist und sich in zwei Schenkel geteilt hat, in die sog. Purkinjeschen Fäden übergeht, jene gallertigen fädigen Gebilde, die man in netzförmiger Ausbreitung an der Innenfläche des Schafherzens gewahrt und deren Bedeutung seither völlig dunkel war. Diese Purkinjeschen Fäden sind auch im großen und ganzen durch Bindegewebszüge von der Muskulatur getrennt, doch lassen sich an manchen Stellen auch deutliche Übergänge von diesen Fäden zur Ventrikelmuskulatur beobachten. Histologisch unterscheiden sie sich deutlich von der Herzmuskulatur. Man hat die Zellen der Fäden nicht unzutreffend mit Kürbiskernen verglichen. Das Protoplasma der Zellen ist heller, wie das der Muskelfasern, ebenso die Kerne, das Gefüge scheint lockerer zu sein. Auffallend ist nun, daß die beiden Schenkel des Atrioventrikularbündels nicht nur in diese Purkinjeschen Fäden auslaufen, sondern daß sie schon vor diesem Übergang die Struktur der Purkinjeschen Fäden annehmen. Schon während des Durchtritts durch den annulus fibrosus bemerkt man diese Umwandlung, die sich allmählich vollzieht und vollendet ist, wenn das Bündel auf der Ventrikelseite ankommt.

Aus diesen Befunden: Übergang des Atrioventrikularbündels in die Purkinjeschen Fäden, Verzweigung dieser Fäden an der Herzinnenfläche, Anastomosen ihrer Endausbreitungen mit der Ventrikelmuskulatur zieht Tawara den Schluß, daß im Herzen des Säugetiers ein besonderes System vorhanden sei, dessen Aufgabe lediglich darin bestehe, die Reizwelle vom Vorhof zum Ventrikel zu leiten, und er nennt dieses System das Reizleitungssystem des Säugetierherzens.

Die Befunde am Schafherzen übertrug nun Tawara auch auf die übrigen Säugetierarten. Obwohl es ihm, wie bereits erwähnt, speziell beim Menschenherzen nicht gelungen war, die Schenkel des Bündels bis zu ihrer schließlichen Vereinigung mit der Ventrikelmuskulatur zu verfolgen, und obwohl er beim Menschenherzen keinen so eklatanten Unterschied in der Struktur zwischen Atrioventrikularbündel und

der übrigen Herzmuskulatur wahrnehmen konnte, schloß er trotzdem, daß hier die Verhältnisse denen beim Hammel analog seien.

Er war, nachdem er die Befunde am Schafherzen erhoben hatte, seiner Sache so sicher, daß er weiterhin darauf verzichten zu können glaubte, das Bündel an Serienschnitten zu verfolgen, vielmehr unternahm, es makroskopisch darzustellen.

Er gelangte dabei zu der Überzeugung, daß auch beim Menschen die Purkinjeschen Fäden, freilich in etwas veränderter Form noch vorhanden sind und auch hier die Ausstrahlungen des Atrioventrikularbündels darstellen. Diese Analoga der Purkinjeschen Fäden sucht er in gewissen streifigen Figuren, die an der Innenfläche der Ventrikel dicht unter dem Endokard mehr oder weniger deutlich hervortreten und daselbst ein individuell sehr verschiedenes kompliziertes Netzwerk bilden. Diese Tawaraschen Angaben haben etwas sehr Verlockendes. Ihre Richtigkeit vorausgesetzt, wäre nicht nur eine plausible Darstellung der Reizüberleitung vom Vorhof zum Ventrikel auf muskulärem Wege gegeben, sondern es wäre auch, wenn die Reizwelle, um vom Vorhof zum Ventrikel zu gelangen, erst ein so kompliziertes Gewirre von Bahnen durchlaufen müßte, in der ungezwungensten Weise erklärt, woher die meßbare Pause kommt, die zwischen Vorhof und Ventrikelkontraktion sich einschiebt und deren Deutung den Physiologen schon viel Kopfzerbrechen gemacht hat. Im Prinzip halte auch ich den Gedankengang, die Pause zwischen Vorhof und Ventrikelkontraktion durch das anatomische Verhalten des Hisschen Bündels zu erklären, für richtig, wenn auch die Tawaraschen Ausführungen, wie gleich gezeigt werden soll, einer gewissenhaften Nachprüfung nicht in allen Stücken standzuhalten vermögen.

Schon etwa $\frac{3}{4}$ Jahre vor dem Erscheinen des Tawaraschen Buches habe auch ich — ich war damals noch Assistent am allgemeinen Krankenhause St. Georg — auf Anregung von Herrn Direktor Dr. Deneke mit dem Studium des Atrioventrikularbündels begonnen. Ich habe diese Studien auch nach meiner Übersiedelung zum Hafenkrankenhause fortgesetzt mit liberalster Unterstützung von Herrn Direktor Deneke und Herrn Dr.

Simmonds, die mir in liebenswürdigster Weise das Material des allgemeinen Krankenhauses St. Georg zur Verfügung stellten und denen ich dafür zu großem Danke verpflichtet bin.

Im Hafenkrankenhause kam mir bei meinen Untersuchungen das hier reichlich zuströmende embryologische Material sehr zustatten.

Den ersten Anlaß zum Beginn dieser Untersuchungen gab ein Fall von Adams-Stokesschem Symtomkomplex, der im Sommer 1905 auf der Abteilung von Herrn Direktor Deneke zur Beobachtung und später auch zur Sektion kam. Unter Adams-Stokesschem Symptomkomplex versteht man, um dies kurz zu wiederholen, ein anfallsweise auftretendes Krankheitsbild, das charakterisiert ist durch eine plötzlich einsetzende Bewußtlosigkeit verbunden mit Irregularitäten der Atmung und einer auffallenden Bradykardie. Sucht man diese Bradykardie näher zu analysieren, so findet man, daß am Herzen nur die Ventrikel sich so selten kontrahieren, während die Vorhöfe 2—3mal so häufig schlagen. Diese Dissoziation zwischen Vorhof- und Ventrikelkontraktion war bei dem erwähnten Fall in außerordentlich schöner Weise sowohl klinisch festzustellen, als auch direkt im Röntgenbilde zu sehen. Da es nun Hering[6] gelungen war, durch eine Durchschneidung des Verbindungsbündels am überlebenden Tierherzen eine ebensolche Dissoziation zu erzeugen, so tauchte der Gedanke auf, ob vielleicht auch hier in Analogie mit diesen Versuchen die Ursache der Dissoziation zwischen Vorhof- und Ventrikelkontraktion in einer anatomisch nachweisbaren Schädigung des Übergangsbündels zu suchen sei.

Ehe ich jedoch daran ging, diesen Fall näher zu untersuchen, beschäftigte ich mich zunächst damit, die topographische Lage und die Struktur des Hisschen Bündels am normalen Herzen aus eigner Anschauung kennen zu lernen.

Diese Untersuchungen brachten eine volle Bestätigung der Befunde von Bräunig und Retzer. Auch ich fand, daß ein Muskelbündel oder vielmehr eine Gruppe von Muskelbündeln in der Gegend der pars membranacea septi den annulus fibrosus schräg durchsetzt und so eine muskuläre Verbindung zwischen Vorhof und Ventrikel herstellt.

Das Bündel zieht, nachdem es auf der Ventrikelseite des annulus fibrosus angekommen ist, noch eine Zeitlang horizontal unter ihm weiter und ist während dieser Zeit noch völlig durch Bindegewebe von der Ventrikelmuskulatur getrennt, dann teilt es sich in zwei Schenkel, die ziemlich steil nach abwärts ziehen, noch eine Zeitlang sich deutlich durch lockeres Bindegewebe von der Ventrikelmuskulatur sondern, aber schließlich völlig mit ihr verschmelzen, ohne sich vorher noch einmal weiter geteilt zu haben.

Der Verlauf des Bündels unterliegt individuellen Verschiedenheiten, doch ist das Verhalten im großen und ganzen das gleiche. Ich fand das Bündel etwas länger, als Retzer. Ich würde die Länge, vom Eintritt in den annulus fibrosus bis zur Vereinigung mit der Ventrikelmuskulatur berechnet, auf 35—40 mm angeben.

Nachdem ich einige Schnittserien angefertigt hatte, war Herr Prof. Spalteholz in Leipzig, den ich zu diesem Zwecke aufgesucht hatte, so liebenswürdig, die Präparate durchzusehen. Er bestätigte mir, daß meine Befunde völlig mit denen seines Schülers Retzer übereinstimmten.

Einige Monate später erschien die Monographie von Tawara, dessen Angaben einen so auffallenden Gegensatz zu den Befunden der früheren Autoren und zu meinen eigenen bildeten.

Nachdem das Tawarasche Buch in meine Hände gelangt war, sah ich natürlich meine Präparate noch einmal sorgfältig durch, doch fand ich nichts, was mich hätte veranlassen können, meine ursprüngliche Auffassung zu ändern und die Tawaraschen Angaben zu bestätigen.

Auch bei weiteren Untersuchungen, die an Herzen von Menschenembryonen der verschiedensten Entwickelungsstadien, an solchen von Kindern und von Erwachsenen unternommen wurden, kam ich immer zu dem gleichen Resultat, daß das Bündel sich nach seinem Durchtritt durch den annulus fibrosus zwar in zwei Schenkel teilt, dann aber nicht, wie Tawara es angibt, weiterhin sich netzförmig an der Herzinnenfläche ausbreitet, sondern bald völlig mit der Ventrikelmuskulatur verschmilzt. Dagegen fand ich bei der Untersuchung des Schaf-

herzens die Tawaraschen Angaben völlig bestätigt. Auch ich konnte hier feststellen, daß die Fasern des Bündels, während sie durch den annulus fibrosus hindurchtreten, allmählich den Bau der Purkinjeschen Fäden annehmen. Sie stellen, nachdem sie den annulus fibrosus durchzogen haben, geradezu ein Konvolut Purkinjescher Fäden dar. Nachdem dieses Konvolut sich in zwei Schenkel geteilt hat, ziehen diese beiden Schenkel schräg nach unten unter das Endokard und verschmelzen hier mit den an der Herzinnenfläche sichtbaren Purkinjeschen Fäden.

Nun ist es zweifellos eine Schwäche der Tawaraschen Ausführungen, daß er diese Befunde am Schafherzen so ohne weiteres auf das Menschenherz übertragen hat. Er hat, wie bereits erwähnt, allerlei streifige Figuren an der Innenfläche des Menschenherzens als Analoga der Purkinjeschen Fäden gedeutet, ohne diese Vermutung durch mikroskopische Untersuchungen zu kontrollieren und zu sichern. Er hat überhaupt darauf verzichtet, das Herz eines erwachsenen Menschen mit zur mikroskopischen Untersuchung heranzuziehen, angeblich weil die Schwierigkeiten hier zu groß seien und weil beim erwachsenen Menschen das Bündel in seiner Struktur zu wenig von der übrigen Herzmuskulatur abweiche. Er sagt auf Seite 61 und 62 seiner Monographie wörtlich:

„Beim Schaf, Hund und bei der Katze habe ich den ganzen linken Ventrikel in Serien geschnitten und sehr genau den ganzen Verlauf des linken Schenkels beschrieben; aber beim Menschen habe ich diese Methode nicht angewandt, weil einerseits diese Methode eine sehr schwierige und zeitraubende ist und sich trotz dieser Mühe gute Resultate kaum erwarten lassen, da eine zu große histologische Ähnlichkeit zwischen den gewöhnlichen Herzmuskelfasern und den Muskelfasern des Verbindungsbündels besteht, und andrerseits weil es sich inzwischen herausgestellt hatte, daß der linke Schenkel schon makroskopisch fast bei allen, sowohl frischen als gehärteten Menschenherzen ziemlich gut wahrnehmbar ist."

Nun muß man aber doch billig sagen, daß etwas, was man makroskopisch sehen kann, sich auch mikroskopisch darstellen lassen muß, und bei dem Bündel müßte dies, auch

wenn es sich in der Struktur überhaupt nicht von der Ventrikelmuskulatur unterschiede, unter allen Umständen der Fall sein, wenn es, wie Tawara ja angibt, bis in seine letzten Verzweigungen von der übrigen Herzmuskulatur durch Bindegewebe getrennt wäre. Tatsächlich gelingt es auch sehr gut, das Bündel in Schnittserien auch beim erwachsenen Menschen mikroskopisch darzustellen. Allerdings muß man bei der Vorbereitung der Präparate mit großer Vorsicht zu Werke gehen, da die Stücke, die zu Serien verarbeitet werden müssen, beim Erwachsenen sehr groß sind und der Herzmuskel ohnedies zu den Organen gehört, bei denen man sehr mit der Tücke des Objekts rechnen muß.

Aber nicht nur beim Erwachsenen, sondern auch beim Kind und beim Fötus, bei denen ja auch Tawara mikroskopische Untersuchungen vorgenommen hat, differieren die Tawaraschen Angaben und die meinigen in gleicher Weise und hier vermag ich eine ausreichende Erklärung für diese Divergenz nicht zu geben. Doch kann ich auf Grund meiner Präparate die Richtigkeit der von Tawara in bezug auf den Verlauf des Hisschen Bündels aufgestellten Behauptungen nicht anerkennen. Speziell von Föten habe ich die Herzen aus den verschiedensten Entwickelungsstadien geschnitten und dabei im großen und ganzen die gleichen Befunde wie beim Erwachsenen erhoben. Bei zwei ganz kleinen Föten freilich, einem von 3 und einem von 6 cm Länge, war die Entwickelung des Herzens noch zu wenig vorgeschritten, als daß ich von dem Bündel als solchem schon hätte etwas erkennen können. Dagegen gelang es bei einem Fötus von 16 cm Länge schon sehr gut das Bündel in Serien darzustellen, ebensogut natürlich bei zwei noch älteren Föten, einem von 22 und einem von 30 cm Länge. Das Bündel ist beim Fötus verhältnismäßig sehr viel umfangreicher als beim Erwachsenen, sein Verlauf dagegen ist im großen und ganzen der gleiche. Nachdem es den annulus fibrosus durchzogen hat und auf der Ventrikelseite angekommen ist, zieht es noch eine Zeitlang dicht unter dem annulus fibrosus horizontal weiter und teilt sich dann in zwei Schenkel, die sich schon nicht mehr deutlich von der übrigen Ventrikelmuskulatur abgrenzen lassen und bald völlig mit ihr verschmelzen. Eins

ist dabei noch zu bemerken. Die Teilung in zwei Schenkel ist erst beim älteren Fötus zu beobachten. Bei dem 16 cm langen Embryo war sie noch nicht zu sehen. Das Bündel bleibt dort auch nach dem Durchtritt durch den annulus fibrosus dauernd eine rundliche Masse; eine Zeitlang grenzt diese sich noch durch Bindegewebe von der übrigen Ventrikelmuskulatur ab, um bald völlig mit ihr zu verschmelzen.

Wenn ich nach dem, was ich seither ausgeführt habe, Tawara auch darin nicht beipflichten kann, daß das Atrioventrikularbündel beim Menschen ein ebenso kompliziertes System darstellt wie beim Schaf, so stimme ich ihm trotzdem darin bei, daß die anatomische Anordnung des Hisschen Bündels auch beim Menschen eine Erklärung für die Pause bietet, die man zwischen Vorhof- und Ventrikelkontraktion beobachten kann, vorausgesetzt natürlich die Richtigkeit der Annahme, daß das Hissche Bündel Träger der Reizwelle ist.

Wenn auch der Umweg, den die Reizwelle machen muß, um vom Vorhof zum Ventrikel zu gelangen, beim Menschen kein so großer ist wie beim Schaf, so ist doch immerhin ein solch meßbarer Umweg vorhanden, der vom Eintritt des Bündels in den annulus fibrosus bis zu seiner Verschmelzung mit der Ventrikelmuskulatur etwa 40 mm beträgt.

Dieser Umweg wird noch vergrößert durch das Verhalten des Bündels vor seinem Eintritt in den annulus fibrosus. Bevor das Bündel sich anschickt, in den annulus einzutreten, schwillt es allmählich aus wenigen Fasern zu einem größeren Muskelkomplex an. Dieser Komplex ist von der übrigen Vorhofmuskulatur durch eine mehr oder weniger breite Fettschicht getrennt, die auch beim älteren Embryo schon deutlich sichtbar ist. Durch diese Fettschicht ziehen lange dünne Muskelfibrillen, die eine Verbindung zwischen Vorhof und Bündelmuskulatur darstellen. Auch auf der Vorhofseite ist also der Zusammenhang zwischen dem Bündel und der übrigen Herzmuskulatur kein direkter und kompakter, das Bündel läuft auch hier schon eine Zeitlang sichtbar in eigener Bahn und der Umweg, den die Reizwelle zu machen hat, erscheint dadurch, wie gesagt, noch einmal vergrößert. Schließlich ist aber noch ein Moment zu beachten. Wenn der Bau des Bündels beim erwachsenen

Menschen von der übrigen Herzmuskulatur auch nicht grundsätzlich verschieden ist, so sind gewisse Unterschiede doch nicht von der Hand zu weisen. Das Bündel ist bindegewebsreicher, als der übrige Herzmuskel, seine Fasern sind deutlich schmäler, als die übrigen Muskelfasern. Wenn es nun für eine Tierart, für das Schaf, sicher steht, daß das Atrioventrikularbündel hier sozusagen ein eigenes System darstellt, so liegt der Gedanke nahe, dem Bündel auch bei den andern Tierarten eine gewisse Selbständigkeit, die sich in einer besonderen physiologischen Eigentümlichkeit, einer verminderten Leitungsfähigkeit äußern könnte, zuzuschreiben, wenn auch die anatomische Selbständigkeit, die das Reizleitungssystem beim Schafherzen besitzt, beim Menschen nur eben noch durch gewisse Unterschiede der übrigen Herzmuskulatur gegenüber angedeutet ist. Dabei ist zu bemerken, daß beim Menschen die Strukturunterschiede zwischen Bündel und übriger Herzmuskulatur nur beim Erwachsenen erkennbar sind. Beim Fötus unterscheidet sich das Bündel in seinem Bau in nichts von der übrigen Herzmuskulatur.

Bei den Abbildungen, welche die Beweisunterlage dieser Arbeit bilden sollen, ist der normale Verlauf des Bündels nur am Herzen eines älteren Embryos etwas ausführlicher dargestellt. Es erwies sich leider als zu kostspielig, außerdem auch eine Serie von normalen Herzen eines Erwachsenen in guten Bildern zu illustrieren, doch habe ich in der biologischen Gesellschaft zu Hamburg vor einer größeren Versammlung zum Beweis meiner Ausführungen mehrere Serien möglichst ausführlich mit dem Epidiaskop projiziert.

Ich wende mich nun zu den Befunden, die ich am Bündel beim Adams-Stokesschen Symptomkomplex erhoben habe. Die Vermutung, daß die Dissoziation zwischen Vorhof und Ventrikelkontraktionen in anatomischen Veränderungen des Atrioventrikularbündels begründet sei, und das Bestreben, solche anatomischen Veränderungen aufzudecken, bildete ja, wie ich schon erwähnte, den Ausgangspunkt meiner Untersuchungen.

Auf die klinischen Daten der in Betracht kommenden Fälle will ich nicht näher eingehen, da sie in einer demnächst

erscheinenden Arbeit von Herrn Direktor Deneke ausführlich besprochen werden sollen, zum Teil schon besprochen sind.[8] Ich will mich vielmehr auf den Nachweis beschränken, daß sich tatsächlich beim Adams-Stokesschen Symptomkomplex anatomische Veränderungen im Übergangsbündel nachweisen lassen. Im ganzen standen mir 3 Fälle zur Verfügung. Alle waren sie im allgemeinen Krankenhause St. Georg auf der Abteilung von Herrn Direktor Deneke beobachtet worden und hier zur Sektion gekommen, ein Fall Sommer 1905, einer im Oktober 1906, der 3. Fall stammt aus dem Jahre 1901 und ist von Luce[7] schon früher aufs eingehendste beschrieben. Die Lehre vom Atrioventrikularbündel war damals noch so wenig anerkannt, daß Luce darauf verzichtete, eine anatomische Untersuchung des Bündels vorzunehmen. Doch hat auch er damals schon an eine Leitungsunterbrechung im Sinne der myogenen Theorie gedacht, wenn er auch in erster Linie noch in einer Störung des nervösen Apparats die Ursache der Adams-Stokesschen Krankheit suchte. Das betreffende Herz war glücklicherweise noch in der Sammlung des allgemeinen Krankenhauses St. Georg vorhanden und stand mir nebst den zwei anderen Herzen zur mikroskopischen Untersuchung zur Verfügung. Leider muß von diesen 3 Fällen der erste ausscheiden, da die Untersuchung hier nicht mit der nötigen Vollständigkeit vorgenommen wurde. Ich beging hier die Unvorsichtigkeit, daß ich, nachdem ich das Stück des Septums, in dem ich nach den bis dahin ausgeführten Untersuchungen das Bündel vermutete, herausgeschnitten hatte, die Beseitigung des übrigen Herzens gestattete. Als ich aber mit meiner Serie am Grund des eingebetteten Präparats angekommen war, gewahrte ich zu meinem Bedauern, daß das in diesem Falle abnorm lange Bündel noch nicht zu Ende war. Ich dachte zunächst daran, daß es sich hier um einen Verlauf des Bündels handeln könne, wie ihn Tawara beschrieben hat, und ich habe diesem Gedanken in einer Notiz zu der Arbeit von Direktor Deneke:[8] „Zur Röntgendiagnostik seltenerer Herzleiden“ in der Festschrift für Ebstein Ausdruck gegeben. Doch bei näherer Überlegung und beim Vergleich mit den Serien, bei denen ich das Bündel bis zu seiner Vereinigung

mit der Ventrikelmuskulatur verfolgt habe, kam ich zu dem Schluß, daß diese Vermutung doch nicht hinreichend begründet sei. Das Bündel war in diesem Falle freilich länger, als in der Norm von der übrigen Herzmuskulatur durch Bindegewebe getrennt, doch von einer baumförmigen Auffaserung, wie sie Tawara beschreibt, konnte ich nichts entdecken. Ich kann natürlich auch, da ich das Bündel nicht bis zu Ende verfolgt habe, nichts darüber aussagen, wie es sich in den letzten Abschnitten seines Verlaufs verhält, und verzichte deshalb wohl am besten darauf, diesen Fall mit zur Verwertung heranzuziehen.

Glücklicher war ich bei der Untersuchung der beiden andern Fälle. In dem Fall von Lucc hatte sich schon bei der Sektion im Ventrikelseptum ein Tumor, wie ich vermute ein Gumma, mit stark infiltrierten Rändern gefunden. Dieser Tumor schob sich bis zu der Stelle heran, an der das Atrioventrikularbündel aus dem annulus fibrosus auszutreten pflegt. Die Fasern des Bündels werden infolgedessen von hier an völlig von dem Tumor zerstört, der das Ventrikelseptum in ganzer Breite durchsetzt hat.

Bei dem 3. Fall fand ich an der Stelle, an der das Bündel sich in zwei Schenkel zu teilen pflegt eine Schwiele, welche den Anfangsteil des linken Schenkels völlig ersetzt hat, der rechte Schenkel zieht zunächst noch unversehrt weiter, doch an der Stelle, an welcher er sich anschickt, mit der Ventrikelmuskulatur zu verschmelzen, ist er gleichfalls schwielig verändert.

In diesen beiden Fällen ist also durch anatomische Prozesse die Kontinuität der Bündelfasern unterbrochen, und wir haben hier in sichtbarer Weise ein Analogon zu den Heringschen Versuchen. Während dort die Durchschneidung des Bündels eine Dissoziation zwischen Vorhof- und Ventrikelkontraktion zur Folge hatte, haben wir hier den gleichen Effekt hervorgerufen durch anatomische Veränderungen, die ein Einstrahlen der Bündelfasern in die Ventrikelmuskulatur unmöglich machten.

Kurz bevor ich meine eigenen Untersuchungen abgeschlossen hatte, erschien eine wertvolle Bestätigung meiner eigenen Be-

funde durch eine Arbeit von Schmoll.[9] Auch diesem Autor ist es gelungen, in einem Fall von Adams-Stokesschem Symptomkomplex eine schwielige Entartung des Bündels bald nach seinem Durchtritt durch den annulus fibrosus nachzuweisen.

Wenn ich nun zum Ausgangspunkt meiner Auseinandersetzungen zurückkehre, so darf ich den Versuch, eine anatomische Erklärung für die Anomalien der Herztätigkeit beim Adams-Stokesschen Symptomkomplex zu finden, wohl als gelungen betrachten.

Weiterhin sind die Befunde aber auch geeignet, wenigstens etwas zur Klärung der Frage beizutragen, ob die neurogene oder die myogene Theorie der Herztätigkeit richtig ist. Sie vermögen freilich nicht alle Bedenken, die von neurogener Seite geltend gemacht werden können, zu zerstreuen. Auch nach völliger Durchschneidung des Verbindungsbündels sistieren ja die Kontraktionen der Ventrikel nicht durchaus; der diese Kontraktionen auslösende Reiz muß also in den Ventrikeln selbst seinen Ursrung finden, und ich lasse die Frage offen, ob er von den Ganglien oder von den muskulären Elementen der Ventrikel abhängig ist.

Dagegen kann nach den mitgeteilten Befunden, namentlich, wenn man sie mit den Heringschen Versuchen zusammenhält, daran kaum ein Zweifel sein, daß die Koordination der Vorhofs- und Ventrikelkontraktionen an das Verhalten des Hisschen Bündels, also an muskuläre Elemente, gebunden ist.

Literatur.

1. His jun., Die Tätigkeit des embryonalen Herzens und dessen Bedeutung für die Lehre von der Herzbewegung beim Erwachsenen. Arb. a. d. med. Klinik Leipzig I, 1893.
2. Langendorff, Herzmuskel und intrakardiale Innervation. Ergebnisse d. Physiologie (Asher-Spiro), I. Jahrg., 2. Abt., 1902.
3. Bräunig, Über muskulöse Verbindungen zwischen Vorkammer und Kammer bei verschiedenen Wirbeltierherzen. Inaug.-Diss., Berlin 1904.
4. Retzer, Über die muskulöse Verbindung zwischen Vorhof und Ventrikel des Säugetierherzens. Arch. f. Anatomie und Physiolog., anatom. Abt., 1904.
5. Tawara, Das Reizleitungssystem des Säugetierherzens. Jena, bei Gust. Fischer, 1906.

6. Hering, Nachweis, daß das Hissche Übergangsbündel Vorhof und Kammer des Säugetierherzens funktionell verbindet. Pflügers Archiv, Bd. 108.
7. Luce, Zur Klinik u. pathologischen Anatomie des Adams-Stokesschen Symptomkomplexes. Deutsch. Arch. f. klin. Mediz., Bd. 74.
8. Deneke, Zur Röntgendiagnostik seltenerer Herzleiden. Deutsch. Arch. f. klin. Med., Festschrift f. Ebstein, 1906, Bd. 89.
9. Schmoll, Zwei Fälle von Adams-Stokesscher Krankheit mit Dissoziation von Vorhof- und Kammerrhythmus und Läsion des Hisschen Bündels. Deutsch. Arch. f. klin. Med., Bd. 87.

Technisches.

Bei Herstellung der mikroskopischen Präparate wurde in folgender Weise verfahren:

Zunächst wurde das Herz in toto in 4prozentigem Formalin gehärtet, dann wurden die Seitenwände des Herzens abgetragen, an dem auf diese Weise isolierten Herzseptum ein frontaler Schnitt zwischen fossa ovalis und pars membranacea septi angelegt und dann das Vorhofseptum auf etwa 2, das Ventrikelseptum auf etwa 3 cm Höhe abgetragen. Der so erhaltene Block wurde sorgfältig in steigendem Alkohol weiter gehärtet, zur Erhöhung der Schnittfähigkeit 2×24 Stunden mit Anilinöl behandelt und dann in Paraffin eingebettet. Die Einbettung wurde in der Weise vorgenommen, daß die Präparate Frontalschnitte durch das Septum darstellen mußten, und nun wurde der Block in der Richtung von hinten nach vorn in lückenlose Serien zerlegt. Die Dicke der Schnitte betrug 10 μ. Jeder 10. bis 15. Schnitt wurde aufgeklebt und nach der van Gieson schen Methode gefärbt. Bei Föten wurde das ganze Herz eingebettet und in der eben angegebenen Weise frontal von hinten nach vorn in Serien geschnitten.

Erklärung der Abbildungen.

Fig. 1—5 stellt den Verlauf des Hisschen Bündels (bei den Abbildungen mit H. B. bezeichnet) bei einem 30 cm langen Fötus dar.

Fig. 1 zeigt die Anfänge des Bündels, das auf der Vorhofseite des Herzseptums dicht oberhalb des annulus fibrosus allmählich aus einzelnen Muskelfasern zu einem größeren Komplex anschwillt. Es ist von dem übrigen Vorhofseptum durch Fettgewebe getrennt. Schmale Muskelfibrillen vermitteln den Zusammenhang zwischen den Fasern des Bündels und dem übrigen Vorhofseptum.

Auf Fig. 2 ist das Bündel bereits in Form eines größeren rundlichen Muskelkomplexes sichtbar, der sich schärfer gegen die übrige Vorhofmuskulatur absetzt und in den annulus fibrosus einzudringen beginnt.

Fig. 3 zeigt das Bündel während seines Durchtritts durch den annulus fibrosus.

Auf Fig. 4 ist das Bündel auf der Ventrikelseite des Septums angekommen. Auf Fig. 5 teilt es sich in zwei Schenkel, die in die Ventrikelmuskulatur ausstrahlen. Auf dieser letzten Etappe seines Verlaufs verhält sich das Bündel beim Erwachsenen etwas anders als beim Fötus. Beim Erwachsenen sind die beiden Schenkel, in die das Bündel sich teilt, von der übrigen Ventrikelmuskulatur noch eine Zeitlang deutlich durch Bindegewebe getrennt. (Fig. 1—5 sind bei schwacher Vergrößerung, Obj. A, Okul. I [Zeiß] gezeichnet.)

Fig. 6 stellt das Bündel im normalen Herzen des Erwachsenen an der Stelle dar, an der es auf der Ventrikelseite des Herzseptums angekommen sich anschickt, sich in zwei Schenkel zu teilen.

Fig. 7 zeigt etwa die gleiche Stelle des Septums bei dem dritten von mir untersuchten Fall von Adams-Stokesschem Symptomkomplex. Der Anfangsteil des linken Schenkels ist hier schwielig verändert.

Fig. 8 zeigt beim normalen Herzen des Erwachsenen die Stelle, an welcher der rechte Schenkel des Hisschen Bündels in die Ventrikelmuskulatur einstrahlt.

Fig. 9 stellt die korrespondierende Stelle aus dem Herzen des Falls von Adams-Stokesschem Symptomkomplex dar, der auch durch Fig. 7 illustriert ist. Der rechte Schenkel strahlt hier, statt sich mit der Ventrikelmuskulatur zu vereinigen, in einen bindegewebigen Strang aus. (Fig. 6—9 sind bei Lupenvergrößerung gezeichnet.)

Fig. 10 und 11 beziehen sich auf den Fall von Adams-Stokesschem Symptomkomplex, bei dem ein Tumor im Herzseptum gefunden war.

Fig. 10 zeigt das Bündel im Begriff, aus dem annulus fibrosus auszutreten. Im großen und ganzen ist es noch unversehrt, nur in den Randpartien finden sich einige Infiltrate, welche die Nähe des Tumors ankündigen.

Auf Fig. 11 ist nur noch an der erhalten gebliebenen bindegewebigen Umrahmung die Stelle zu sehen, an der das Bündel liegen sollte. Der Tumor hat hier das Ventrikelseptum in ganzer Breite durchsetzt und das Bündel völlig zerstört. (Fig. 10 und 11 sind bei schwacher Vergrößerung gezeichnet.)

Berichtigung.

Die letzte Gleichung auf S. 311 muß heißen:

$$-\frac{dQ_i}{dt} = b_i (N - L_i)(p - p_1).$$



Fig. 1.

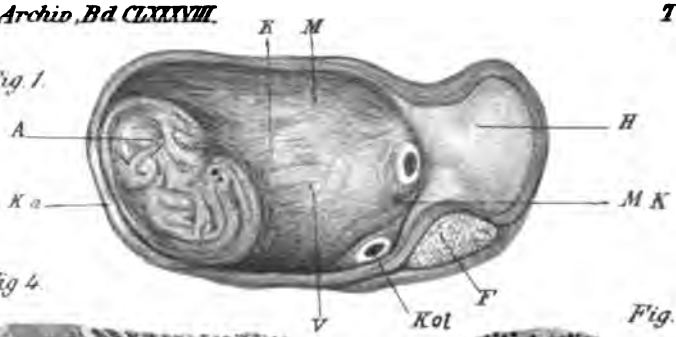

Fig 4.

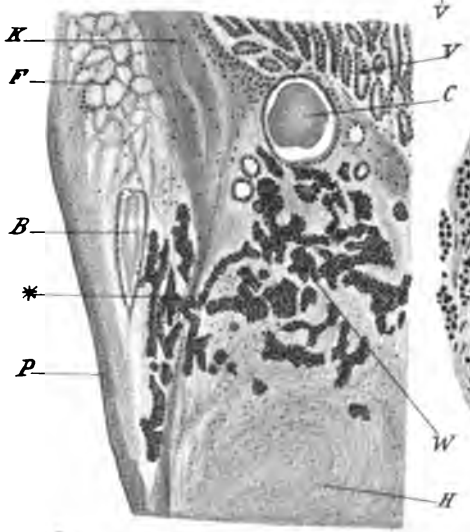

Fig. 2.

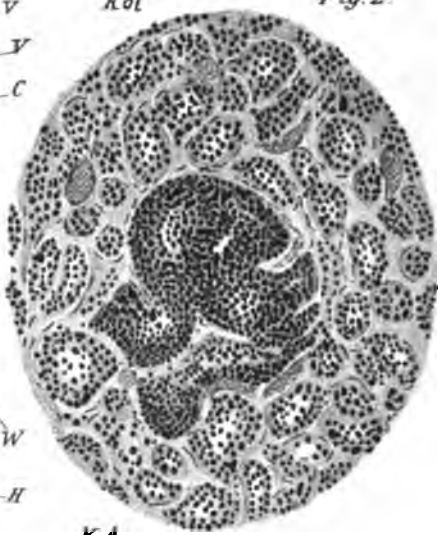

Fig 3

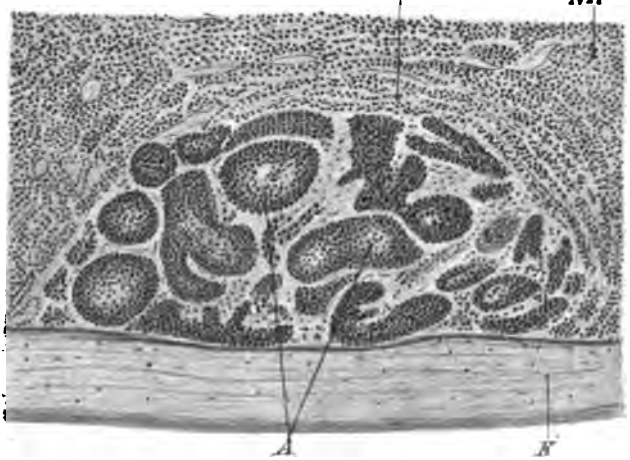

L. J. Thomas, Lith. Anst., Berlin S. 52

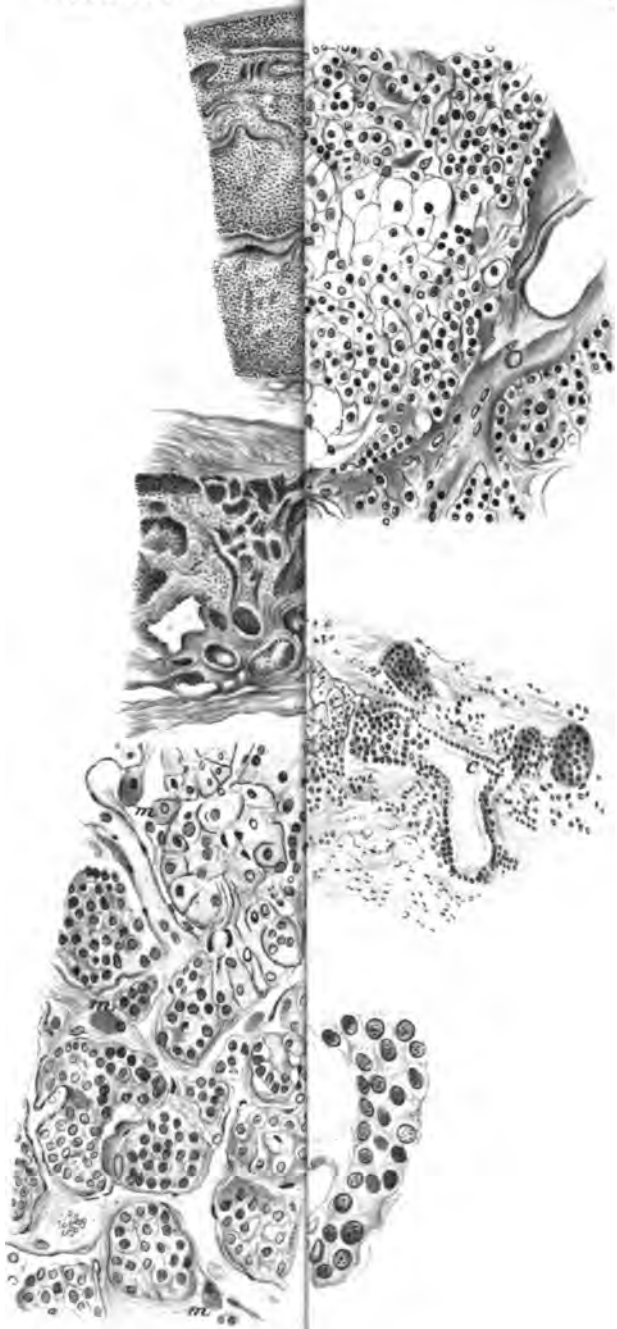

L. Thomas, Lith. Inst. Berlin S.W.

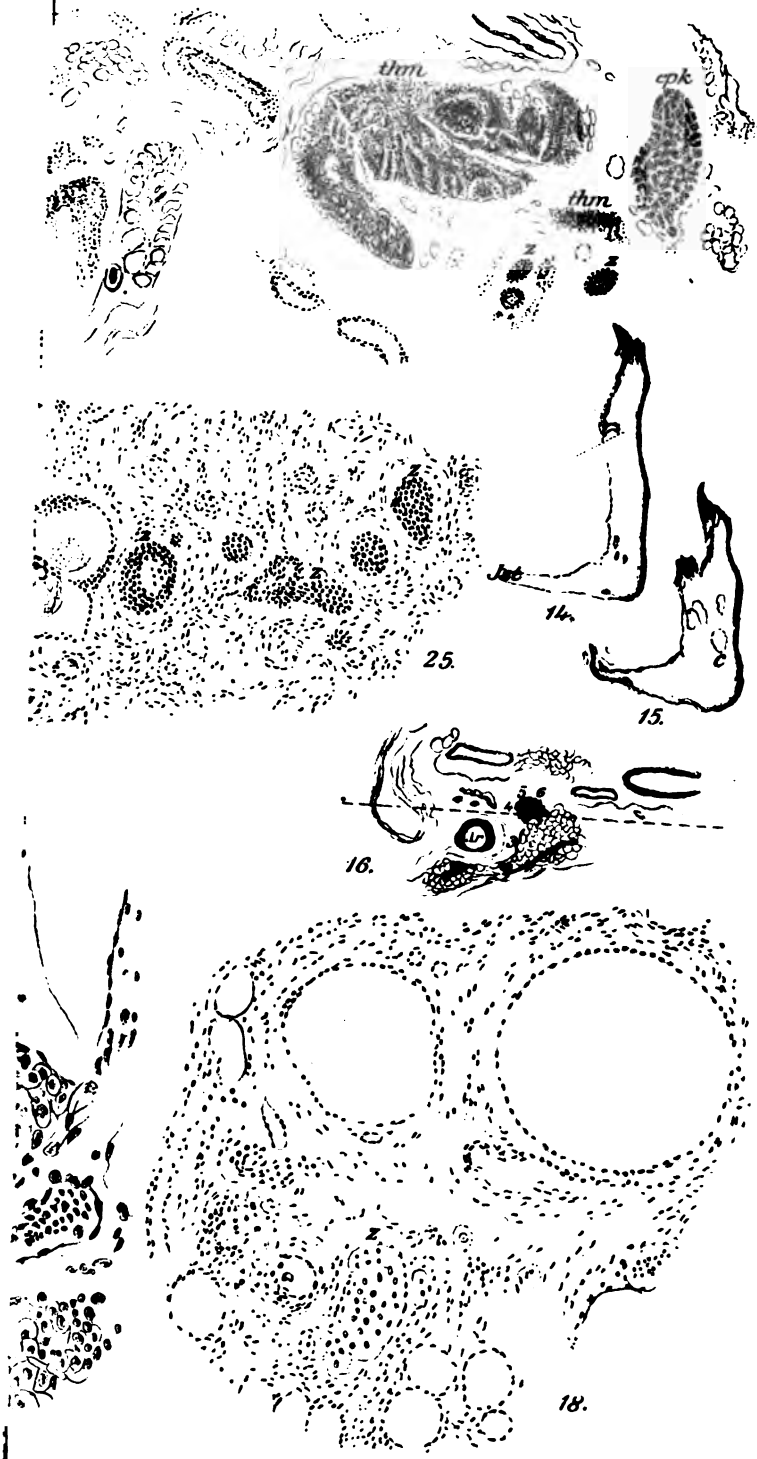

L. J. Thomas, ... Inst. Berlin S. 53.

L. J. Thomas, Lith. Inst. Berlin S. 53

Fig. 1.

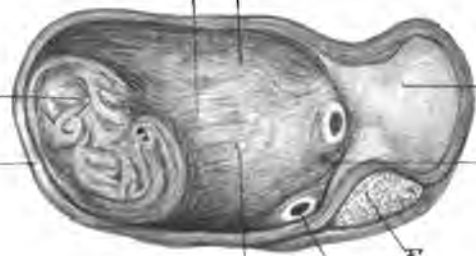

Fig. 4.

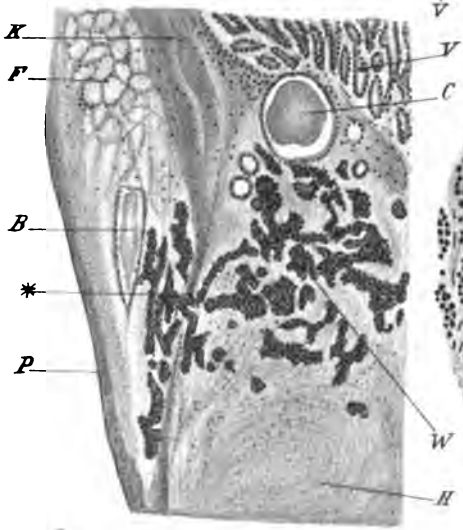

Fig. 2.

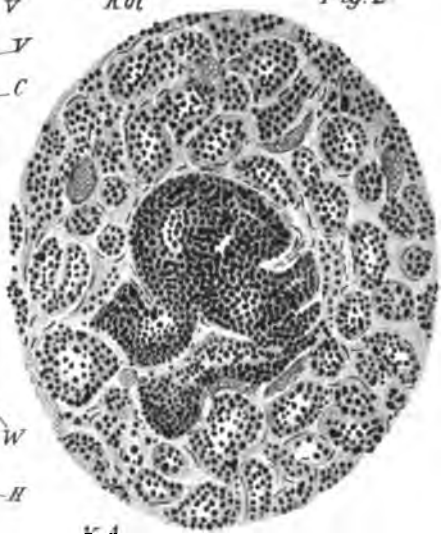

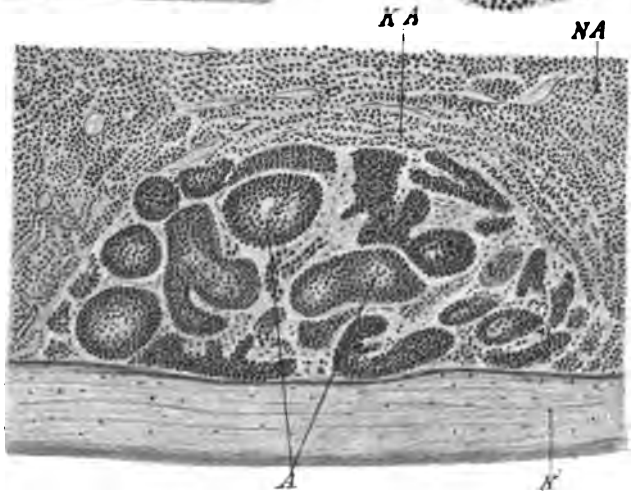

Fig. 3.

L. J. Thomas, Lith. Anst., Berlin S. 42

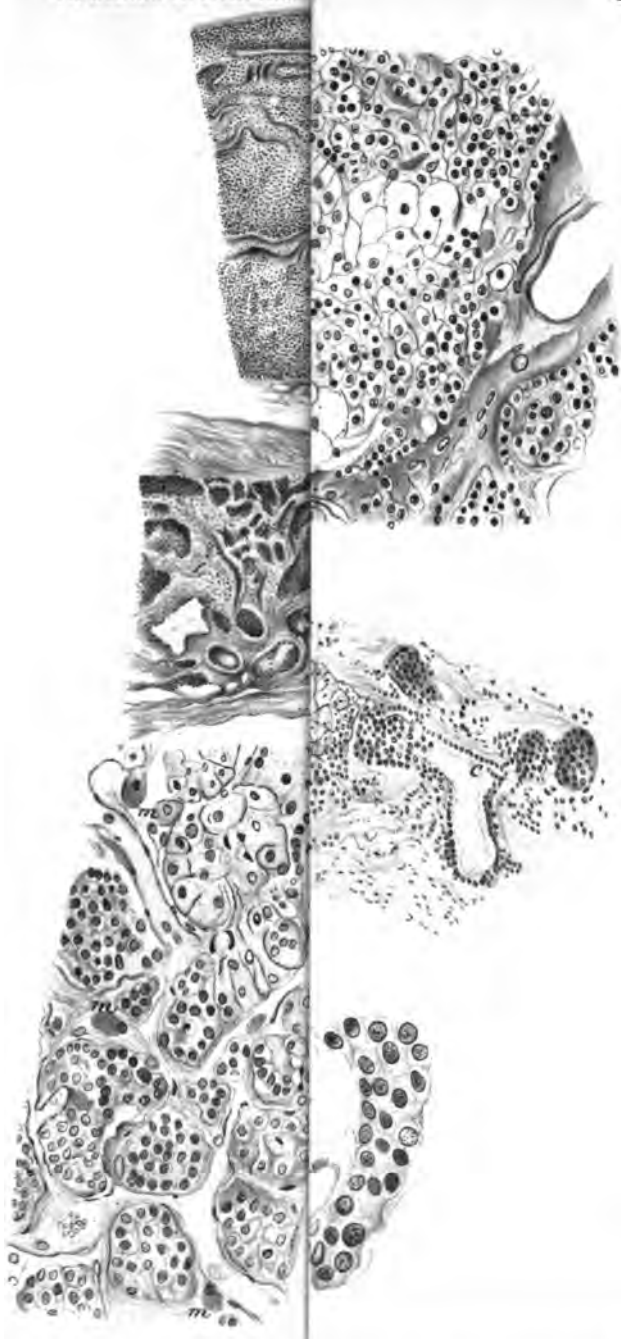

J.J. Thomas, lith. Inst. Berlin S53



25.

14.

15.

16.

18.

L. J. Thomas, Kunstanst., Berlin S. 53.

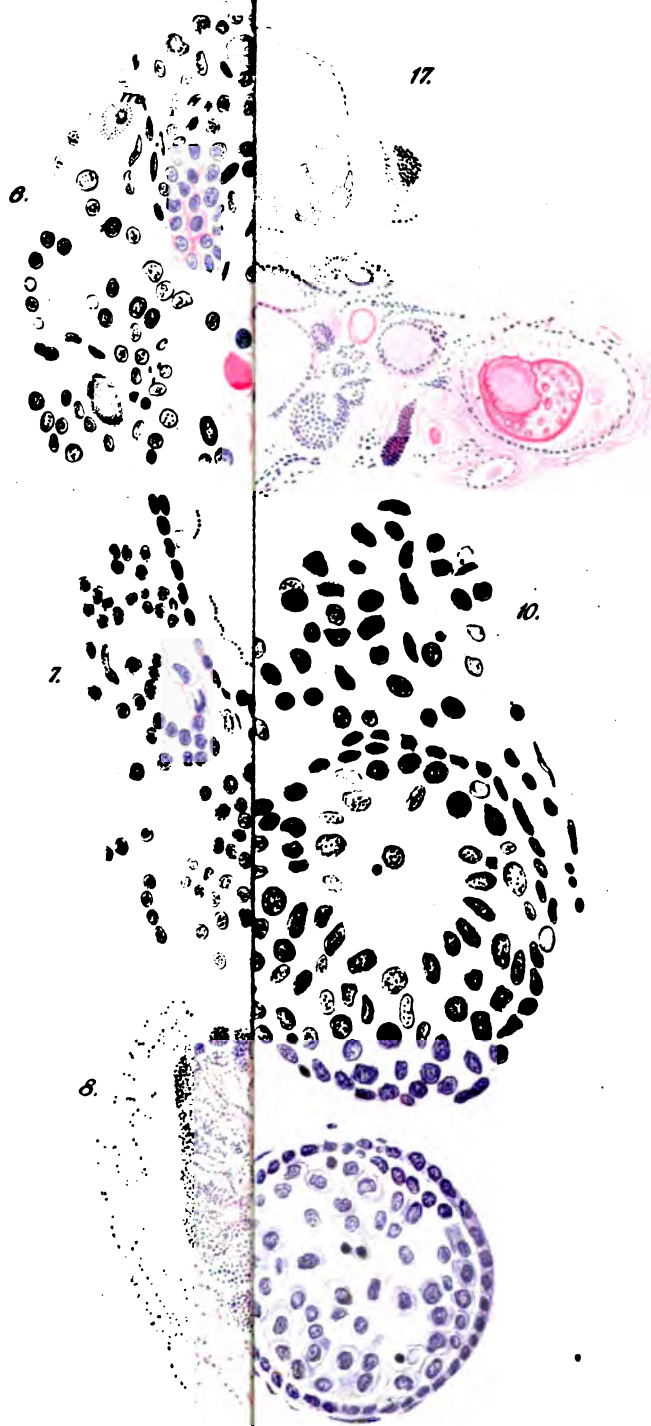

L. J. Thomas, Lith. Inst. Berlin. S. 53

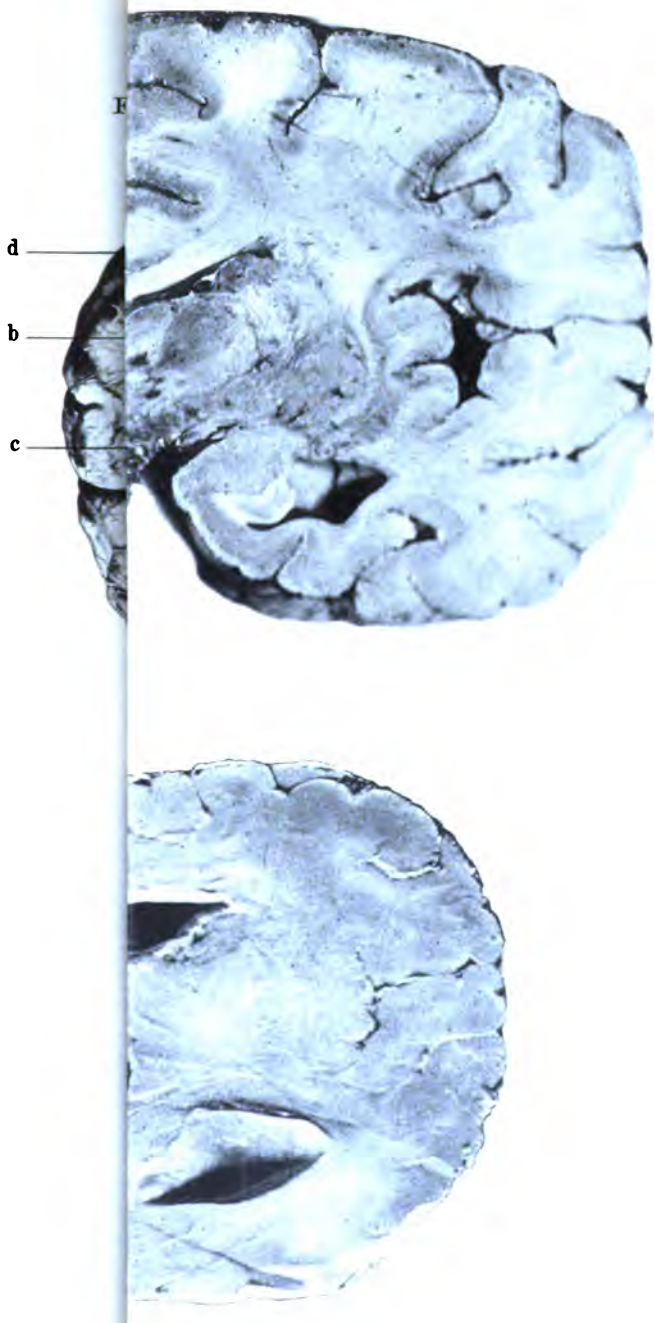
d
b
c

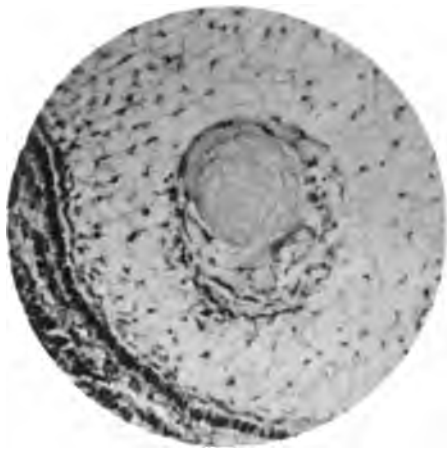

Fig. 10.

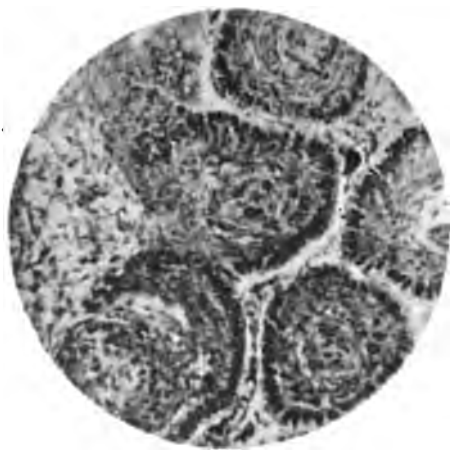

Fig. 9.

Fig. 15.

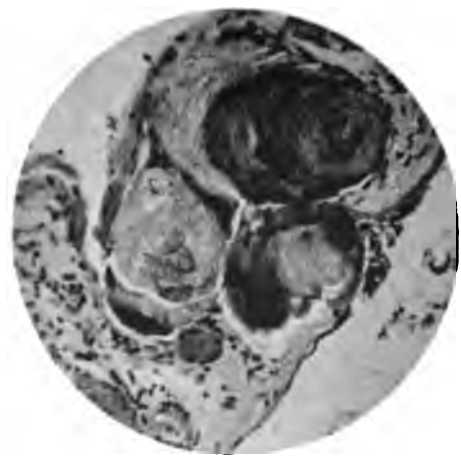

Fig. 14.



Fig. 4.

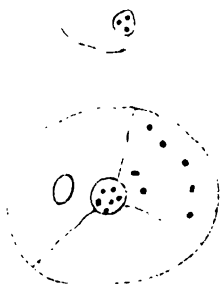

6. 7. 8.



15. 16.



21. 22.

26.

E. Lane Lith. Inst. Berlin

Fig. 1.

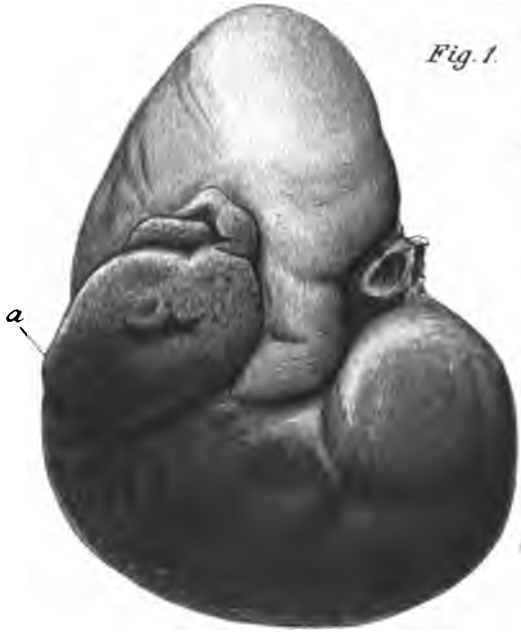

Fig. 2

Fig. 3.

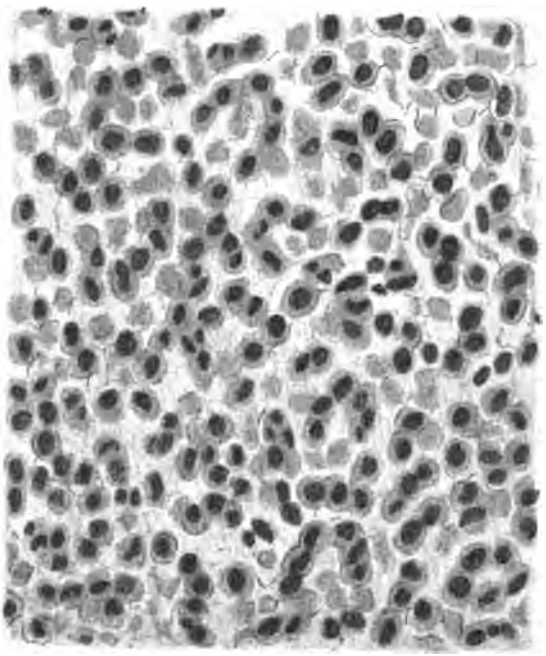

Fig. 5.

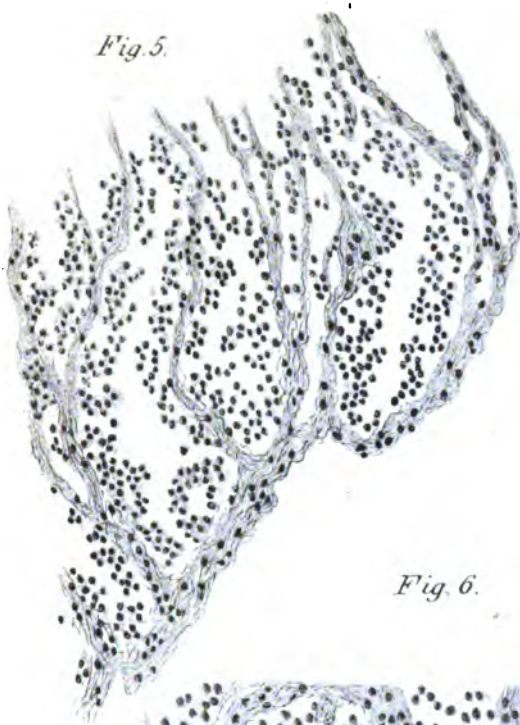

Fig. 6.

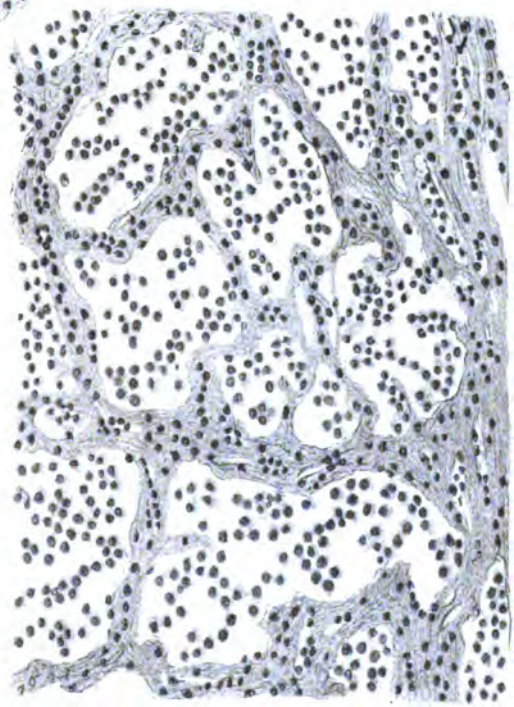

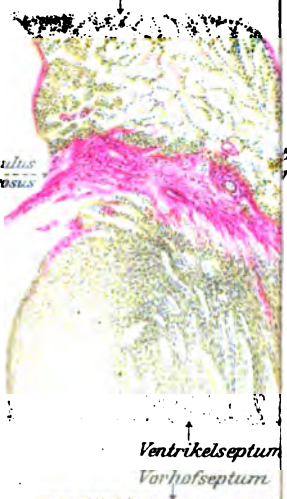



Fig. 8.

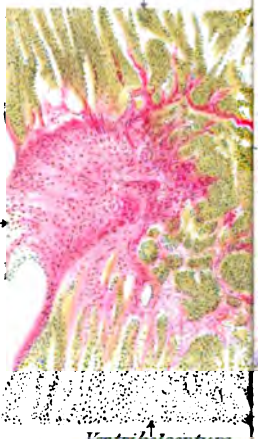

Fig. 9.

Fig. 11.

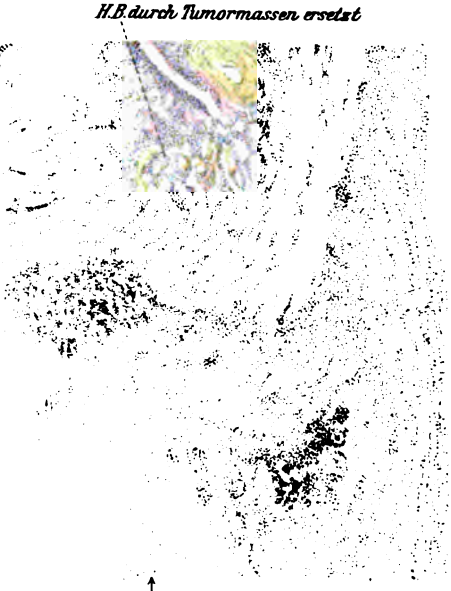

E. Lauz Lith. Inst. Berlin

RETURN TO the circulation desk of any
University of California Library
or to the
NORTHERN REGIONAL LIBRARY FACILITY
Bldg. 400, Richmond Field Station
University of California
Richmond, CA 94804-4698

ALL BOOKS MAY BE RECALLED AFTER 7 DAYS
2-month loans may be renewed by calling
(510) 642-6753
1-year loans may be recharged by bringing books
to NRLF
Renewals and recharges may be made 4 days
prior to due date

DUE AS STAMPED BELOW

DEC 16 1993

Virchows
220240
QM1
V5
V. 188